日消外会誌　37（10）：1633～1638，2004年

症例報告

胆管腫瘍栓を伴う肝転移を合併した早期胃 hepatoid adenocarcinoma の１例

京都大学医学研究科消化器外科，京都大学医学部付属病院病理部*
横山　智至　飯室　勇二　岩井　輝　羽賀　博典*
寺嶋　宏明　山本　成尚　山本　雄造　猪飼伊和夫
嶌原　康行　山岡　義生

症例は 80 歳の男性で，心窩部痛，右季肋部痛および黄疸を主訴に近医受診し，肝 S5 に径 5 cm 大の腫瘍を指摘され当科紹介となった．HBsAg（－），HBcAb（－），HCVAb（－）．胃前庭部後壁にも腫瘍性病変を認め，血清 AFP，PIVKA-II，CEA 値はいずれも異常高値であった．術前診断は 3 型胃癌の肝転移とし，胃亜全摘術，肝右葉切除術を施行した．胃病変は T1（sm，IIa＋IIc），肝腫瘍は白色調で硬く被膜を有さず，右肝管 1 次分枝内に腫瘍栓を伴っていた．胃肝両病変ともに充実性配列主体の低分化腺癌（hepatoid-adenocarcinoma）の像を呈し，類似の免疫組織染色パターンであることから，胃低分化腺癌の肝転移と診断した．AFP，PIVKA-II 産生 T1 胃癌の報告は少なく，胆管腫瘍栓を伴う転移性肝癌も非常にまれである．胃癌の幼若化現象，癌胎児性抗原産生の面から興味深い症例であると考えられる．

はじめに

近年，AFP 産生胃癌の報告は増加しているが，肝細胞癌の腫瘍マーカーとして特異性の高い PIVKA-II 産生胃癌の報告はまれである[1)~5)]．今回我々は，CEA のほか，AFP および PIVKA-II ともに異常高値を示した T1 胃癌肝転移の１例を経験したので報告する．

症　例

患者：80 歳，男性

主訴：心窩部痛，右季肋部痛および黄疸

既往歴：10 年前より高血圧症

現病歴：2000 年 9 月心窩部痛および右季肋部痛と黄疸を主訴に近医を受診し，腹部 CT 上肝 S 5 に径 5cm の腫瘍を指摘され精査目的で当科入院となった．入院後の上部消化管内視鏡検査にて胃前庭部後壁に 3 型腫瘍性病変を認めた．

入院時検査成績：2000 年 9 月 9 日前医受診時，T-Bil 9.7mg/dl，D-Bil 8.3mg/dl，CRP 6.0mg/dl であったが，入院時 T-Bil 1.0mg/dl，D-Bil 0.7mg/dl，CRP 1.1mg/dl と閉塞性黄疸は軽快していた．また，血中腫瘍マーカーは AFP 837ng/ml，CEA 18.3ng/ml，PIVKA-II 736mAU/ml と高値であった．その他，軽度の貧血（Hb 10.5g/dl）を認めるが，凝固能，ICG15 は正常であった．肝逸脱酵素，胆道系酵素は軽度上昇していた．肝炎ウイルスマーカーは HBsAg（－），HBcAb（－），HCVAb（－）であった．

上部消化管内視鏡：前庭部後壁に陥凹を伴う 3 型様隆起性病変を認め，同部からの生検結果は signet ring cell adenocarcinomaであった（**Fig. 1a**）．

胃透視：同部位に，中心部に陥凹を伴う隆起性病変を認めた（**Fig. 1b**）．

上腹部造影 CT 所見：肝前区域を中心に最大径 5cm の占居性病変を認め，内部の大部分は造影されず，造影早期で辺縁部のみが造影され，この造影効果は造影後期でも遷延していた．また，矢印で示すように後区域の胆管の拡張を認めた（**Fig. 2**）．

腹部 MRI：肝前区域を中心に占居性病変を認め，T2 強調画像では，腫瘍の右肝管への浸潤を疑

＜2004 年 4 月 28 日受理＞別刷請求先：横山　智至
〒640-8558　和歌山市小松原通 4―20　日本赤十字社和歌山医療センター第 1 外科

Fig. 1　a：Gastric endoscopy revealed a type 3-like gastric tumor with elevated lesion and an ulcer at posterior wall of the antrum. b：Upper gastrointestinal series also demonstrated existence of a type 3-like lesion.

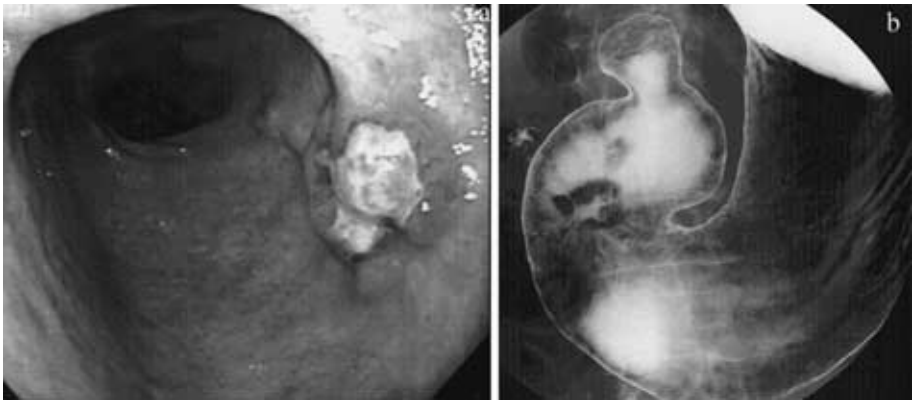

Fig. 2　Enhanced computed tomography showed a low-density area in the right lobe of the liver with ring enhancement. Arrowheads indicate dilated bile ducts in the posterior segment. a：early phase, b：late phase.

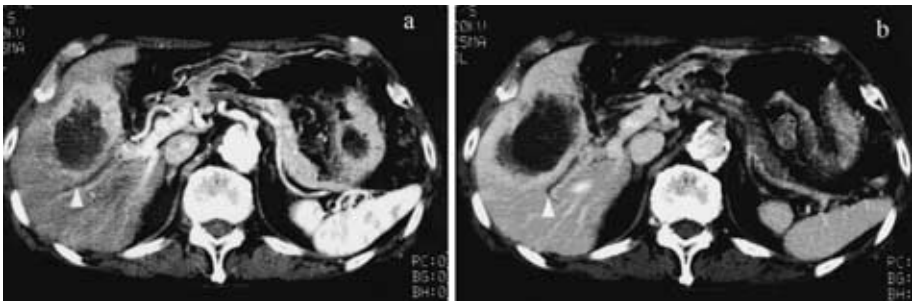

う所見が見られた（**Fig. 3a**）.

Magnetic resonance cholangiopancreatography 所見：後区域および前区域の一部に胆管腫瘍栓を疑わせる胆管の欠損像と末梢胆管の拡張を認めた（**Fig. 3b**）.

血管造影検査：動脈相でよく染まる腫瘍陰影が肝前区域にみられ，門脈造影では門脈侵襲は認めないが，腫瘍による圧排を確認した（**Fig. 4**）.

以上の所見より，肝腫瘍は HCC としては非典型的で，術前診断は 3 型胃癌の肝転移とした.

手術所見：2000 年 10 月 18 日手術を施行した．腹膜播種，腹水は認めず，胃の腫瘍は可動性良好で深達度は sm と思われた．術中にリンパ節＃8 をサンプリングし，転移を認めなかったこと，さらに肉眼的にそれ以外の 2 群リンパ節に明らかな腫大を認めなかったことから，肝臓を同時切除することを考慮し，過大侵襲を避けるためにも，胃病変に対しては胃幽門側切除術（D1＋α 郭清）を行い，Billroth-I 法にて再建した．肝の腫瘍は前区域を中心に肝床部にまで及び，肝右葉切除術を施行した. 胆管切離の際, 右肝管内に腫瘍栓を認めたため, 腫瘍栓摘出後に胆管内を洗浄後, 閉鎖した.

切除標本肉眼所見：胃病変は術前 3 型と診断したが, 可動性は良好であり, 2.5×2.5cm の IIa＋IIc であった．肝病変は 6×5.5cm 大の白色調の硬い腫瘍で，前区域のグリソンを圧排し被膜は存在しなかった．右肝管内に腫瘍から連続する腫瘍栓を認めた（**Fig. 5**）.

Fig. 3　a：Magnetic resonance image of the abdomen（T2WI）revealed infiltration of the liver tumor into the bile duct（arrowhead）and dilatation of distal bile duct（arrow）. b：Magnetic resonance cholangiopancreatography showed disruption of right bile duct（arrowhead）and dilated distal bile ducts（arrow）.

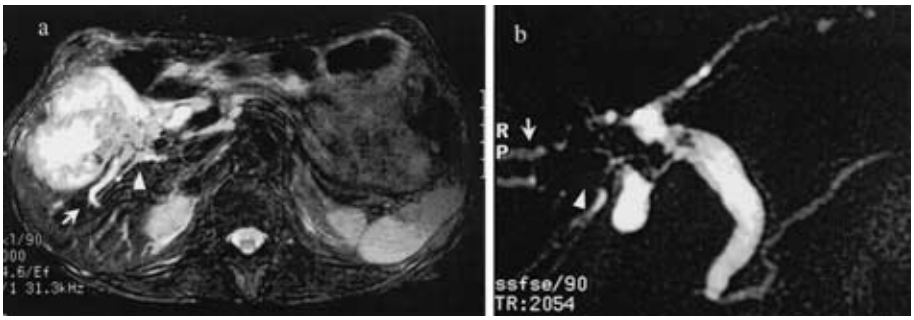

病理組織学的所見：胃腫瘍は粘膜から粘膜下層に浸潤し腫瘤を形成していたが，固有筋層への浸潤は認めなかった．腫瘍は比較的淡明な細胞よりなり，充実性配列を呈し，間質にリンパ球浸潤が目立った．一部では典型的な印環細胞癌の像を示していた（**Fig. 6a**）．リンパ節転移は No. 3，4d，7 に認められた(n2)．規約では adenocarcinoma, poorly-differentiated，solid type（por1），INFα, sm2, ly2, v1, pm(－), dm(－), n2(＃1:0/3, #3：7/10，#4d：1/2，#6：0/4，#7：4/6)であった．

一方，肝腫瘍は太い索状ないし充実性配列を示し，一部では細胞間の結合性が悪く，印環細胞癌と類似する部分を認めた（**Fig. 6b**）．胆管腫瘍栓は，内腔に一部，壊死および血栓を伴う腫瘍細胞の増生を認めた．腫瘍栓存在部位の胆管上皮は正常に保たれていた．

以上，胃腫瘍，肝腫瘍ともにいわゆる hepatoid-adenocarcinoma [6)~10)]と呼ばれる像を呈していた．

免疫染色結果：血清 AFP，PIVKA-II，CEA 異常高値であったため，それぞれの腫瘍で免疫染色を行った．胃腫瘍では signet ring cell の形態をとる部位で AFP 陽性であったが PIVKA-II は陰性であった（**Fig. 7**）．肝腫瘍は充実性部分が優位で AFP，PIVKA-II ともに陽性であった．CEA は胃・肝腫瘍ともに陽性であった．また，胆管上皮細胞由来のマーカーである CK7，CK19，CK20[11)]は，肝腫瘍では陰性であったが，胃腫瘍では陽性であった（**Table 1**）．

術後経過：経過は良好で術後 6 週間目に退院し，腫瘍マーカーは CEA，AFP，PIVKA-II いずれも正常化した．その後の経過は，12 か月後の 2001 年 10 月 22 日，肝左葉に再発巣を 3 か所，同 12 月 12 日多発性脳転移を認め，誤嚥性肺炎により 2002 年 2 月 9 日死亡した．

Fig. 4　Angiography of the celiac artery demonstrated a tumor stain in the liver with feeding from anterior branches of the hepatic artery.

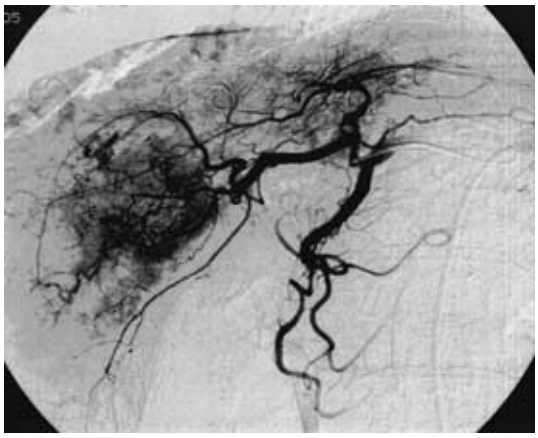

考　察

本症例は肝細胞癌の腫瘍マーカーである血清 AFP，PIVKA-II がともに高値を示し，肝腫瘍の術前診断において，肝細胞癌との鑑別が問題となった．胃腫瘍，肝腫瘍ともに充実性配列を主体とした低分化腺癌の組織像を呈し，免疫組織染色では肝腫瘍で AFP，PIVKA-II，CEA 陽性，胃腫瘍で AFP，CEA 陽性であった．サイトケラチン

Fig. 5　Macroscopic appearance of resected specimens. a：T1（IIa＋IIc）gastric tumor. b：resected right robe of the liver with biliary tumor thrombus（arrowhead）.

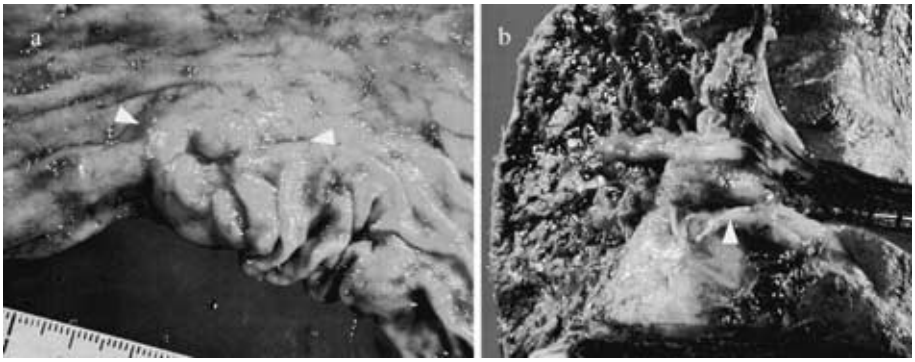

Fig. 6　a：Microscopic examination of the specimen of the gastric tumor showing poorly differentiated adenocarcinoma resembling hepatocellular carcinoma. b：Microscopic view of the specimen of the liver tumor showing hepatoid differentiated adenocarcinoma.

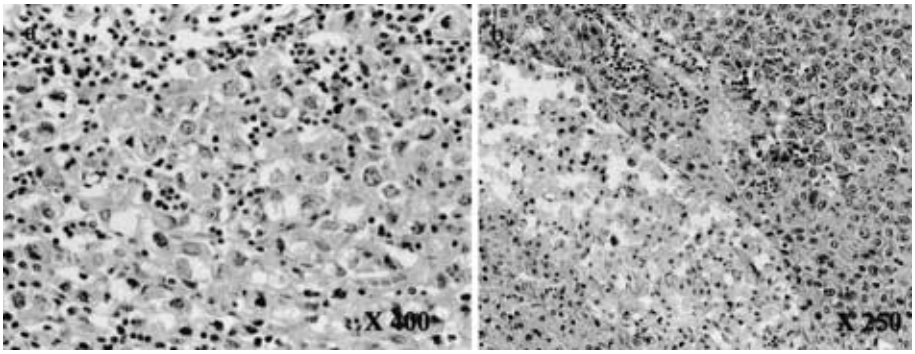

7，19，20は胃腫瘍で陽性，肝腫瘍では陰性であった．免疫染色パターンの違いから重複癌の可能性を否定しきれないが，ともにAFP，CEA陽性で類似の組織像を呈したため，胃低分化腺癌の肝転移と診断した．

Ishikuraら[6]は，AFP産生胃癌の中には血清AFPが高値を示し，肝細胞類似の腫瘍細胞を認めるものが存在すると報告し，胃肝様腺癌（hepatoid-adenocarcinoma）という1つの疾患概念を提唱した．本症例は胃腫瘍組織，肝腫瘍組織ともに肝細胞様の組織をもつ低分化腺癌であることから，これに相当すると考えられる．AFP産生胃癌のうち，AFP，PIVKA-IIの両者を産生する症例の報告は，これまで数例にすぎず[1)~4)]，そのほとんどが遠隔転移を伴う低分化進行胃癌で，本症例のようなT1胃癌の報告は1例のみである[3)4)]．いずれの報告においても胃癌組織は，本症例でみられたような“肝様腺癌hepatoid-adenocarcinoma”[6)]の像を呈していた．

発生学的に胃および肝は同じ胚芽の内胚葉前腸に由来するため，細胞の悪性化は細胞分化の先祖帰りを起こしたと考えることができ，そこからの分化の方向や程度により肝細胞類似の機能を有し，hepatoid-adenocarcinomaの一部はPIVKA-IIを産生するようになるという考え方がある[3)]．

本症例では，胃腫瘍，肝腫瘍ともにAFP染色陽性であったが，PIVKA-IIについては肝腫瘍でのみ染色陽性であった．このことは，AFP産生低分化胃癌が肝転移を来し，転移巣における周囲環境によりPIVKA-IIを産生するよう誘導された可能

Fig. 7　Immunohistochemical stainings for AFP（a, c）and PIVKA-II（b, d）. Specimens from the stomach（a, b）and the liver（c, d）were examined. Some of tumor cells in the gastric specimen were positive for AFP, but negative for PIVKA-II（a, b）. Cytoplasm of tumor cells from the liver specimen were positive for AFP and PIVKA-II.

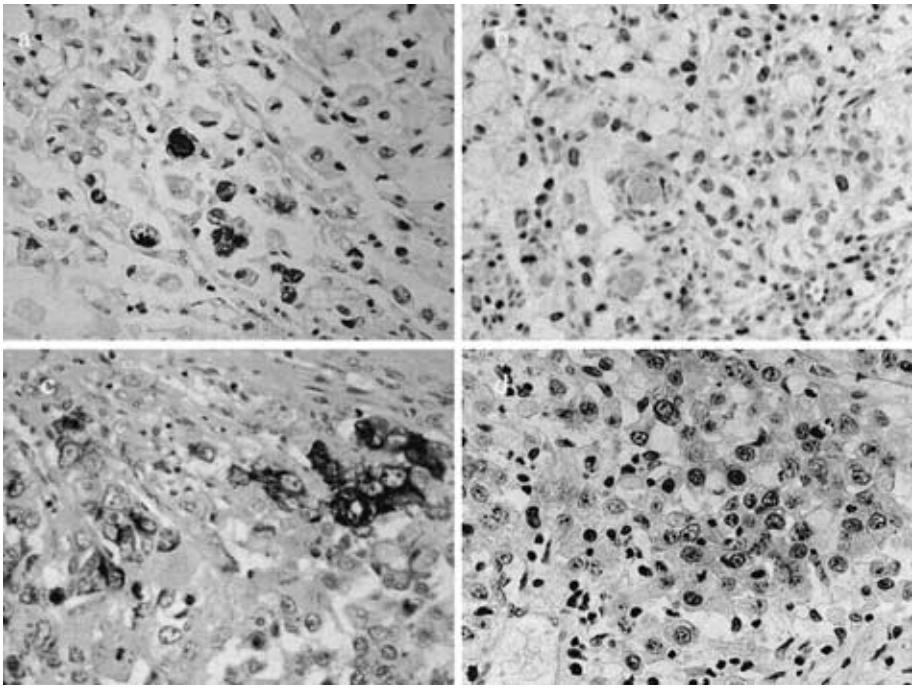

Table 1　Summary of immunohistochemical analyses

	CEA	Heper1	CK7	CK19	CK20	AFP	PIVKA-
Gastric tumor	++	±	+	+	+	±	−
Liver tumor	±	−	−	−	−	+	±

Immunohistochemical analysis revealed that liver tumor cells were positive for PIVKA-　and AFP, and that the gastric tumor, especially hepatoid-differentiated lesion, was positive for AFP. CEA was detected in the both tumors.

性も考えられる．また，この際各種サイトケラチンの産生も影響された可能性がある．しかし，前述のように免疫組織染色パターンの違いから胃癌と肝癌の重複癌の可能性は完全には否定できない．

一方，門脈腫瘍栓を伴う転移性肝癌は低頻度ながら存在するが（1.3%–7.2%）[12)13)]，胆管腫瘍栓の合併は非常にまれである．前医受診時認められた黄疸が，当科受診時軽快していた現象は，黄疸出現時炎症所見に乏しかったことを考慮すると，胆管腫瘍栓の一部が脱落し総胆管内に落下したために，閉塞性黄疸を来した可能性が高い．胆管内腫瘍栓を伴う原発性肝細胞癌の報告は散見されるが[14)15)]，本症例のような報告は文献上見当たらず，胃癌の幼若化現象の面から興味深い症例であると考えられた．

文　献

1）中村完治，崎園賢治，老田達雄ほか：PIVKA-II および AFP のパラフィン切片酵素染色により証明された胃癌細胞の PIVKA-II および AFP の産生能．臨病理　**39**：605—609, 1991

2）井上　徹，高田俊介，高田政文ほか：PIVKA-II および AFP 産生胃癌の 1 例．日消病会誌　**91**：84—88, 1991

3）Kudo M, Takamine Y, Nakamura K et al：Des-gamma-carboxy　prothrombin（PIVKA-II）and

alpha-fetoprotein-producing IIc-type early gastric cancer. Am J Gastroenterol **87**：1859—1862, 1992
4）奥瀬千晃，四柳　宏，高橋泰人ほか：肝転移をともなう AFP および PIVKA-II 産生胃癌の1例および本邦報告例の検討．日消病会誌　**100**：28—34, 2003
5）生沼健司，川野正樹，越後貫聖ほか：Protein induced vitamin K absence or antagonist-II（PIVKA-II)染色にて陽性を示した肝転移を伴う1例．日消病会誌　**91**：1022—1026, 1994
6）Ishikura H, Kirimoto K, Shamoto F et al：Hepatoid adenocarcinoma of the stomach. An analysis of seven cases. Cancer **58**：119—126, 1986
7）野口　京，二谷立介，征矢敏夫ほか：肝細胞癌類似の画像所見を示した AFP 産生胃癌肝転移の2例．臨放線　**37**：941—944, 1992
8）Sugawara Y, Konishi T, Hiraishi M et al：Hepatoid adenocarcinoma of the stomach：a case report. Hepatogastroenterolgy **43**：995—999, 1996
9）Roberts CC, Colby TV, Batts KP：Carcinoma of the stomach with hepatocyte differentiation（hepatoid adenocarcinoma）. Mayo Clin Proc **72**：1154—1160, 1997
10）石原　省，柳澤昭夫，高橋　孝ほか：早期胃癌肝転移例における α-fetoprotein 産生能の臨床病理学的，免疫組織学的検討．日消外会誌　**32**：2314—2319, 1999
11）Maeda T, Kajiyama K, Adachi E et al：The expression of cytokeratins 7, 19, and 20. In primary and metastatic carcinoma of liver. Mod Pathol **9**：901—909, 1996
12）田中　誠，大澤二郎，網　政明ほか：肝内門脈腫瘍栓をきたした AFP 産生胃癌の肝転移症例．日臨外医会誌　**49**：81—87, 1988
13）Saiura A, Umekita N, Matsui Y et al：Successful surgical resection of solid cystic tumor of the pancreas with multiple liver metastases and a tumor thrombus in the portal vein. Hepatogastroenterology **47**：887—889, 2000
14）Satoh S, Ikai I, Honda G et al：Clinicopathologic evaluation of hepatocellular carcinoma with bile duct thrombi. Surgery **128**：779—783, 2000
15）Mok KT, Chang HT, Liu SI et al：Surgical treatment of hepatocellular carcinoma with biliary tumor thrombi. Int Surg **81**：284—288, 1996

A Case of Early Hepatoid Adenocarcinoma of the Stomach Accompanied by Liver Metastasis with Biliary Tumor Thrombus

Satoshi Yokoyama, Yuji Iimuro, Akira Iwai, Hironori Haga*, Hiroaki Terajima, Naritaka Yamamoto, Yuzo Yamamoto, Iwao Ikai, Yasuyuki Shimahara and Yoshio Yamaoka

Department of Gastroenterological Surgery, Kyoto University Graduate School of Medicine
*Division of Pathology, Kyoto University Hospital

An eighty-year-old man complaining epigastralgia, right hypochondral pain and jaundice was referred to the Second Department of Surgery, Kyoto University Hospital because a liver tumor in S5, which was 5cm in diameter was pointed out. HBs antigen, HBc antibody nor HCV antibody was not detected. However an elevated lesion was observed on the posterior wall of gastric antrum. Serum levels of AFP, PIVKA-II and CEA were increased. Subtotal gastrectomy and right lobectomy of the liver was performed. The gastric tumor was T1 (IIa+IIc, sm) carcinoma. Grossly the liver tumor looked whitish, lacked any capsule and was accompanied with a tumor thrombus in intrahepatic biliary duct. The liver tumor was diagnosed as a metastasis from the gastric tumor because histological and immunohistochemical study showed a similarity between gastric and liver tumors which was a poorly differentiated adenocarcinoma composed of cells resembling hepatocellular carcinoma(hepatoid-adenocarcinoma). There are few reports about T1 gastric carcinoma producing AFP and PIVKA-II or about metastatic liver tumor with biliary tumor thrombus. This case is interesting from the viewpoint of rejuvenation of gastric carcinoma and production of carcinoembryonic antigens

Key words：alpha-fetoprotein-producing gastric cancer, hepatoid-adenocarcinoma

〔Jpn J Gastroenterol Surg 37：1633—1638, 2004〕

Reprint requests：Satoshi Yokoyama　Department of Surgery I, Japanese Red Cross Society Wakayama Medical Center
4-20 Komatsubaratoori, Wakayamashi, 640-8558 JAPAN

Accepted：April 28, 2004

©2004 The Japanese Society of Gastroenterological Surgery　Journal Web Site：http：//www.jsgs.or.jp/journal/