日消外会誌　37（11）：1777～1780，2004年

症例報告

成人S状結腸間膜裂孔ヘルニアの1例

大道病院外科[1)]，関西医科大学外科[2)]
元廣　高之[1)2)]　真田　俊明[1)]　大道　道大[1)]　浜田　吉則[2)]

症例は60歳の男性で，平成14年2月7日に突然，激しい腹痛を認め来院した．腹部単純X線と腹部CTでは拡張した小腸ガス像と鏡面形成を認めた．腹部超音波検査では，キーボードサインと腹水を認め，絞扼性イレウスの診断で緊急手術を施行した．開腹すると，S状結腸間膜に直径約5cmの異常裂孔が存在し，小腸が貫通して絞扼されており，S状結腸間膜裂孔ヘルニアと診断した．術後経過は良好で第10病日に軽快退院した．成人のS状結腸間膜裂孔ヘルニアはまれであり，文献的考察を加えて報告した．

はじめに

腸間膜裂孔ヘルニアは内ヘルニアに属するまれな疾患である．さらに，腸間膜裂孔ヘルニアは多くは小児例であり，裂孔は小腸間膜にあるものが多い[1)]．今回，われわれは成人に発症したS状結腸間膜裂孔ヘルニアを経験したので報告する．

症　例

患者：60歳，男性

主訴：腹痛

既往歴：10歳，虫垂切除術．約15年前より十二指腸潰瘍にて内服加療．平成13年3月より当院泌尿器科で膀胱癌の診断の下，抗癌剤膀胱注入療法．

現病歴：2002年2月7日早朝より腹痛，嘔吐を認め，同日に当院を受診した．腹部単純X線写真にてイレウスの診断で入院となった．

入院時現症：身長166cm，体重60kg．体温36.6℃．血圧148/86mmHg，脈拍72/分，整．腹部の膨満，圧痛は認めたが，腹膜刺激症状は認めなかった．腹部の聴診では金属音が聴取された．

入院時検査成績：血液生化学検査では白血球増多（WBC 11,000/μl）を認めたが，CRP（0.5mg/dl）は正常範囲内であった．その他，肝機能障害，腎機能障害などは認められなかった．

腹部単純撮影：右上腹部に小腸ガスの貯留と鏡面像を認めた（**Fig. 1**）．

Fig. 1　Plain X-ray of the abdomen shows dilatation of small intestinal gas image.

腹部超音波検査所見：少量の腹水貯留を認め，小腸の拡張とkeyboard signを認められた（**Fig. 2**）．また，腸管内容物の停滞が認められた．

腹部CT所見：小腸の拡張が認められた．また，拡張した小腸がS状結腸の外側に認められ，解剖

＜2004年5月25日受理＞別刷請求先：元廣　高之
〒570-8507　守口市文園町10―15　関西医科大学外科学講座

Fig. 2　Abdominal ultrasonography shows ascites and keyboard sign without to and flow movement.

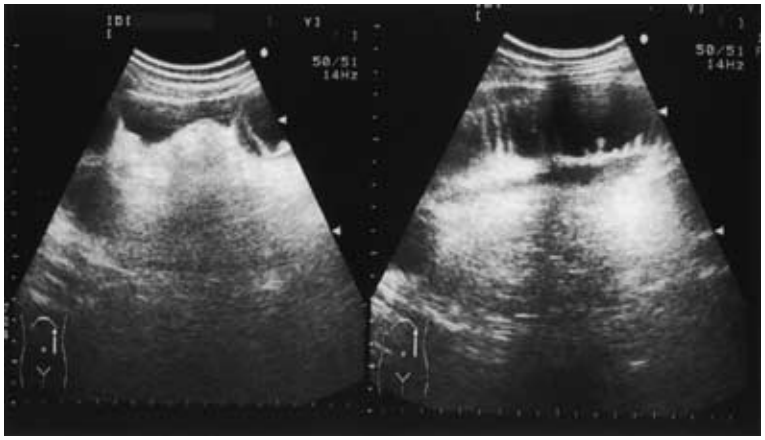

Fig. 3　Abdominal computed tomography shows that the small bowel (arrow head) was situated in the left side of the sigmoid colon (arrow).

学的な位置異常が認められた（**Fig. 3**）.

入院した後，仰臥位が保てないような激しい疝痛が持続し，入院3時間後に再度，腹部超音波検査を施行すると，腹水の増加が認められた.

以上の所見と入院後の経過から絞扼の原因は不明だが，小腸の絞扼性イレウスと診断し，同日緊急手術を施行した.

手術所見：開腹すると，中等量の血性腹水を認め，暗赤色の絞扼された小腸を認めた（**Fig. 4a**）. 腹腔内を検索すると，Treitz 靱帯より約30cmの空腸が約20cmにわたり5cmの異常S状結腸間膜裂孔に嵌頓しているのが認められた（**Fig. 4b**）. 嵌頓した空腸を引き出したところ血行動態の改善を認めたために腸切除は施行せず，裂孔を閉鎖し手術を終了した.

術後経過は良好で第10病日に退院した.

考　察

S状結腸間膜に関連した内ヘルニアは，Bensonら[2]の分類に従って分類すると1）Intersigmoid hernia（S状結腸間膜窩ヘルニア）：S状結腸間膜と左側壁側腹膜の癒合異常のため形成されるS状結腸間膜に腸管が陥入するもの，2）Trans-mesosigmoid hernia（S状結腸間膜裂孔ヘルニア）：S状結腸間膜の穿通性欠損部に腸管が陥入するもの，3）Intramesosigmoid hernia（S状結腸間膜内ヘルニア）：S状結腸間膜の左葉または右葉の欠損部に腸管が陥入するもの，に分類している．金子ら[3]によれば(1)が最も多く42%，(2)が30%であり，(3）が28%であったと報告している.

また，腸間膜裂孔ヘルニアは小児発症例が多く，成人発症例は比較的まれである[1]．今回，医中誌web（会議録を除く）で検索しえたかぎりでは，成人S状結腸間膜裂孔ヘルニアの報告例[3)~9)]は，自験例を含め8例を認めるのみであった（**Table 1**）. これらの報告例の平均年齢は58.8歳（27-76歳），男女比は4：1と男性に多く認められた. 小児に発

Fig. 4 Photograph during operation
(a) Strangulated small intestine (dotted arrow) about 50cm was strated in the lateral side of the sigmoid colon (arrow). (b) The hernia ring (arrow), about 5 cm in diameter, was found in the mesosigmoid.

a b

Table 1 Reported cases of transmesosigmoid hernia in adult in Japan (including our case)

No.	Author		Age	Sex	Complaint	Preoperative diagnosis	Intestinal resection
1	Okamura [4]	(1942)	64	M	lower abdominal pain	ileus	−
2	Wakabayasi [5]	(1952)	37	F	abdominal pain/vomitting	ileus	+
3	Ishii [6]	(1972)	36	M	lower abdominal pain	ileus	+
4	Hirano [7]	(1997)	76	M	lower abdominal pain	obstraction of small intestine	−
5	Kanako [3]	(1998)	53	M	abdominal pain	strangulated ileus	+
6	Haruki [8]	(2001)	27	F	lower abdominal pain	strangulated ileus	−
7	Endo [9]	(2001)	69	M	rt-lower abdominal pain	ileus	−
8	our case		60	M	abdominal pain	strangulated ileus	−

生した結腸間膜裂孔ヘルニアの成因は先天的要因と考えられており[10]，成人例でも先天説を唱えている報告例[7]が多い．しかし，金子ら[3]は年齢分布より後天的素因が強いと考察している．さらに，春木ら[8]は産褥期に発生例を報告し，成因に関して，小腸が陥入した裂孔以外に辺縁整の小さい裂孔を同時に認め，分娩時の腹圧の上昇の関与を示唆している．また，既往に頑固な便秘を挙げている報告例[4)5]も存在する．これらのことから，先天的な小裂孔が，分娩や便秘などのなんらかの後天的な要因により拡大し，ヘルニアを併発するもの，とも考えられる．今回の症例でも成因は明らかにすることができず，さらなる検討が必要と思われる．

高橋ら[11]は腸間膜裂孔に起因するヘルニアが急性の経過をとることを指摘し，発症後十数時間でほとんどが腸切除を必要としていると報告している．重篤になりやすい理由は，ヘルニア嚢がないために短時間に腸管の大半が裂孔を通過し，絞扼を受けて，広範に血流障害を来すためと述べている．事実，報告例のうち約 40% が腸切除となっていた．このことは，診断が遅れると広範囲な腸切除が必要となることが多く，早急な診断，手術が求められる．

しかし，本疾患に特徴的な臨床所見は乏しく術前診断は困難とされており[3)6)11]，絞扼性イレウスとして手術を施行され，術中に診断されることが多い(**Table 1**)．なかには術前 CT が確定診断に至

らないまでも本症例の術前診断に有用であった，とする報告[9]がみられる．自験例でも，retrospectiveに検討すると，拡張した腸管がS状結腸の外側に位置する異常が認められた．本症例の診断する際には，この位置異常が特異的な所見とみられているが，現時点では症例数が少なく，術前に診断することはやはり困難であると，考えられる．一方，近年，絞扼性イレウスの診断で腹部造影CTの有用性が指摘されている[12]．ゆえに，腹部造影CT検査を術前に施行することは，本症例の確定診断がなされる可能性は低いものの，絞扼性イレウスと診断する上では有用な検査であると考えられる．

腸間膜裂孔ヘルニアは，まれで術前に診断することは困難と考えられるが，CTなどにより絞扼性イレウスと診断され，早期に手術が施行されることが重要であると，考えられた．

本論文の要旨は，第64回日本臨床外科学会総会（2002年11月15日，東京）にて発表した．

文　献

1）高橋英世，永井米次郎：内ヘルニアによるイレウス．小児外科　**12**：447―453, 1980
2）Benson JR, Killen DA：Internal hernias involving the sigmoid-mesocolon. Ann Surg **159**：382―384, 1964
3）金子順一，今井直基，立山健一郎ほか：S状結腸間膜裂孔ヘルニアの1例．日消外会誌　**30**：2280―2283, 1998
4）岡村在昌：S状結腸間膜裂孔に因るイレウスの1例．日臨外医会誌　**6**：408―411, 1942
5）若林利重，益山栄良：S状結腸間膜裂孔内小腸嵌頓による腸閉塞症の1例．臨外　**7**：674―677, 1952
6）石井正一：S状結腸間膜裂孔ヘルニアの治験例．外科治療　**26**：99―104, 1972
7）平野鉄也：S状結腸間膜裂孔ヘルニアの1例．治療　**79**：2728―2730, 1997
8）春木伸裕，桑原義之，篠田憲幸ほか：産褥期に発症したS状結腸間膜裂孔ヘルニアの1例．日腹部救急医会誌　**21**：1381―1384, 2001
9）遠藤良幸，吉田典行，安藤善郎ほか：S状結腸間膜裂孔ヘルニアの1例．日消外会誌　**34**：510―514, 2001
10）金田　聡，内山昌則，八木　実ほか：新生児および1歳児の腸間膜裂孔ヘルニアの治療経験．日臨外会誌　**63**：474―479, 2002
11）高橋勝三，里見　昭：内ヘルニア．外科診療　**18**：511―516, 1976
12）福島　徹，星野嘉一，谷　一朗ほか：急性腹症・腹部炎症性疾患における画像診断の進め方．臨画像　**17**：18―27, 2001

A Case of Transmesosigmoid Hernia in an Adult

Takayuki Motohiro[1)2)], Toshiaki Sanada[1)], Michihiro Omichi[1)] and Yoshinori Hamada[2)]
Department of Surgery, Omichi Hospital[1)], Department of Surgery, Kansai Medical University[2)]

Transmesosigmoid hernia in adult is very rare. A 60-year-old man admitted for sudden onset of severe abdominal pain was found in plain X-ray and CT of the abdomen to have a small intestinal gas image and an air-fluid level, and abdominal ultrasonography shows ascites and keyboard sign. Under a diagnosis of strangulated ileus, we conducted emergency surgery. Laparotomy showed an oval defect 5 cm in diameter in the sigmoid mesocolon that strangulated the small intestine. The man was discharged on postoperative day 10 without complications.

Key words：transmesosigmoid hernia, internal hernia, sigmoid mesocolon

〔Jpn J Gastroenterol Surg 37：1777―1780, 2004〕

Reprint requests：Takayuki Motohiro　Department of Surgery, Kansai Medical University
10-15 Fumizono, Moriguchi, 570-8507 JAPAN

Accepted：May 25, 2004

©2004 The Japanese Society of Gastroenterological Surgery　Journal Web Site：http://www.jsgs.or.jp/journal/