日消外会誌　37（12）：1819～1822，2004年

**症例報告**

# 化学放射線療法が著効したB-cell食道悪性リンパ腫の1例

秋田大学医学部外科，同　病理部*

今井　一博　　本山　　悟　　斎藤礼次郎　　奥山　　学
今野　広志　　中川　　拓　　提嶋　眞人*　　小川　純一

症例は42歳の男性で，つかえ感を主訴に受診し，上部消化管造影および内視鏡検査にて胸部中部食道に長径4cmの全周性狭窄を認めたが，粘膜病変は見られなかった．CTで腫瘍は左主気管支，下行大動脈に浸潤し，悪性腫瘍が示唆された．2度の消化管内視鏡下生検で確定診断をえられず，胸腔鏡下腫瘍生検術を施行した．その結果，びまん性B細胞リンパ腫と診断された．化学（CHOP療法）および放射線（40Gy）療法を施行し，完全寛解をえた．治療後3年経過したが，再発を認めていない．確定病理診断の下，化学放射線療法で3年の完全寛解をえた食道原発悪性リンパ腫の1例を報告した．

## はじめに

原発性食道悪性リンパ腫は消化管悪性リンパ腫の1%以下と極めてまれで，そのほとんどは非Hodgkinリンパ腫である[1]．今回我々は，化学放射線療法にて完全寛解をえた食道原発悪性リンパ腫の1例を経験したので，若干の文献的考察を加え報告する．

## 症　　例

患者：42歳，男性

主訴：食事のつかえ感

家族歴：特記すべき事項なし．

既往歴：4歳より気管支喘息にて内服治療中．36歳，声帯ポリープ切除

現病歴：2001年2月下旬より食事のつかえ感出現．3月3日近医受診し，諸検査の結果，縦隔腫瘍による食道狭窄と診断され，3月22日当科紹介入院となった．

入院時現症：体格，栄養中等度だが2か月間で約5kgの体重減少があった．貧血，黄疸は認めず，表在リンパ節は触知しなかった．胸部，腹部には理学的に異常を認めなかった．

入院時検査：LDH292IU/*l*，CRP2.5mg/dlと上昇が認められる他に特記すべき所見はなかった（**Table 1**）．

**Table 1**　Laboratory data on admission

| | | | | | |
|---|---|---|---|---|---|
| RBC | 444 × $10^4$ | / μl | ALP | 133 | U/*l* |
| Hb | 13.9 | g/dl | G-GTP | 27 | U/*l* |
| Ht | 42.6 | % | LAP | 128 | U |
| WBC | 7,500 | / μl | CHE | 313 | U/*l* |
| Neu | 72.5 | % | BUN | 7.5 | mg/dl |
| Eo | 3.9 | % | CRE | 0.8 | mg/dl |
| Mo | 5.4 | % | | | |
| Lym | 17.7 | % | Na | 138 | mEq/*l* |
| PLT | 29.2 × $10^4$ | / μl | K | 3.9 | mEq/*l* |
| | | | Cl | 100 | mEq/*l* |
| TP | 7.4 | g/dl | | | |
| TTT | 2.4 | U | CEA | 0.8 | ng/ml |
| ZTT | 1.2 | U | SCC | 0.8 | ng/ml |
| AST | 19 | U/*l* | CRP | 2.5 | mg/dl |
| ALT | 24 | U/*l* | | | |
| LDH | 292 | U | | | |
| T.Bil | 0.8 | mg/dl | | | |
| D.Bil | 0.2 | mg/dl | | | |

上部消化管造影検査：胸部中部食道に長径4cmにわたってなめらかな狭窄が認められた．食道粘膜像に明らかな不整像は見られなかった（**Fig. 1**）．

上部消化管内視鏡検査：上切歯列より30～34cmに全周性の狭窄が認められた．狭窄は比較的

＜2004年6月30日受理＞別刷請求先：今井　一博
〒010-8543　秋田市本道1―1―1　秋田大学医学部外科

**Fig. 1**　Esophagogram showing smooth stenosis, about 4 cm in length, in the middle thoracic esophagus.

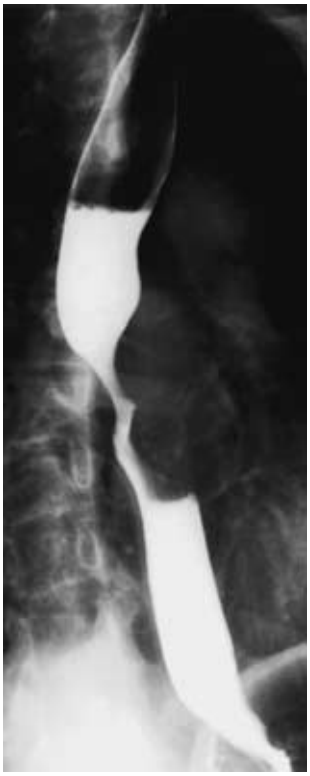

軟らかく，小児用の内視鏡（OLMPUS GIF type N30）は容易に通過した．粘膜面は平滑で，ヨード染色でも不染帯を認めなかった．

胸部 CT：腫瘤は胸部中部食道左側壁の肥厚として認められ，造影効果は乏しかった．腫瘤は左主気管支，下行大動脈に広く接し，境界も不鮮明で直接浸潤と診断した．また左肺動脈周囲の軟部影を認め，リンパ節腫大が疑われた（**Fig. 2**）．

以上より食道原発の悪性腫瘍と考えられたが，2 度の消化管内視鏡下生検で確定診断をえられず，3 月 28 日胸腔鏡下腫瘍生検術を施行した．

手術所見：右第 5 肋間前腋窩線より胸腔鏡を挿入し，右胸腔内を観察したところ奇静脈弓のすぐ尾側に長径約 5cm にわたって食道壁の膨隆が認められた．胸膜を切開し生検を施行した．腫瘍は弾性軟，白色であった．

**Fig. 2**　CT scan at the level of the middle thoracic esophagus showing massive thickening of the left esophageal wall and diffuse contact with the left bronchus and descending aorta.

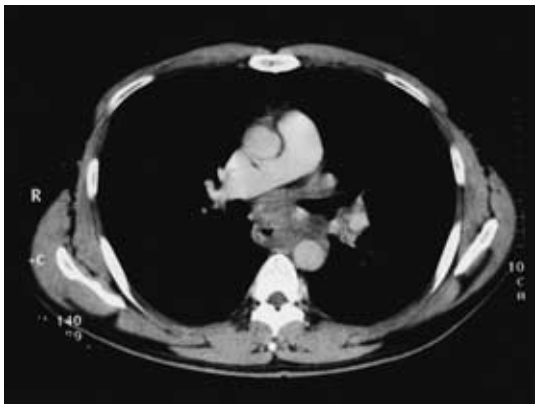


**Fig. 3**　Video-assisted thoracoscopic biopsy specimens displaying large cell lymphoma（frozen section）.×200

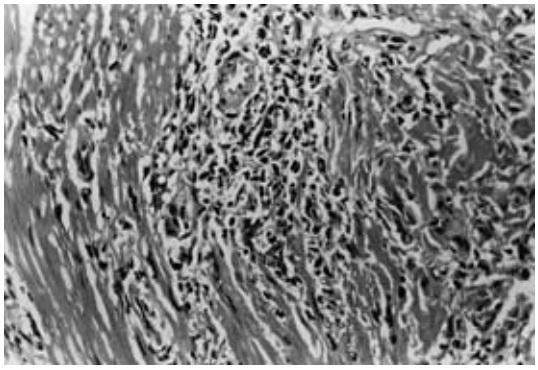

病理組織：凍結切片による診断では壊死を伴って膠原線維内に異型の強い結合性の低い腫瘍細胞が増殖していたが，確定診断は得られなかった（**Fig. 3**）．免疫染色を行ったところ，リンパ球のマーカーである LCA（＋），T リンパ球のマーカーである UCHL-1（－），MT1（－），CD3（－），B リンパ球のマーカーである MB1（－），L26（－），CD79α（＋＋），また κ（－），λ（－），IgA（－），IgG（－），IgM（－）で，以上よりびまん性大細胞型 B 細胞リンパ腫と診断した．

CT にて食道以外に病変はなく，Ga シンチグラ

**Table 2** A protocol of CHOP therapy

| Drug | Dose | Route | Timing | | | | | |
|---|---|---|---|---|---|---|---|---|
| | | | day | 1 | 2 | 3 | 4 | 5 |
| Cyclophosphamide | 1,320mg | 120min d.i.v | | ↓ | | | | |
| Doxorubicin | 88mg | 30min d.i.v | | ↓ | | | | |
| Vincristine | 1.4mg | bolus i.v | | ↓ | | | | |
| Predonisolone | 100mg | p.o. | | ↓ | ↓ | ↓ | ↓ | ↓ |

It was continued every 3 weeks (21 days). Total 3 courses were performed.

**Fig. 4** CT scan after chemo-radiation therapy demonstrates the disappearance of esophageal tumor.

フィでも食道病変部以外に集積は見られなかった．また骨髄穿刺でも異常は認められなかったことより，StageIA と診断した．

まず，放射線治療を開始，Total40Gy 施行した．その後 CHOP 療法 3 コースを施行した（**Table 2**）．治療により食事のつかえ感は消失した．JCOG 副作用判定基準で Grade4 の WBC 低下，Grade2 の肝機能障害が出現したが，治療の終了後に改善した．

治療終了後の CT では食道の病変は消失しており（**Fig. 4**），また Ga シンチグラフィでも明らかな異常集積は認められず，7 月 7 日退院となった．

化学療法終了後 3 年経過したが再発の兆候なく健在である．

## 考　察

消化管に原発する悪性リンパ腫は胃，小腸，大腸に発生することが多い．食道に原発することは極めてまれであり，そのほとんどは非 Hodgkin リンパ腫である[1]．病変が消化管原発であるか，全身性の悪性リンパ腫の一症状であるかの鑑別は困難であるが，Dawson ら[2]は消化管原発の診断基準として①表在リンパ節の腫大がない，②胸部 X 線写真にて縦隔リンパ節の腫大がない，③末梢血液検査で異常がない，④消化管の病変が主で，所属リンパ節のみに転移が見られる，⑤肝臓，脾臓に腫瘍が認められない，を挙げている．本症例はこれらの診断基準を満たしていることより，食道原発性悪性リンパ腫と診断した．食道原発悪性リンパ腫の本邦報告例は，1955 年佐々木らの報告からこれまで，自験例を含め 27 例とまれである[3)~7)]．小松ら[7]によると 1984 年以後の報告例の組織型はすべて Diffuse Type であった．

食道悪性リンパ腫の X 線造影像の特徴として，Cornovale ら[8]は多発性ポリープ，狭窄のある潰瘍病変，大きな粘膜下腫瘍，アカラジア様の狭小化像，静脈瘤様所見，多発する粘膜下結節像を挙げている．また八尾ら[9]は消化管に原発した悪性リンパ腫に共通する X 線像として①病変境界部の粘膜下腫瘍所見，②腫瘍が柔らかく硬化像が軽い，③腫瘍の大きさに比べ口側の拡張が少ない，の 3 点を挙げている．本症例でも粘膜不整像は認められず粘膜下腫瘍の形態をとっており，上記の特徴が認められた．

消化管原発悪性リンパ腫の確定診断は消化管内視鏡下の生検によることが多いが，原発性食道悪性リンパ腫の生検診断率は菊地[5]によれば約 65% に過ぎない．井上ら[6]は大型生検鉗子を用いた複数生検により診断可能と報告しているが，本症例では全周性の狭窄から小児用内視鏡（OLMPUS GIF type N30）しか通過せず，EUS 下生検も不可能で，2 度の内視鏡下生検で確定診断に至らなかった．

そのため，胸腔鏡下腫瘍生検術を行った．本法は低侵襲で，確実に十分量の組織が採取できる一方，腫瘍の胸腔内播種という非常に大きな問題を抱えており，その適応は当然限定される．しかし，多臓器浸潤をともない切除不能な食道悪性腫瘍の治療に際し，組織診断は必須であり，消化管内視鏡下の確定診断が困難な症例に対し，十分な配慮のもとで行われる有用な一手段と思われた．

治療に関しては化学療法，放射線療法の併用療法，外科切除が行われている．一般に I/II 期の消化管悪性リンパ腫に対する外科切除の治療価値は確立されており，特に胃原発に関して術後 5 年生存率は，化学療法を追加した例も含め，I 期で 69～100%，II 期で 41%～90% と報告されている．一方，手術非適応の中高悪性度リンパ腫に対しては VEPA，CHOP など多剤併用化学療法や放射線療法併用など QOL を考慮した治療が行われ，手術と同等の寛解率および生存率が得られるとの報告が見られる[10]．左主気管支，大動脈浸潤が認められた本症例でも CHOP 療法，放射線療法にて腫瘍は消失し，治療後 3 年の寛解をえている．

## 文　献


1) Okerbloom JA, Armitage JO, Zetterman R et al：Esophageal involvement by non Hodgikin's lymphoma. Am J Med **77**：359—361, 1984
2) Dawson IMP, Cornes JS, Morson BC et al：Primary malignancy lymphoid tumors of the intestinal tract. Br J Surg **49**：80—89, 1961
3) 佐々木寛，宮田寿一，稲田喜代治：頚部食道細網肉腫症例．日気管食道会報　**6**：54, 1955
4) Nishiyama Y, Yamamoto Y, Ono Y et al：Visualization of esophageal non-Hodgikin's lymphoma with Ga-67 scintigraphy. Ann Nucl Med **13**：419—421, 1999
5) 菊地武志：食道リンパ増殖性疾患，悪性リンパ腫．別冊　日本臨床　領域別症候群 5. 日本臨床社，東京，1994, p174—177
6) 井上和彦，徳毛健治，鈴木武彦ほか：化学療法が著効を示した食道悪性リンパ腫の 1 例．Gastroenterol Endosc **32**：2888—2895, 1990
7) 小松信男，森　秀樹，前田隆志ほか：食道原発悪性リンパ腫の 1 例．日臨外医会誌　**53**：2412—2416, 1992
8) Cornovale RL, Goldstein HM, Zornoza J et al：Radiologic manifestations of esophageal lymphoma. Am J Roentgenol **128**：751—754, 1977
9) 八尾恒良，飯田三雄：消化器の診断．臨放線　**30**：1271—1277, 1991
10) 中村昌太郎，飯田三雄：消化管悪性リンパ腫の臨床．日消病会誌　**98**：624—635, 2001


## A Case of Primary Malignant Esophageal Lymphoma Responding to Chemoradiation Therapy


Kazuhiro Imai, Satoru Motoyama, Reijiro Saito, Manabu Okuyama, Hiroshi Imano,
Taku Nakagawa, Masato Sageshima※ and Jun-ichi Ogawa
Department of Surgery and Division of Clinical Pathology※, Akita University School of Medicine



We report a case of primary malignant esophageal lymphoma responding to chemo-radiation therapy. A 42-year-old man admitted for dysphagia was found in esophagography and gastrointestinal fiberscopy to have a 4 cm long smooth round stenosis without an irregular mucosal pattern in the middle thoracic esophagus. Computed tomography showed diffuse invasion to the main left bronchus and descending aorta. Diagnosis could not be made from endoscopic biopsy. Video-assisted thoracoscopic biopsy was conducted to confirm histology. The pathological diagnosis was diffuse large cell B lymphoma. Radiotherapy with a total dose of 40 Gy and CHOP chemo-therapy were administered. After treatment, no thoracic tumor was observable in CT. The patient is doing well, with no evidence of recurrence 3 years.



**Key words**：malignant lymphoma, esophagus, chemo-radiation therapy

**〔Jpn J Gastroenterol Surg 37：1819—1822, 2004〕**



**Reprint requests**：Kazuhiro Imai　Department of Surgery, Akita University School of Medicine
1-1-1 Hondo, Akita City, 010-8543 JAPAN



**Accepted**：June 30, 2004


©2004 The Japanese Society of Gastroenterological Surgery　Journal Web Site：http://www.jsgs.or.jp/journal/