日消外会誌　37（12）：1834～1838，2004年

症例報告

肝エキノコッカス単包虫症の１手術例

長浜赤十字病院外科，中之郷診療所*

小淵　岳恒　　小西小百合　　天谷　博一　　白石　　享

下松谷　匠　　丸橋　和弘　　中川　隆弘*

肝エキノコッカス単包虫症は本邦ではまれな疾患であるが，海外渡航者の増加，汚染地域からの移住者の増加により，本邦での増加が考えられる．今回，肝エキノコッカス単包虫症の１手術例を経験したために報告する．症例は55歳のペルー人女性で，発熱，上腹部痛を主訴に当院を受診した．来院時，低血圧，頻脈を認め，腹部中心に全身に発赤，疼痛，掻痒感を認めアナフィラキシーショック状態であった．血液検査所見では炎症所見は認めず，低酸素血症を認めた．画像所見では，腹部超音波，CT，MRにて肝外側区域に8cm大の嚢胞または膿瘍性病変が認められた．エコーガイド下に肝膿瘍ドレナージ施行したところ，黄褐色の液体を採取し，検鏡したところ単包虫を認めた．アルベンダゾール内服とし，待機的に肝外側区域切除術を施行した．肝嚢胞性疾患において本症例を念頭におき診断，治療を行う必要がある．

はじめに

肝包虫症は多包虫と単包虫とがあり，多包虫の流行地は北半球北緯38°以北に限られ，国内の流行地は北海道，東北地方である．しかし，単包虫は全世界の牧羊地に流行が認められているも国内の流行は認められておらず，輸入感染症の一つと考えられている．今回，著者らは本邦において大変まれな肝単包虫症例を経験したので報告する．

症　　例

症例：55歳，女性，日系ペルー人

主訴：発熱，上腹部痛

現病歴：平成14年6月15日ペルーより来日した．7月1日発熱，上腹部痛が突然出現した．悪寒，嘔吐，胸痛を伴うようになったために，当院救命救急センターに搬送となった．

既往歴：50歳に狭心症，高脂血症

家族歴：特記事項なし．

飼育歴：イヌ2匹，ヒツジの飼育歴なし．

入院時身体所見：来院時，血圧91/51mmHg，脈拍110回/分，体温38.8℃．上腹部の圧痛を認めたが筋性防御や反跳痛などの腹膜刺激症状は認められなかった．また皮膚の異常な熱感，発赤，痒みが認められた．

入院時検査所見：LDHの上昇を認めたが，白血球3,600μ/*l*，CRP0.9mg/dlと上昇は認められなかった．血液ガス分析では経鼻酸素吸入5L/分にてPaO2が64.8mmHgと低酸素血症を認めた．なお胸部X線，心電図，心エコーでは異常を認めなかった．

画像所見：腹部単純X線にて本症に特徴的である石灰化を疑わせる所見は認めなかった．腹部超音波検査では肝外側区域に嚢胞を疑わせるlow echoic lesionを認めた（**Fig. 1a**）．腹部CTでは，肝外側区域に8cm大のlow density areaを認め嚢胞性病変または膿瘍を疑わせた（**Fig. 1b**）．腹部MRIではT1強調画像では低信号，T2強調画像では高信号領域内にやや信号の低い部分も認められた（**Fig. 1c**）．

経過：入院後2日目に体温は40.5℃まで上昇し，血圧61/40mmHgまで低下し，昇圧剤開始した．検査上，WBC14,800/μl，CRP19.6mg/dlとなり，肝膿瘍による症状と考えエコーガイド下にドレナージを施行した．やや漿液性で黄褐色不透明

＜2004年6月30日受理＞別刷請求先：小淵　岳恒
〒526-8585　長浜市宮前町14―7　長浜赤十字病院外科

Fig. 1 a：Abdominal echo showed 8cm large low echoic lesion in the left lobe of the liver. b：Abdominal CT（CE）showed 8cm large low density area in the left lobe of the liver（arrow）. c：Abdominal MRI（T2）showed 8cm large high intensity lesion in the left lobe of the liver（arrow）. d：US-guided abscess drainage. Echinococcus granulosus was detected in the yellow-brown unclear fluid aspirated from abscess（×200）.

な液体を採取し，顕微鏡で観察したところ，単包虫（原頭節）が多数検出された（**Fig. 1d**）．入院後3日目よりアルベンダゾール内服を開始した．入院後10日目に施行した血清学的検査にて抗エキノコッカス抗体（EIA法）は弱陽性であった．以降症状，検査データ上安定し，入院後16日目に手術となった（**Fig. 2**）．

手術：肝外側区域切除を施行，腫瘍は主にS3に位置し，ドレナージされており虚脱していた．肝外側区域に大網が癒着しており合併切除した（**Fig. 3a**）．生理食塩水にて十分に腹腔内洗浄し手術を終了した．

切除標本：切除標本では，9.5×7.5×3cmの単純性嚢胞性病変を認め，やや混濁した液体と，一部ゼリー状になった内容物を認めた（**Fig. 3b**）．病理組織検査にて嚢胞壁は虫体と増生した膠原繊維束よりなり，肝実質との間には炎症細胞の浸潤が目立つ約2mmの肉芽層が認められた．病巣部以外の肝実質には虫体の存在はなく，炎症細胞の浸潤はあるもののほぼ正常であった（**Fig. 3c**）．肝外側区域に強く癒着していたため合併切除した大網にも虫体が多数認められた（**Fig. 3d**）．

考　察

肝包虫症は，多包虫と単包虫とがあり，単包条虫（*Echinococcus granulosus*）は，イヌ，オオカミ，キツネを終宿主とし，ヒト，ヒツジなどを中間宿主としている．流行地は南アメリカ，アラブ諸国，地中海沿岸など全世界に広く分布している．第2次大戦後は，我が国では国内での発生例はなく[1]，本症例が72例目である．一方，多包条虫（*Echinococcus multilocularis*）はキツネを終宿主とし，ネズミを中間宿主としている．流行地は北半球寒冷地あるいは山岳地帯に分布している．我が国では北海道，東北地方を主として約400例の患者が発生している[2]．

単包虫症（granular echinococcosis）は単包条虫

Fig. 2　Clinical course

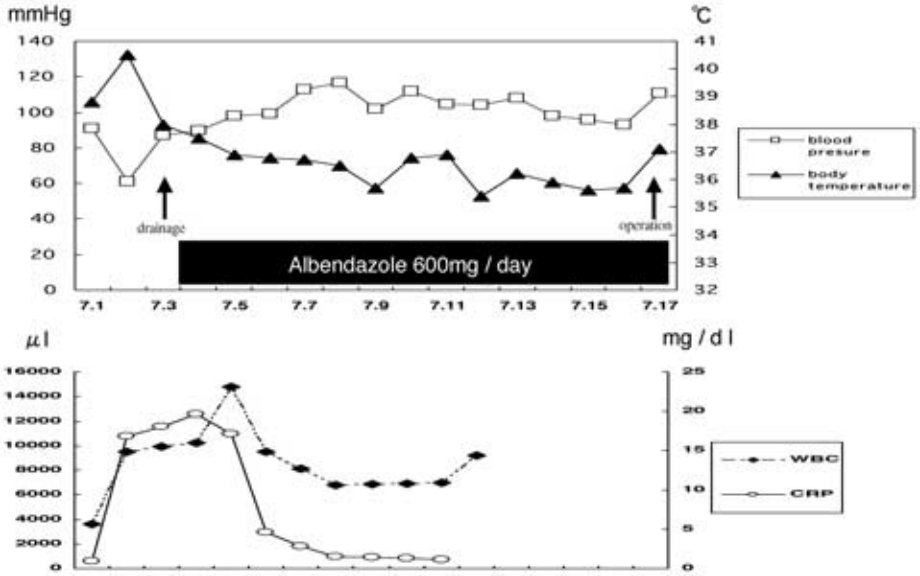

（*Echinococcus granulosus*）の虫卵が付着した食物の経口摂取により，十二指腸で孵化した幼虫が門脈を介して肝臓に至り，肝内にて小嚢胞を形成することで生じる．単包虫症は，内生出芽を繰り返し，10 から 20 年かけて緩徐に発育し，孤立性の嚢胞性病変を形成するとされている[3]．

臨床症状としては，単包虫症の約 75% は肝病変を形成し，肝内の嚢胞が周囲肝実質を圧排しながら増大するため，機械的な圧迫症状が主症状である．約 90% の症例では肝内胆管と交通していると報告されており，発熱，黄疸などの胆管炎症状を呈する[4]．大きくなると肝外へ突出し，巨大腹部腫瘤を形成したり，胸腔内へ進展したり，消化管に浸潤することもある．

画像診断にて，腹部 X 線単純撮影にて，病巣部の三日月型あるいは鎌状型の石灰化が見られることがあるが，石灰化が認められる率は約 10% と少ない[5]．

腹部超音波画像では，円形または楕円形の無エコー領域として認められ，嚢胞壁が層状に見えたり，嚢胞内部に破裂した芽胞から遊離した原頭節からなる包虫が高エコースポットとして雪が降っているように見えることがある（snow flake sign）[6]．また，多胞性の場合は車軸様（wheel-like）構造を認める．大きな嚢胞内に娘嚢胞を伴う場合は蜂の巣様（honeycomb-like）の構造を認める[7]．

CT 上は肝内に単発性嚢胞の形をとり，嚢胞壁は辺縁整であるが壁周辺に小嚢胞を認める．液化部分や小嚢胞部分は充実性部分に比べさらに低吸収域な領域をして認められる．MR でもさまざまな信号強度が混在した腫瘤としてとらえられ，ガドリニウム造影では造影されない．嚢胞部分は T1 強調で hypo intensity に，T2 強調で強い hyper intensity に描出される．また，T2 強調像にて嚢胞周囲の低信号帯の存在が報告されており本症に特徴的とされている[8]．

本症例では単純 X 線にて石灰化は認めず，腹部超音波にても嚢胞性病変を認めたものの，単包虫症に特異的な所見は認めなかった．CT，MRI にても単包虫症に特異的な画像所見は得られず，膿瘍や他の嚢胞形成疾患との鑑別は困難であった．

経皮的ドレナージ術は，嚢胞内容が腹腔内に漏れることでアナフィラキシーショックをおこす可能性があるという報告[9]があるために原則として禁忌であるが，本症では，すでに嚢胞が破裂し皮膚の発赤，血圧の低下といったアナフィラキシー

Fig. 3 a：Operative findings showed a abscess in the left lobe of the liver(arrow). A greater omentum adhered to the abscess. b：Macroscopic findings of resected liver showed a unilocular abscess in the left lobe of the liver. c：Microscopic findings of the abscess. Granulation wall was observed between the abscess and a normal liver (arrow). Many inflammatory cells can be observed in the wall (H.E stain×10). d：Echinococcus granulosus was detected in a greater omentum (PAS stain×100).

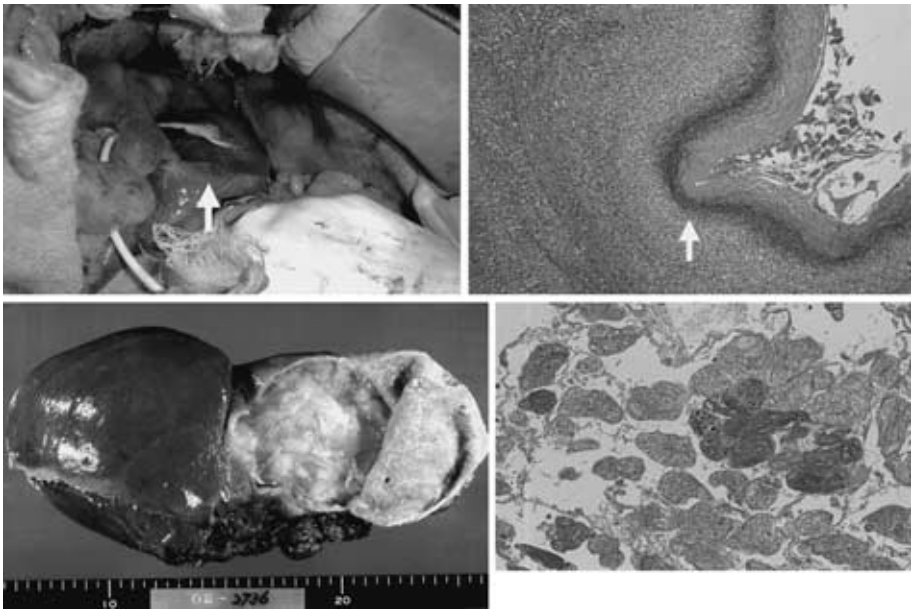

ショック症状を起こしているために内容の漏出が続きさらなる状態の悪化を防ぐのとともに，内容物を穿刺，吸引することで確定診断を得ることができ，エコーガイド下経皮的嚢胞ドレナージ術は有益であったと考えられる．

単包虫症の治療では，嚢胞内構造が単純な場合に経皮的治療（puncture／aspiration／injection／re-aspiration；以下PAIRと略記）がWHOより推奨されている．しかし，嚢胞が胆道系，腹膜，胸膜に穿破している場合や，細菌感染している場合は禁忌とされている[10]．本症例のように腹腔内へ穿破した場合はPAIRの適応外であり，手術の適応となる．根治的治療としては肝切除術が選択されるが，嚢胞内容液が漏出するとアナフィラキシー症状を呈することより，マージンを十分にとった切除を行う必要がある．

文　献

1) 山下富雄：エキノコッカス症．臨と微生物 **23**：185―191, 1996
2) 佐藤直樹，内野純一，青木　茂ほか：肝多包虫巣に伴う肝膿瘍；病態と治療．消外 **17**：1459―1468, 1994
3) 包虫症．南山堂医学大辞典．18版．南山堂，東京，1998, p1959
4) Ivan P, Antonio S, Juan A et al：Hydatid disease：Radiologic and pathologic features and complications. Radiographics **20**：795―817, 2000
5) Arce J：Hydatid disease（Hydatidosis）：Pathology and treatment. Arch Surg **42**：1―17, 1941
6) Suwan Z：Sonographic findings in hydatid disease of the liver：Comparison with other imaging methods. Ann Trop Med Parasitol **89**：261―269, 1995
7) Sinner WN：New diagnosis signs in hydatid disease：Radiography, ultrasound, CT and MRI correlated to pathology. Eur J Radiol **12**：150―159, 1991
8) Taourel P, Marty-Ane B, Charasset S et al：Hy-

datid cyst of the liver：Comparison of CT and MRI. J Comput Assist Tomogr **17**：80—85, 1993
9）紀野修一，草野満夫，水戸廸郎：肝膿瘍・肝包虫症．外科治療　**68**：874—877, 1993
10）World Health Organization：Guidelines for cystic and alveolar echinococcosis in human. WHO informal working group on echinococcosis. Bull World Health Organ **74**：231—242, 1996

A Case of Granular Echinococcosis of the Liver

Taketsune Kobuchi, Sayuri Konishi, Hirokazu Amaya, Susumu Shiraishi,
Takumi Shimomatsuya, Kazuhiro Maruhashi and Takahiro Nakagawa*
Department of Surgery, Nagahama Red Cross Hospital
Nakanogo Clinic*

The incidence of once-rare granular echinococcosis of the liver has recently increased and moved away from endemic areas. We report a case of granular echinococcosis of the liver. A 55-year-old Peruvian woman admitted for fever and abdominal pain was admitted with hypotension, tachycardia, hyperthermia, tenderness in the right-upper abdomen, and whole-body redness and itching. Blood studies showed mildly elevated LDH and hypoxia. Abdominal US, CT, and MRI showed an 8 cm cyst in the left lobe of the liver. Suspecting a liver abscess, we conducted US-guided abscess drainage. We detected echinococcus granulosus in the cloudy yellow-brown fluid aspirated from the abscess. We prescribed Albendazole for 2 weeks, then conducted left hepatic lateral segmentectomy. In suspected liver abscess or cyst, we must keep this disease in mind, diagnosing and treating such cases carefully.

Key words：Echinococcus granulosus, liver abscess

〔Jpn J Gastroenterol Surg 37：1834—1838, 2004〕

Reprint requests：Taketsune Kobuchi　Department of Surgery, Nagahama Red Cross Hospital
14-7 Miyamaecho, Nagahama, 526-8585 JAPAN

Accepted：June 30, 2004

©2004 The Japanese Society of Gastroenterological Surgery　Journal Web Site：http://www.jsgs.or.jp/journal/