日消外会誌　37（12）：1839～1845，2004年

症例報告

早期胃癌に併発した肝炎症性偽腫瘍の１切除例

国立病院四国がんセンター外科
眞田　雄市　　栗田　　啓　　棚田　　稔　　高嶋　成光

早期胃癌に合併した肝炎症性偽腫瘍（inflammatory pseudotumor；以下，IPT）を経験した．患者は63歳の女性で，心窩部痛を主訴に近医を受診した．胃内視鏡にて，胃角部に0I型の病変を認めbiopsyにてGroupVが検出されたため，当科紹介受診し，手術目的で入院となった．術前CTにて，肝外側区域に径7cmの腫瘤を指摘され，不均一な造影効果を伴い，肝転移を疑った．単発性であり他に転移巣を指摘されなかったため，幽門側胃切除術，肝左葉切除術を施行した．病理組織学的検索にて，胃の病変は0I型の粘膜内癌で乳頭状腺癌，リンパ節転移は認めなかった．肝は，リンパ球，形質細胞を中心とする炎症細胞浸潤が著明で，IPTと診断された．癌に肝IPTを伴う場合，肝転移との鑑別が問題となる．近年の報告例を提示しつつ，IPTの画像診断，臨床病理学的特徴について考察した．

はじめに

肝炎症性偽腫瘍（IPT）は，炎症細胞浸潤と線維化を主体とする炎症性腫瘍類似病変である[1]．画像上特徴的所見に乏しく，癌に併存した場合特に転移性肝癌との鑑別に難渋する事が多い．今回，早期胃癌に併存した肝IPTを経験した．術前は肝転移と診断し肝左葉切除を施行したが，術後の病理組織学的検索にてIPTと診断された．報告例を供覧しつつIPTの診断・臨床像について考察を加える．

症　　例

患者：63歳，女性

主訴：心窩部痛

家族歴：叔母；胃癌

既往歴：糖尿病（平成13年より）．

現病歴：平成13年11月より心窩部痛が出現し，近医を受診した．上部消化管内視鏡検査にて，胃角部に0-Itypeの病変を指摘され，当科を紹介受診し，精査，加療目的で入院となった．

入院時現症：身長152cm，体重47kg．表在リンパ節は触知せず．胸部に異常所見無し．心窩部に圧痛を認めたが，腹部に明らかな腫瘤は触知しなかった．神経学的にも異常を認めなかった．

入院時血液生化学所見：軽度の貧血を認めた他，炎症反応，肝，腎障害などを認めなかった．空腹時血糖222mg/dl，Hb_{a1c}9.7と高値を示した．各種腫瘍マーカーの上昇は認めなかった（**Table 1**）．

Table 1　Laboratory data on admission

WBC	8,900	/mm³	TP	7.5	g/dl
RBC	370 × 10⁴	mm³	Alb	2.9	g/dl
Hb	11.0	g/dl	BUN	8.2	mg/dl
Ht	34.4	%	Cr	0.5	mg/dl
PLT	43 × 10⁴	mm³	Na	135	mEq/l
GOT	29	IU/l	K	4.9	mEq/l
GPT	23	IU/l	Ca	8.2	mg/dl
LDH	384	IU/l	T-cho	159	mg/dl
ALP	461	IU/l	GLU	227	mg/dl
LAP	86	IU/l	HbA1c	9.7	%
γGTP	30	IU/l	HBsAg		(－)
CHE	0.67	⊿ph	HCV Ab		(－)
T-Bil	0.4	mg/dl	AFP	2.6	ng/ml
D-Bil	0.1	mg/dl	CEA	3.0	ng/ml
TTT	10.5	KU	CA19-9	29.5	U/ml
ZTT	2.5	KU	CA125	29.5	U/ml

腹部超音波所見：肝左葉を占居する長径9cmの低エコー域を認めた．境界は不明瞭であり，内部，辺縁の一部に不均一な高エコー域を伴っていた．

腹部CT所見：肝外側区域を中心に長径7cm

＜2004年5月25日受理＞別刷請求先：眞田　雄市
〒734-8551　広島市霞１丁目2-3　広島大学医学部外科（原医研）

の腫瘤を認めた．造影では辺縁部を中心に造影効果を認め，内部は低吸収性であった（**Fig. 1**）．

腹部MRI所見：T1強調像では比較的均一な低信号域を呈した．T2強調像にて辺縁部を中心に高信号を呈し内部に隔壁と思われる索状の高信号域が散在していた（**Fig. 2**）．

腹部血管造影：肝外側区域に限局した腫瘍濃染像を認めた．濃染像は実質相で特に著明で，腫瘍辺縁が主体であった（**Fig. 3**）．

上部消化管造影：胃角部に0-I＋IIa病変を認めた．生検にてGroupV(pap)が検出された(**Fig. 4**)．

CT，MRIにて，辺縁部を中心とした増強効果を認め，内部に隔壁様の所見も伴い，胃癌の肝転移の所見として矛盾しないと考えられた．単発性であり，他に明らかな転移巣を認めなかったため，手術適応ありと判断した．

手術所見：上腹部正中切開で開腹した．肝腫瘍は，外側区域に認め，肝円索に接していた．表面

Fig. 1　Computed tomography shows large tumor in the left lobe of the liver with hyperattenuation in the peripheral portion.

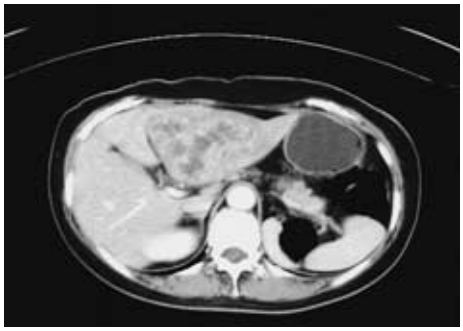

Fig. 2　MRI（T1image）shows low intensity mass in the left lobe of the liver.

a　　b

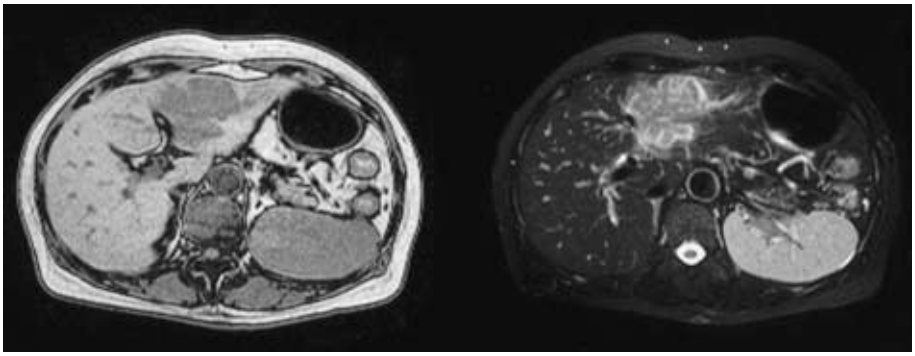

Fig. 3　Angiogram shows hypervascular tumor in the left lobe.

a　　b

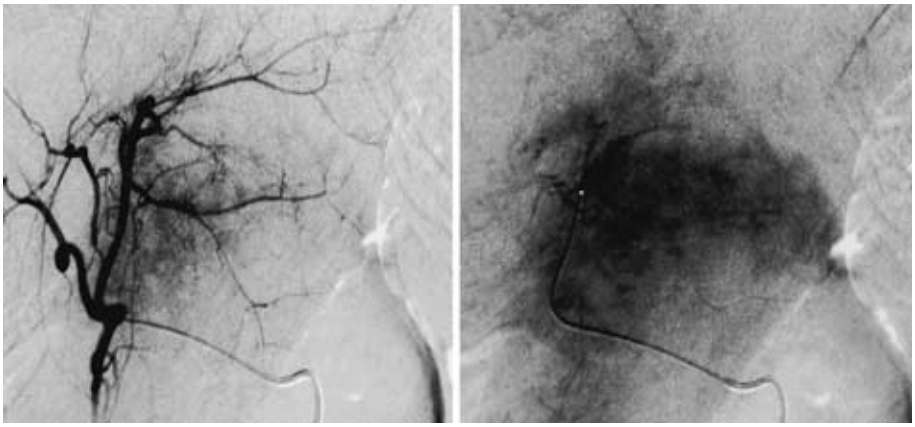

Fig. 4 Upper gastrointestinal series shows multipolypoid lesions with filling defects in the lessor curvature of the angle. A biopsy revealed adenocarcinoma.

にフィブリンの析出をともなっていた．十分な断端確保のため肝左葉切除術を行った．胃の病変は術前術中診断でT1（SM），N0と考えられ，幽門側胃切除，D2郭清，BI再建を行った．

切除標本所見：胃はM，Less，Type0-I＋IIa，T1（SM），N0と考えられた（**Fig. 5a**）．肝腫瘍の割面所見は淡黄色，やや膨隆し分葉状であり，径5.5×5.0×4.5cmであった．内部に線維化を伴っていた（**Fig. 5b**）．

病理組織学的所見：胃の病変は，pap＋tub2，n0，ly0，v0，であった．肝腫瘍は，形質細胞を中心とした炎症細胞浸潤からなる肉芽腫性変化が主体で，悪性の細胞を認めなかった（**Fig. 6a**）．免疫染色にて形質細胞の一部はわずかに筋の形質を持つと考えられたが悪性所見は認めなかった．肝炎症性偽腫瘍と診断した．辺縁部は線維化が強く（**Fig. 6b**）門脈壁の肥厚，狭小化を伴っていた（**Fig. 6c**）．

術後11病日に軽快退院し，術後1年3か月経過した現在外来通院中で，再発の兆候を認めていない．

考　察

肝IPTは，本邦では，1980年の品田ら[1]の報告を最初に本邦においても症例が蓄積している．2001年に児島ら[2]が本邦78例の臨床所見，画像診断に関し詳細な検討を行っているが，その後さらに11例の報告を見，現在自験例含め89例の報告を認める[3)~12)]．病因として感染や閉塞性静脈炎が指摘され，発熱，炎症反応を伴い発症する例が多い[13]．画像診断では，特徴的所見に乏しく，肝膿瘍やその他腫瘍性病変との鑑別に難渋する例が多い．確定診断を得られた症例の中にはステロイド，抗生剤投与などの保存治療で軽快したものもあり，手術（腫瘍摘出，肝切除）を考慮する前に確定診断にいたることが重要である．特に，悪性腫瘍に併存している場合，あるいは悪性腫瘍の既往を認める場合は，転移性肝癌との鑑別が問題となり，診断には特に慎重を要すると考えられる．IPTの画像所見，病理像の特徴に関して幾つかの示唆に富む指摘がなされているが，炎症や線維化の程度により異なってくることが，臨床像・病理像に一定の傾向を認めない要因となっていると考えられる．

Table 2に示すごとく，本邦で報告された肝IPTは89例であった．臨床所見として，発症時，発熱や炎症反応を伴う例を44例（49%）と比較的高頻度に認めており，発熱に肝腫瘤を伴う場合，本症を疑うことが重要と考えられる．一方画像診断においては，その所見はさまざまで特異的な像に乏しい．しかし，CT像に関して，近年，腫瘍辺縁部の遅発性の濃染像を認めたという報告が多く見られる．集計例では造影CT所見の記載のあった69例中28例に認めている（**Table 2**）．

IPTは，病巣の中心部に炎症細胞浸潤を，辺縁に線維化を伴うことが多く，造影後期相でのenhancementは，辺縁の線維化を反映したもので，中心部が線維化することの多い転移性肝癌のCT像とは，ダイナミックCTを行えばむしろ逆の造影パターンを呈するという指摘もある[14]．本例においても，retrospectiveにみて，CT上辺縁部の造影効果を認めており，病理像も腫瘍辺縁部は著明な線維化を伴っていた．そのCT像からIPTを鑑別の1つにおくことは可能であったと考えられる．しかしながら，他の症例は，辺縁の造影効果を示さず，そのCT像はさまざまである．江畑ら[20]

Fig. 5　a：Endscopic appearance；The lesion of stomach is the type of 0-I＋IIa.　b：The cut surface of the lesion of the liver is consisted of yellowish area in the peripheral portion and whitish area on the central portion.

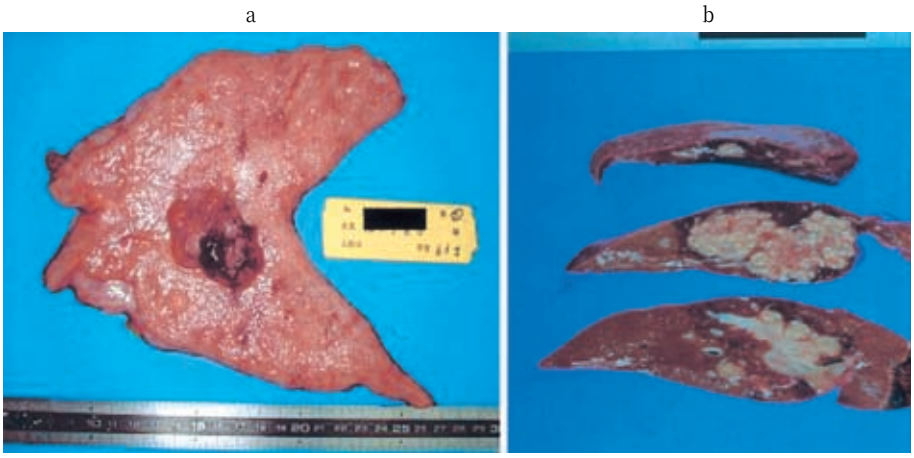

Fig. 6　a：Histologically, hepatic lesion shows an infiltration of chronic inflammatory cells, mostly of plasma cells and lymphocytes（H.E.×40）.　b：Microphotograph of the lesion of the peripheral portion of the tumor reveals remarkable fibrosis.　c：Periportal infiltration of inflammatory cells are shown.

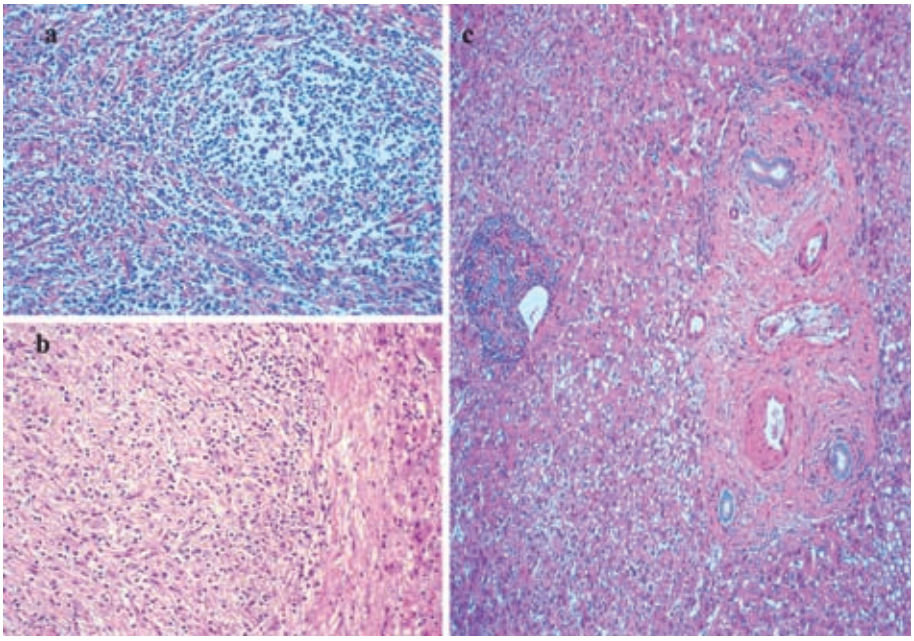

も，細胞浸潤と線維化の２層構造は，IPT の病期におけるある一時期を反映しているに過ぎないと指摘している．また Shek ら[13]は自験例４例と他47 例の IPT 症例を検証し，その病理像は，炎症細胞浸潤，線維化，脂肪沈着，壊死，出血などが，さまざまな分布形態で混在しており，一様でない

Table 2 Accumulation of the 89 cases of IPT of the liver in Japan

Clinical findings	Number
Age Av：55.1yr（0～81）	
Gender（M/F）	49/40
Symptom	
Fever	44
Weight loss	10
Abdominal pain	18
Appetite loss	4
Inflammatory reaction	62
Hepatic disorder	23
Jaundice	6
HCV（＋）	8
Tumor Size Av：4.8cm	
Solitary	74
Multiple	15

Therapy	
Biopsy	47
Proper diagnossis rate	*26（55.3%）*
Operation（resection）	62
Conservative therapy	24
Not mentioned	3

Images	Number
Ultrasonography（69）	
Hypoechoic	50
Isoechoic	5
Hyperechoic	6
Mosaic	7
Computed tomography	
Plain（82）Low	81
Iso	
Not detected	1
Contrast（69）Enhancement（＋）	61
ringed enhancement	*28*
Enhancement（－）	8
MRI（32）	
T1 Low	27
High	2
Not detected	3
T2 Low	2
Iso	1
High	25
Mosaic	1
Not detected	3
Angiography（81）	
Tumor Stain（＋）	34
Hypervascular	21
Not detected	15
Hipovascular, encasement et al	11

Table 3 Inflammatory pseudotumor accompanied by cancer：summary of previous reported cases

Source/yr	Age/Sex	Chief complaint(s)	Cancer	Position	Size	Inflammatory sign	US	CT	MRI	Angio	Treatment
Takebayashi[12]	81/F	fever	Vater Metachronous	S6	3.3cm	(＋)	mixed	EP *1	T1：low T2：high	—	resection of S6
Kawasaki[16]	69/M	none	S colon Synchronous	S5	3.0cm	(－)	low	LDA	—	EP	biopsy
Satou[17]	49M	none	A colon Synchronous	S8	1.5cm	(－)	low	LDA	—	hypo	biopsy → localresection
Hiruta[18]	68M	fever	Stomach Synchronous	S7～8	3.5cm	(＋)	low	LDA	T1：low T2：high	hypo	local resection
Kuhara[19]	59M	fever	Gallbladder Synchronous	S7	3.5cm	(＋)	low	EP	T1：low T2：high	EC *2	biopsy
Oura[14]	50M	fever	S colon Synchronous	S7	8.0cm	(＋)	low	EP	—	EP	right hepatic lobectomy
Sinokawa[15]	68M	body weight loss	A colon Metachronous	Left lobe	6.0cm	(＋)	low	EP	—	hypo	left hepatic lobectomy
Our case	63F	abdominal pain	Stomach	Left lobe	5.5cm	(－)	low	EP	T1：low T2：high	EP	left hepatic lobectomy

*1：EP：enhancement of peripheral portion.
*2：EC：enhancement of central portion.

ことを強調している．他疾患との鑑別のためには，今後 IPT の病理像，画像所見の経時的変化を明らかにする必要があると考えられる．

本例は特に，胃癌併存症例であり，肝転移との鑑別が問題となる．IPT 報告例中，消化器癌に同時性あるいは異時性に IPT を発症した報告は自験例含め 8 例であった[14)～20)]（**Table 3**）．8 例中，術前の画像診断で IPT を診断しえた症例はなく，全

例が肝転移を積極的に疑う，あるいは否定できないとしている．治療も肝転移として，外科的切除が6例に施行されており，生検でIPTの診断がなされたのは2例に留まる．IPT全集計例では生検の行われた47例中26例(55.3%)にIPTの確定診断が得られており，また生検以外の諸検査で診断された症例はない．肝転移を疑う場合腫瘍の播種などが問題との指摘もあるが[14]，癌に併存する場合でも，CTで前述した辺縁の遅発性の造影効果を認める場合や，炎症所見を伴う場合など，IPTを積極的に疑って生検を行うことが，侵襲の軽減に繋がりうると考えられる．

なお，本稿執筆にあたり，病理組織学的な御教授を頂いた国立病院四国がんセンター臨床検査部の西村理恵子先生に深謝いたします．

文　献

1) 品田佳秀，内野純一，平良健康ほか：Inflammatory pseudotumorの1例．小児がん　**15**：26―29, 1980
2) 児島　祐，山下　潤，薮内裕也ほか：肝炎症性偽腫瘍の1例．日臨外会誌　**62**：1242―1247, 2001
3) 中原哲朗，新谷　寛，川會　順ほか：肝表面に突出したInflammatory pseudotumorの1例．臨MRI　**14**：23―27, 2003
4) Rai T, Ohira H, Tojo J et al：原発性胆汁性肝硬変を伴った肝炎症性偽腫瘍の症例．Hepatol Res **26**：249―253, 2003
5) Suzuki S, Yokoi Y, Ota S et al：Hepatic inflammatory pseudotumor mimicking intrahepatic cholangiocarcinoma. Surg Today **33**：714―717, 2003
6) 菊辻　徹，森根裕二：肝炎症性偽腫瘍に播種性血管内凝固症候群を合併した1例．日腹部救急医会誌　**22**：1202―1208, 2002
7) 有友雄一，前田　剛，古賀　光ほか：肝炎症性偽腫瘍の1例．香川内科医会誌　**38**：47―50, 2002
8) 水田由紀子，伊集院裕康，板野　哲ほか：細菌性眼内炎を伴った肝炎症性偽腫瘍の1例．肝臓　**42**：664―668, 2001
9) Takahashi T, Haneda T, Nagano T et al：Inflammatory pseudotumor of the liver complicated with recurrent gouty arthritis. Internal Med **40**：493―498, 2001
10) 玉井　徹，関　寿人，岡崎和一ほか：炎症性偽腫瘍の1例．肝臓　**47**：867―873, 2003
11) 伊集院裕康，小野尚文，山崎三樹ほか：肝細胞癌と鑑別が困難であった慢性肝疾患に合併した肝の炎症性偽腫瘍の2例．肝臓　**42**：536―542, 2001
12) 竹林正孝，村上大樹，大谷真二ほか：膵頭十二指腸切除術後14年目に発生した肝炎症性偽腫瘍の1例．日臨外会誌　**62**：2744―2749, 2001
13) Shek T WH, Ng I OL, Chan KW：Inflammatory pseudotumor of the liver. Am J Surg Pathol **17**：231―237, 1993
14) 大浦慎祐，蔡　鴻飛，田中岳史ほか：肝のinframmatory pseudotumorの1例．肝臓　**29**：1410―1415, 1988
15) 篠川　主，福田喜一，土屋嘉昭ほか：孤立性腫瘤像を呈した肝肉芽腫．肝胆膵　**11**：787―791, 1985
16) 河崎千尋，南　亮，藤村昌樹ほか：S状結腸癌に併存した肝炎症性偽腫瘍の1例．日臨外会誌　**62**：472―477, 2001
17) 佐藤　淳，石山秀一，瀬尾伸夫ほか：結腸癌に合併した肝inflammatory pseudotumorの1例．日臨外医会誌　**51**：368―372, 1990
18) 蛭田啓之，亀田典章，徳留隆博ほか：早期胃癌に合併した肝inflammatory pseudotumorの1例．癌の臨　**42**：551―558, 1996
19) 久原尚子，横川　泰，道免和文ほか：胆嚢癌合併先天性胆道拡張症の術後に肝inframmatory pseudotumorを併発した1例．日消病会誌　**91**：2009―2015, 1994
20) 江畑智希，宮田完志，服部龍夫ほか：肝炎症性偽腫瘍の1例．日臨外会誌　**60**：168―172, 1999

A Case of Inflammatory Pseudotumor of the Liver Accompanied by Early Gastric Cancer

Yuichi Sanada, Akira Kurita, Minoru Tanada and Shigemitsu Takashima
Department of Surgery, National Shikoku Cancer Center

A 63-year old woman admitted for epigastric discomfort was found in gastroscopy. To have a 0 ·I lesion on the lesser curvature of the gastric angle. A biopsy showed adenocarcinoma, after which she was admitted to our hospital. Computed tomography showed a large tumor with a low density area in the left hepatic lobe. Contrast CT showed hyperattenuation of the peripheral portion leading to a diagnosis of synchronous metastatic hepatic tumor with early gastric cancer. Because no other metastatic lesions was found, we conducted distal gastrectomy and left hepatic lobectomy. Histlogically, the gastric cancer was early and without metastasis to the lymph nodes. The liver mass consisted of lymphocytes and plasmocytes. The diagnosis was inflammatory pseudotumor. Inflamatory pseudotumor. This only the eight cases of inflammatory pseudotumor of the liver accompanied by cancer reported in Japan.

Key words：inflammatory pseudotumor of the liver, early gastric cancer

〔Jpn J Gastroenterol Surg 37：1839—1845, 2004〕

Reprint requests：Yuichi Sanada Department of Surgery, Hiroshima University School of Medicine
1-2-3 Kasumi, Hiroshima, 734-8551 JAPAN

Accepted：May 25, 2004

©2004 The Japanese Society of Gastroenterological Surgery Journal Web Site：http://www.jsgs.or.jp/journal/