日消外会誌　37（12）：1846～1850，2004年

症例報告

5-FU，l-LV，CPT-11による肝動注療法が奏効し 2期的に肝切除しえた大腸癌多発肝転移の1例

霞ヶ浦医療センター外科
壁島　康郎　　田野　敦子　　亀山　哲章
戸泉　　篤　　田村洋一郎　　影山　隆久

症例は54歳の男性で，検診で貧血を指摘され当院を受診した．盲腸癌・肝転移（H3（S6，S4，S8，S3，S7））の診断のため入院となった（CEA：95.0ng/ml）．入院時貧血（Hb 8.8g/dl）を認めたため，原発巣治療目的で回盲部切除術を施行した．Moderately differentiated adenocarcinoma n1（＋），se，ly1，v1であった．肝以外に明らかな転移病変を認めず，予後規定因子は肝転移病変と考え，5-fluorouracil（5-FU），levofolinate calcium（l-LV），irinotecan hydrochloride（CPT-11）による肝動注療法を施行した．計6クール動注療法を施行しPR（CEA：10.6ng/ml）を認め，根治目的に肝切除術を施行しえた．初回手術後14か月の経過において明らかな再発の所見なく，生存中である．動注療法により良好な経過を示した1例を経験したので報告をする．

はじめに

大腸癌の予後を規定する重要な一因子は肝転移であり，なかでも切除不能肝転移症例に対する治療成績の向上は，大腸癌症例の予後改善における重要項目の1つである．多発肝転移症例に対してはさまざまな治療が試みられているが，その成績は十分でなく，新たな治療法の研究・成果に期待が寄せられる．今回，我々は5-fluorouracil（5-FU），levofolinate calcium（l-LV），irinotecan hydrochloride（CPT-11）による肝動注療法が著効し，2期的に肝切除を施行した多発肝転移大腸癌症例を経験したので報告する．

症　　例

症例：54歳，男性

主訴：貧血

家族歴・既往歴：特記すべきことなし．

現病歴：平成14年10月11日，検診で貧血を指摘されたため精査目的で当科受診した．

入院時現症：身長177.5cm，体重83.7kg，体温36.8℃，脈拍90/min，整，血圧140/92mmHg，意識清明，軽度の貧血を認めたが，黄疸はなく，表在リンパ節は触知しなかった．腹部は平坦・軟で腫瘤は触知しなかった．

血液所見：Hb 8.8g/dlのほか，血算・生化学的検査において異常所見は認められなかった．腫瘍マーカーは，CEA 95.0ng/ml，CA19-9 39U/mlと高値を示した．

大腸内視鏡・注腸所見：盲腸のBauhin弁背側に直径約3cmの2型の腫瘍を認めた．生検結果は，中分化腺癌であった．

CT所見：盲腸壁の肥厚が認められたが，周囲への明らかな浸潤は認めなかった．周囲リンパ節の腫脹も明らかでなかった．肝両葉には7cm以下のLDAが多発して認められた（**Fig. 1A，B**）．肺転移は認めなかった．

第1回手術所見：平成14年11月12日手術を施行した．直径3cmから7cmの多発する肝転移を認めたが，腹水や腹膜播種，2.3群リンパ節の明らかな腫脹は認めなかった．腸軸・中枢軸方向D2

＜2004年6月30日受理＞別刷請求先：壁島　康郎
〒300-8585　土浦市下高津2―7―14　霞ヶ浦医療センター外科

Fig. 1 A, B：Abdominal enhanced CT at the first consultation to our hospital showed a multiple liver tumor measuring 7.0 cm maximum diameter. C, D：Abdominal enhanced CT after treated by hepatic arterial infusion chemotherapy showed all tumors remarkably reduced measuring 2.0 cm maximum diameter.

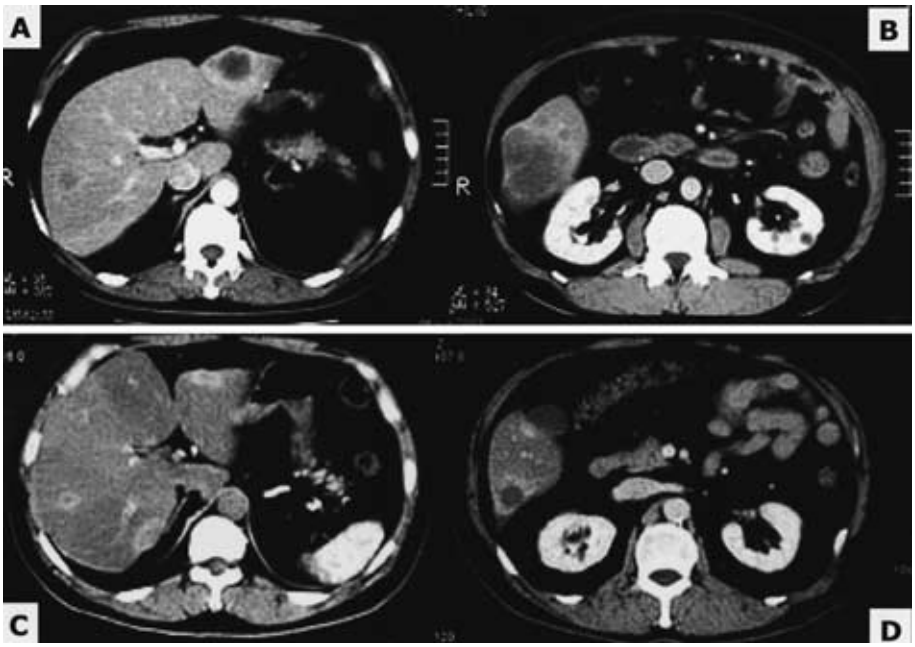

郭清の腹腔鏡併用回盲部切除術を施行した．手術時間は 120 分，出血量は 80ml であった．手術所見は，C 1/3circ 2 SE H3P0N1（＋）M（－）であった．

切除標本所見：Bauhin 弁直下盲腸に径 2×3.5 cm の 2 型の腫瘍を認めた(**Fig. 2**)．腫瘍は漿膜より露出し浸潤していた．組織検査の結果は，Moderately differentiated adenocarcinoma n1（＋），se，ly1，v1，ow（－），aw（－），ew（－）であった．

術後経過および化学療法：術後は良好であり，2POD より経口摂取を開始．化学療法に関しては，患者と十分に協議し，説明と同意を得，5-FU 750 mg，l-LV 475mg，CPT-11 150mg による肝動注化学療法が選択され，11POD より肝動注化学療法（weekly に 3 投 2 休）を開始した．2 クール目より通院治療としたが，Grade 2 の副作用（悪心・嘔吐）出現のため投与量を 1 クール目における約 70% に減量とした．計 6 クール動注療法を施行し PR（CEA：10.6ng/ml）を得た．5-FU と CPT-11 の総投与量はそれぞれ 8.25g，2.25g であった．

腹部 CT 所見：肝両葉には径 2cm 以下の LDA が散在して認められたが，術前と比較し著明な縮小を示した(**Fig. 1C，D**)．肝外に転移・再発所見は認めなかった．

動注療法は著効したが，5 クール目より Grade 3 の副作用（悪心・嘔吐）出現のため化学療法の継続が困難となった．また，軽度の CEA 値の再上昇も認められた（**Fig. 3**）．検査所見より治癒的切除も可能と判断，十分な患者と話し合いの結果，手術が選択された．

第 2 回手術所見：平成 15 年 9 月 11 日，術中超音波検査の結果，計 13 個の腫瘍を認めたが，S2，S6 以外の病巣はいずれも直径 2cm 以下であり，肝外側区域切除術（3 病変），肝部分切除術（S6：4 病変，S7：1 病変），ラジオ波焼灼術（S4/8：5 病変）を施行した．

組織学的所見：腫瘍はいずれも腺癌であり盲腸

Fig. 2　Resected specimen showed elevated cecal tumor, 2.0×3.5 cm in size, is located just on the Bauhin valve. The arrowheads indicate the site of the carcinoma accompanying shallow ulceration.

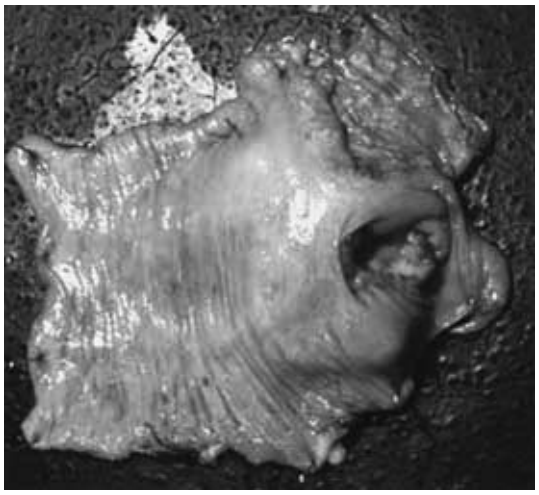

Fig. 3　Clinical course of the patient. Changes of CEA and Ca19-9values.

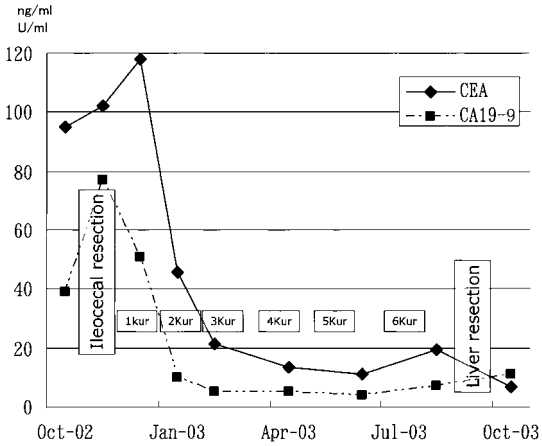

癌と同組織型を呈した．高度の壊死所見を伴っていたが，浸潤性の増殖細胞は認められた．

術後経過：術後は26PODに退院となった．平成16年1月現在,明らかな再発所見なく外来において経過観察中である．

考　察

大腸癌の予後を規定する重要な一因子は肝転移であり，なかでも切除不能肝転移症例に対する治療成績の向上は，大腸癌症例の予後改善における重要項目の1つである.治癒的切除が可能な場合,外科的治療が第1選択であることはコンセンサスが得られているが[1]，肝切除後の無再発5年生存率は30%以下とも報告されており[2]，いまだその成績は十分とはいえない．一方，切除不能多発肝転移症例に対しての治療は一定の見解はなく，各施設によりさまざまな治療が試みられている状況であり，新たな治療法の研究・成果にも期待が寄せられる．

現在の本邦における，切除不能肝転移に対する治療は，全身化学療法と肝動注化学療法が主な選択肢として挙げられる[3]．両者の比較における,肝動注化学療法による生存期間の有意な延長を示した報告は認められないが，その手技や背景因子にいくつかの問題があり，肝動注療法に関して一定の結論を示すほど十分な報告ではない[4)~6)]．一方,奏功率，副作用，多発転移巣に対する制御の面においては，肝動注化学療法の利点の報告は散見される[7)~9)]．また,5-FUによる肝動注療法は,肝外病変にほぼ無効であったが[10]，近年,CPT-11においては肝動注施行時における末梢血血清濃度が全身投与時と同等との報告も認め[11]，肝動注療法による肝外病変のコントロールにも期待がされる．本症例も，予後規定因子が間違いなく肝腫瘍であった点，可能な限り現在の社会生活の継続を患者が希望したことより，全身投与法と比較して副作用の少ない点も考慮し，動注療法が選択された．

大腸癌の動注化学療法は,5-FU単剤による方法が主流であるが，新規薬剤の開発により，新たな治療が報告されつつある．5-FU単剤と5-FU＋l-LVを比較した検討では，後者の腫瘍増殖抑制率の方が良好な傾向があるとの報告がある[12]．また，CPT-11を用いた肝動注療法の良好な治療成績の報告も散見される[13)14)]．CPT-11は，5-FUとの間で交差耐性がないことが知られており，両者の併用により奏功率の向上が期待されることは，静注療法においては示されている[15]．肝動注療法においてもCPT-11と5-FU併用により良好な成績を示した報告も散見される[16]．本症例の場合も，多発の転移性肝腫瘍であり，肝腫瘍に対して

化学療法が奏功しなければ，早期に終末期を迎えることとなること，一方，本併用療法は現時点で標準的な肝動注療法でなく，リスクも十分ありうることを説明したうえ，患者の強い希望により施行された．本治療はいまだ確立した治療法でないため，その実施に際し，可能な限りのデータを収集し，また製品概要情報を参考とした．治療期間中には厳重に血液検査を行ったが，経過中，肝機能障害を含め異常値は認められなかった．レジメンは諸家の報告[12)~16)]を参考とした．特に，Giammaria F ら[7)]の CPT-11 動 注 1 回 量 200mg/m^2 の推奨報告，David JK ら[5)]の 5-FU 400mg/m^2 bolus＋600mg/m^2 infusion，l-LV 200mg/m^2 における grade 3/4 の副作用がないとの報告などを参考とし，安全域を十分確保し，投与量を決定した．

化学療法後の肝切除術に関しては，多発肝転移症例に対する手術後の予後は個数と関係がないとの報告[17)]や，転移個数との関係を示した報告[18)]など一定の見解はないものの，6 個以上の転移巣であっても 22.5% の 5 年生存率があり[19)]，長期生存の報告は散見される[20)21)]．一定の適応下においては多発肝転移症例に対して，外科治療は有効であると判断し，手術を選択した．

初回手術に関しては，大腸癌症例の主病巣切除は転移部位が手術適応にない場合においても，患者の QOL 改善を目的に積極的に施行されることが多い．しかし，QOL 改善の意図に反し，主病巣術後に転移巣の急激な増悪を経験することも少なくはない．今回我々は，原発病変に対し腹腔鏡手術を選択した理由として，1 つは palliative surgery 目的として[22)23)]，1 つは開腹術と比較し，本法の低侵襲性や同等な長期予後の報告より，免疫・神経・内分泌システムなどが関係すると考えられる転移病変の急性増悪を抑える可能性も期待し，適応とした[24)~26)]．術後は良好な短期予後を示した．

文　献

1) Harmon KE, Ryan JA, Biehl TR et al：Benefits and safety of hepatic resection for colorectal metastases. Am J Surg **177**：402―404, 1999
2) Choti MA, Sitzmann JV, Tiburi MF et al：Trends in long term survival following liver resection for hepatic colorectal metastasis. Ann Surg **235**：759―766, 2000
3) Fiorentini G, Poddie DB, Giorgi UD et al：Global approach to hepatic metastases from colorectal cancer：indication and outcome of intra-arterial chemotherapy and other hepatic-directed treatments. Med Oncol **17**：163―173, 2000
4) Harmantas A, Rotstein LE, Langer B：Resional versus systemic chemotherapy in the treatment of colorectal carcinoma metastatic in the liver. Is there a survival difference? Meta-analysis of published literature. Cancer **78**：1639―1654, 1996
5) David JK, Collin SM, Jonathan L et al：Intra hepatic arterial versus intravenous fluorouracil and folic acid for colorectal cancer liver metastases：a multicentre randomized trial. Lancet **361**：368―373, 2003
6) Lorentz M, Muller H：Randomized, multicenter trial of fluorouracil plus leucovorin administered either via hepatic arterial or intravenous fluorodexyuridine administered via hepatic arterial infusion in patients with nonresectable liver metastases from colorectal carcinoma. J Clin Oncol **18**：243―254, 2000
7) Giammaria F, Silvia RL, Petros G et al：Irinotekan hepatic arterial infusion chemotherapy for hepatic metastasis from colorectal cancer. Results of a phase I clinical study. Tumori **87**：388―390, 2001
8) 貞廣荘太郎，鈴木俊之，石川健二ほか：大腸癌肝転移に対する肝動注治療．臨外 **58**：757―761, 2003
9) 滝沢健次郎，丸田守人，前田耕太郎ほか：大腸癌同時性肝転移に対する Weekly High Dose 5-fluorouracil 肝動注療法の検討．癌と化療 **26**：1718―1720, 1999
10) 山本康弘，柿崎明俊，南　盛一ほか：5-FU 大量肝動注療法における末梢血中濃度に関する検討．癌と化療 **26**：1159―1162, 1999
11) van Riel JMGH, van Groeningen CJ, Kedde MA：Continuous administration of irinotecan by hepatic arterial infusion. Clin Cancer Res **8**：405―412, 2002
12) 松村博臣，柿原直樹，宮田圭悟ほか：大腸癌多発肝転移に対する肝動注化学療法における l-LV の投与効果について―5-FU＋l-LV 併用投与と 5-FU 単独投与の比較検討―．京府医大誌 **112**：463―465, 2003
13) 澤井照光，辻　　孝，山下英樹ほか：CPT-11 肝動注＋UFT 内服が有効であった直腸肝転移の 2 例．癌と化療 **29**：1469―1473, 2002

14）山口達郎，森　武生，高橋慶一ほか：直腸肝転移に対しCPT-11肝動注療法が奏功した1例．癌と化療　**29**：2370―2372, 2002
15）Saltz LB, Cox JV, Blanke C et al：Irinotecan plus fluorouracil and leucovorin for metastatic colorectal cancer. N Engl J Med **343**：905―914, 2000
16）湯川真生，石川　原，中山剛之ほか：スフェレックス(DSM)併用Irinotecan Hydrochloride(CPT-11)動注療法と5-FU短期大量動注療法が奏功した大腸癌肝転移(H3)の1症例．癌と化療　**28**：1763―1767, 2001
17）安井健三，加藤知行：系統的肝切除(広範囲)．胆肝膵　**37**：613―618, 1998
18）Wanebo HJ, Chu QD, Vazeridis MP et al：Patients selection for hepatic resection of colorectal metastases. Arch Surg **131**：322―329, 1996
19）加藤知行，安井健三，平井　孝ほか：大腸癌の外科治療に対する外科治療．消外　**24**：1341―1347, 2001
20）森　武生，高橋慶一，大植雅之ほか：肝転移に対する肝動注療法の適応と限界．日外会誌　**102**：398―402, 2001
21）成井一隆，藤井義郎，山崎安信ほか：肝動注療法と肝切除術により5年の長期生存した大腸癌多発転移の1例．日臨外会誌　**63**：1962―1965, 2002
22）Milson JW, Kim SH, Hammerhofer KA et al：Laparoscopic colorectal cancer surgery for palliation. Dis Colon Rectum **40**：1512―1516, 2000
23）Henry JL, Gustavo P, Moises J et al：Long-term survival after laparoscopic colon resection for cancer. Dis Colon Rectum **45**：491―501, 2002
24）Antonio ML, Juan CGV, Salvadora D et al：Laparoscopy assisted colectomy versus open colectomy for treatment of non-metastatic colon cancer：a randomized trial. Lancet **359**：2224―2229, 2002
25）Vittimbegra FJ Jr, Foley DP, Meyers WC et al：Laparoscopic surgery and the systemic immune response. Ann Surg **227**：326―334, 1998
26）Lee SW, Whelan RL：The immunologic effect of laparoscopic colectomy. Semin Colon Rectal Surg **1**：174―184, 1999

A Case Report of Colon Cancer with Multiple Liver Metastases Successfully Treated by Hepatic Arterial Infusion Chemotherapy of 5-FU, l-LV, CPT-11 and Hepatic Resection

Yasuo Kabeshima, Atsuko Tano, Noriaki Kameyama, Atsushi Toizumi,
Yoichiro Tamura and Takahisa Kageyama
Department of Surgery, Kasumigaura Medical Center

A 54-year-old Japanese man with cecal cancer and multiple liver metastases（CEA：95.0 ng/ml）who underwent ileoceal resection followed by implantation of hepatic arterial infusion was treated postoperatively with 5-fluorouracil, leucovorin, and irinotecan hydrochloride. Since metastatic liver lesions all shrunk markedly after 6 Kur of chemotherapy（CEA：10.6 ng/ml), and no other metastatic lesion was seen, we resected the liver tumors. He remained alive for 14 months after the first operation. This case is rare in having multiple metastasis of colorectal cancer controlled by radical surgery, and chemotherapy with 5-FU, l-LV, and CPT-11.

Key words：hepatic arterial infusion chemotherapy, colon carcinoma, liver metastasis

〔Jpn J Gastroenterol Surg 37：1846―1850, 2004〕

Reprint requests：Yasuo Kabeshima　Department of Surgery, Kasumigaura Medical Center
2-7-14 Shimotakatsu, Tsuchiura-shi, 300-8585 JAPAN

Accepted：June 30, 2004

©2004 The Japanese Society of Gastroenterological Surgery　Journal Web Site：http://www.jsgs.or.jp/journal/