日消外会誌　37（12）：1851～1856，2004年

症例報告

胆管空腸吻合部良性閉塞の１例

国立東静病院外科
近藤　哲矢　　角　　泰廣　　村瀬　勝俊　　島本　　強
杉本　琢哉　　田島　吾郎　　尾関　　豊

十二指腸乳頭部癌に対する幽門輪温存膵頭十二指腸切除術（以下，PPPD と略記）後の良性胆管閉塞を経験したので報告する．症例は 63 歳の男性で，PPPD 術後 3 年目から発熱，黄疸を繰り返していた．4 年後の入院時の血清総ビリルビン値は 6.4mg/dl と高値を示した．腹部 CT，MRCP では肝内胆管はびまん性に拡張していた．肝内，胆管空腸吻合部近傍の総肝管に異常所見を認めなかった．PTCD 造影では左右肝管合流部直下で U 字状の平滑な胆管閉塞像を認めた．PTCS では総肝管閉塞部に悪性所見はなく，胆管空腸吻合部の良性閉塞と診断した．内瘻化不可能のため胆管空腸再吻合術を行った．胆管空腸吻合部は線維性にかたく狭小化し，吻合口を確認できなかった．左右肝管合流部と空腸を端側吻合した．病理組織学的に吻合部直上の総肝管は，内腔が消失し，慢性線維性炎症を示したことから，虚血による狭窄に加え胆汁うっ帯性の胆管炎が関与していた可能性が示唆された．

はじめに

胆管空腸吻合術後の良性胆道狭窄に対し，再吻合術を行うことは比較的まれである．十二指腸乳頭部癌に対する幽門輪温存膵頭十二指腸切除術（以下，PPPD と略記）後 4 年 3 か月目に，繰り返す胆管炎症状で発症した良性胆管閉塞に対し，再吻合術を施行した症例を経験したので報告する．

症　　例

患者：63 歳，男性

主訴：右上腹部痛，発熱

家族歴：特記すべきことなし．

既往歴：特記すべきことなし．

現病歴：1998 年 1 月 8 日に無黄疸の十二指腸乳頭部癌に対し PPPD（D2，PD-IV 膵胃吻合）を施行した．病理学所見は高分化管状腺癌，int，INFγ ly2，v2，pn2，od，panc$_{1a}$，du2 em0，pat Acdb，n1（＋），stage II で，以後，外来で経過観察していた．2001 年 3 月頃から右上腹部痛，発熱をきたすようになり，胆管炎の診断で入退院を繰り返していた．今回も同様の症状があり，2002 年 4 月 7 日に入院した．なお，十二指腸乳頭部癌の再発を認めていない．

入院時現症：眼球結膜に黄染があり，右上腹部に圧痛を認めた．

入院時検査成績：血清総ビリルビン値 6.4mg/dl，GOT 170IU/*l*，GPT 237IU/*l*，ALP 1,306 IU/*l*，γ-GTP 270mU/ml と高値を示した．腫瘍マーカーは正常であった．

経空腸的胆道チューブ造影検査（前回手術 9 日目）：吻合部の狭窄を認めなかった（**Fig. 1**）．

腹部 CT 所見：肝内胆管はびまん性に軽度に拡張していた．しかし，肝内に腫瘤はなく，胆管空腸吻合部近傍の総肝管にも異常所見を認めなかった（**Fig. 2**）．

MRCP 所見：肝内胆管がびまん性に拡張し，空腸との吻合部で狭窄していた（**Fig. 3**）．

PTCD 造影所見：左肝管から PTCD を行った．左右肝管合流部の直下で U 字状の平滑な胆管閉塞像を認めた（**Fig. 4**）．

経皮経肝的胆道鏡（PTCS）所見：総肝管は閉塞し，同部位の粘膜面は平滑で隆起性病変や腫瘍血

＜2004 年 5 月 25 日受理＞別刷請求先：近藤　哲矢
〒411-8611　静岡県駿東郡清水町長沢 762―1　国立東静病院

Fig. 1　No biliary obstruction is show at the level of the hepaticojejunal anastomosis.

Fig. 2　Contrastenhanced computed tomography：No tumor is detected at the hepaico-jejunal anastomosis（arrow）. Dilated intrahepatic bile ducts are shown.

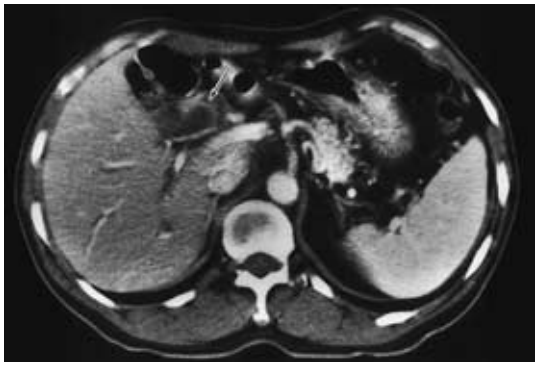

Fig. 3　MRCP：Dilated intrahepatic bile ducts are shown. It showed biliary stenosis at the level of the common hepatic duct.

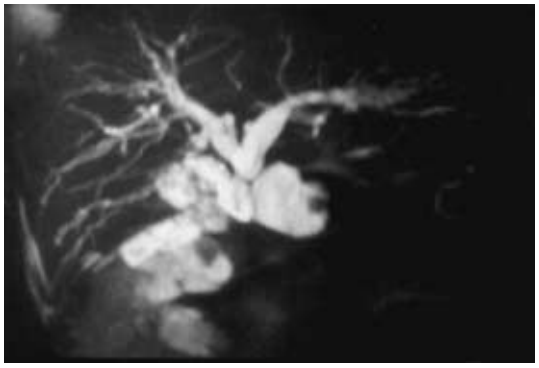

Fig. 4　Percutaneous transhepatic cholangiography：Complete biliary obstruction is show at the level of the common hepatic duct（arrow）.

Fig. 5　Percutaneous transhepatic cholangioscopy：No malignant signs are revealed at the hepaticojejunal anastomosis（arrow）. R：right hepatic duct.

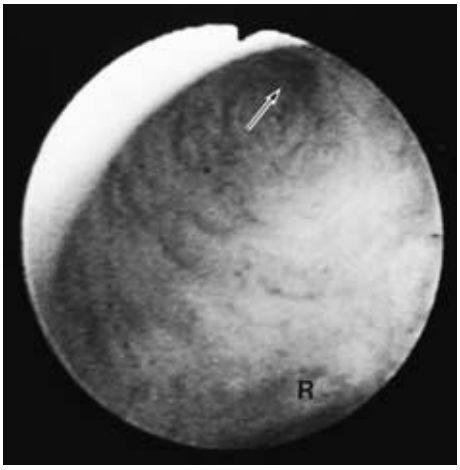

Fig. 6　Abdominal angiography：It showed not encasement and tumor stain

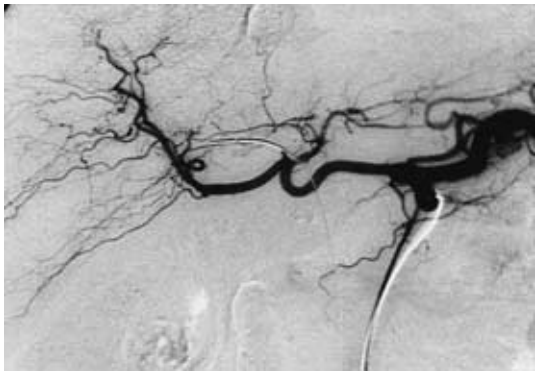

Fig. 7 Intraoperative ultrasonography (a, b : transverse scan. c : longitudinal scan.) : Hepaticojejunal anastomosis is narrow (arrow). CHD ; common hepatic duct, PV ; portal vein, RHA ; right hepatic artery

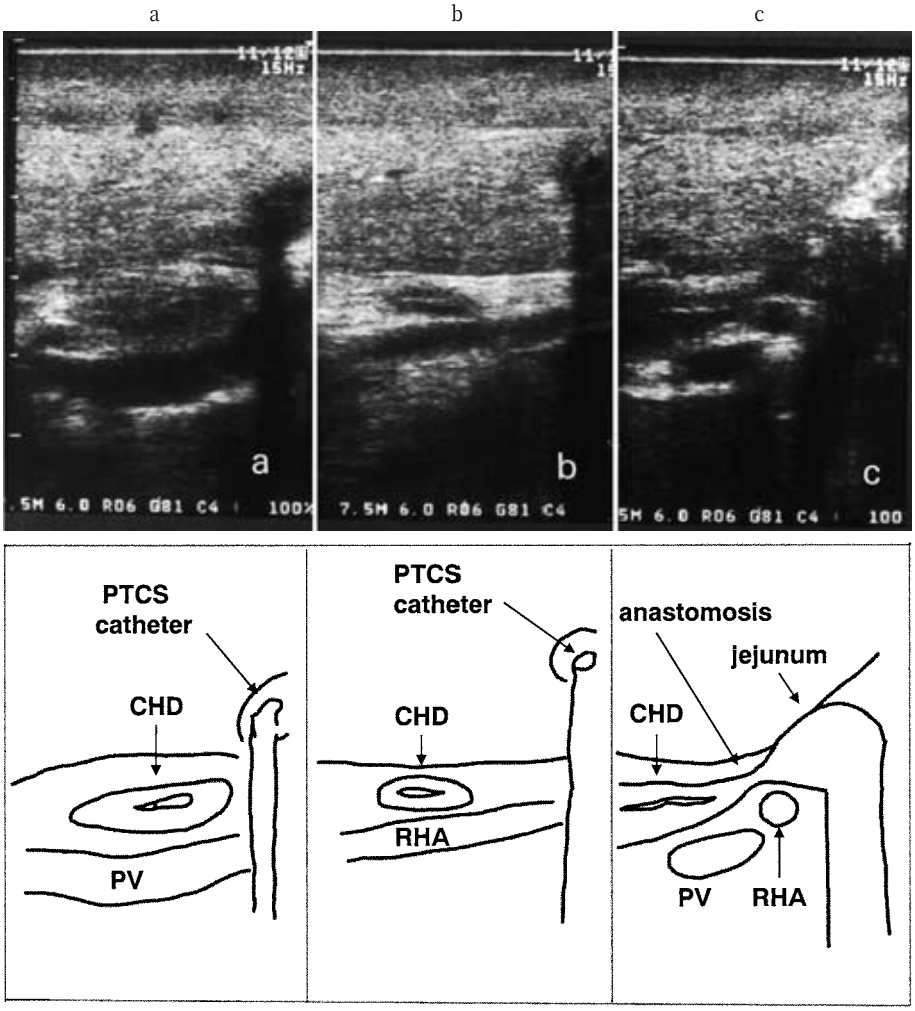

管は認めなかった(**Fig. 5**).

血管造影検査所見：Encasement, 腫瘍濃染像を認めなかった．胆管周囲の血管の造影は明らかではなかった(**Fig. 6**).

以上の所見から，胆管空腸吻合部の良性閉塞と診断し，胆管閉塞部から空腸側へガイドワイヤーの挿入を試みた．しかし，ガイドワイヤーが通過しないため, PTCS を用いた内瘻化を断念し, 入院から 2 か月半後の 2002 年 6 月 28 日に胆管空腸再吻合術を行った.

術中超音波検査所見：総肝管壁は肥厚し，空腸との吻合部近傍で狭小化して内腔を認めなかった(**Fig. 7**).

手術所見：前回手術の癒着は容易に剥離できた．胆管空腸吻合部は糸状に細くなっていて(**Fig. 8**)，容易に分離され，胆管，空腸とも肉眼的に吻合口を確認できなかった．総肝管を約 1cm 切除し，左右肝管合流部と空腸を端側吻合した.

病理組織学的所見：左右肝管合流部直下の胆管粘膜は正常に保たれており，粘膜下組織は線維性

Fig. 8　Intraoperative photograph：Left side is cranial side. Hepaticojejunal anastomosis is very narrow（arrow）.

Fig. 9　Photomicrograph of the resected bile duct：Diffuse dense fibrous tissue with chronic inflammatory cell infiltration is noted. No malignancy is detected.(hematoxylin and eosin stain)

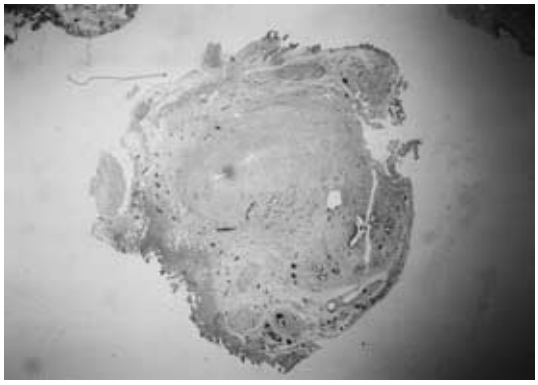

に肥厚していたが，炎症性細胞浸潤はごく軽度であった．吻合部直上の総肝管は内腔が消失し，慢性線維性炎症を認めた（**Fig. 9**）．

術後第10病日の胆管造影で吻合部の通過は良好であり（**Fig. 10**），第17病日に軽快退院した．術後11か月の現在，無症状である．

考　察

胆管空腸吻合部の良性狭窄の原因としてBegerら[1]は，吻合部の過緊張，胆管虚血，縫合不全，吻合技術，逆流性胆管炎を挙げている．また，胆管空腸吻合部が最初から小さい場合，胆管壁周囲のグリソン鞘の炎症，電気メスによる熱損傷なども

Fig. 10　Post operative cholangiography：Passage of contrast media is good.

挙げられる．

頻度に関して伊藤ら[2]は，胆道再建術374例中，吻合部狭窄は4例（1.38%）と報告している．

狭窄の発現時期に関してPittら[3]は，3年以内68%，5年以内80%で，5年以降でも発症する可能性があると述べている．福田ら[4]も総胆管切開兼Tチューブに起因する狭窄は平均2か月，胆管損傷では平均1.3か月であり，胆道再建術後の狭窄は5年以降の遅発例が9例中3例33%，平均値は4年5か月で，比較的遅発性に発症したと述べている．本症例の吻合部狭窄症状は，PPPD後3年で発現しており，術中の胆管損傷や縫合不全がなく，それらが原因ではないと考えられた．

胆管の血行についてNorthoverら[5]は，主に胆管の3時と9時の部位に約0.3mmの動脈が分布し，同部の血流は下方向から60%，上方向から38%供給されているとしている．Terbrancheら[6]は，胆管空腸吻合術後に発生した虚血が原因と思われる胆管狭窄の3例を報告している．全例，三管合流部付近の狭窄で，この部は3時と9時の動脈の肝門側からの血流が不足しがちで，吻合部をもう少し肝門側に上げることにより防げたのではないかとしている．また彼らは，虚血に伴う胆管狭窄の発生機序を次のように説明している．胆管に虚血が生じると粘膜は障害され胆汁を壁内へ透過し，炎症および線維化を生じ，粘膜の虚血をさらに助長し，悪循環を繰り返し狭窄は進んでいく．本症例では血管造影で胆管周囲が造影不良であ

り，病理組織学的に炎症性細胞浸潤，線維性肥厚があり，胆管虚血の形態学的変化と合致しているため，虚血が関連していたと推測された．虚血の原因として，無黄疸の正常胆管を切離する際に，電気メスを使用すると熱損傷による胆管の虚血が生じやすいのではないかと考えられ，本症例の胆管狭窄の一因になったものと推測された．また，初回手術の胆管空腸吻合は5-0吸収糸での全層1層吻合でRoux-Y loopの長さは約20cmであり，今回は，胆管切離の際に電気メスを用いずにメスでの切離とし，前回と同様に吻合を行った．初回手術後9日目の胆管空腸吻合部造影では，明らかな狭窄像は呈しておらず，術後3年目の狭窄であったことを考慮すると，虚血に起因した胆管狭窄が生じ，それに加え胆汁うっ帯による胆管炎が関与し，段階的に閉塞に至ったと推測された．

術後良性胆管消化管吻合部狭窄に対する治療は従来，狭窄部の切除と再吻合術を基本術式とした外科治療が中心であった．しかし，術後合併症が25%，致死率が13%であったとの報告[7]や，再狭窄をきたす率が25～30%と非常に高率であるとの報告があり[8)9)]，最近では，胆道バルーン拡張，テューブステント留置，expandable metallic stent (EMS)[10]などの非観血的な方法をとることが多い．ただし，非観血的な方法は，狭窄部をガイドワイヤーが通過しなければ不可能で，閉塞時は困難である．胆管空腸吻合術後に良性狭窄ないし閉塞を認める症例は散見されるが，再吻合術にいたる症例はまれである．天満ら[11]は，PPPD285例を含むPD984例中胆管空腸吻合部狭窄に対し再吻合術を行った症例は7例0.7%と報告している．最近10年間に当科で施行した胆管空腸吻合術は110例であり，このうち狭窄ないし閉塞に対し，再吻合術を行ったのは本症例のみ0.9%であった．

胆管空腸吻合部狭窄に対する再切除，再吻合の成績は不良で，内視鏡的治療が可能な場合が多いが，本症例のように閉塞をきたした内視鏡的治療が不可能の場合は手術による再吻合術も考慮するべきと思われた．本症例の観察期間は短く，再度の狭窄や手術による再吻合が妥当であったか否かに関しては，今後の長期にわたる慎重な経過観察が必要であると考えられた．

文　献

1) Beger HG, Schwarz A：Invited commentary. Biliary strictures complicating pancreaticoduodenectomy. Int J Pancreatol **28**：21―22, 2000
2) 伊藤　豊，高野靖悟，佐藤一雄ほか：良性胆道狭窄の検討．日臨外医会誌　**57**：1065―1071, 1996
3) Pitt HA, Miyamoto T, Parapatis SK et al：Factors influencing outcome in patients with postoperative biliary strictures. Am J Surg **144**：14―21, 1982
4) 福田直人，石山純司，春日井尚ほか：術後良性胆管狭窄に対する経皮的胆管拡張術施行例の検討．日臨外会誌　**59**：2489―2494, 1998
5) Northover JMA, Terblanche J：A new look at the arterial supply of the bile duct in man and its surgical implications. Br J Surg **66**：379―384, 1979
6) Terbranche J, Allison HF, Northover JMA：An ischemic basis for biliary strictures. Surgery **94**：52―57, 1983
7) Moor AV, Illescan FF, Mills SR et al：Percutaneous dilatation of benign biliary strictures. Radiology **163**：625―628, 1987
8) Warren KW, McDonald WM：Facts and fiction regarding stricture of the extrahepatic bile ducts. Ann Surg **159**：976―1010, 1964
9) Way LW, Dunphy JE：Biliary stricture. Am J Surg **124**：287―295, 1972
10) 神保康子，長谷川茂，三浦弘剛ほか：進行胆嚢癌にて膵頭十二指腸切除施行5年後に発生した肝内結石症の1例．胆道　**14**：147―153, 2000
11) 天満信夫，今泉俊秀，鈴木　衛ほか：PDにおける再手術症例の検討―特に膵腸，胆腸吻合にまつわる問題点について―．日臨外医会誌　**56**（増）：162, 1995

A Case of Benign Biliary Obstruction Following Pylorus Preserving Pancreaticoduodenectomy

Tetsuya Kondo, Yasuhiro Sumi, Katsutoshi Murase, Tsuyoshi Shimamoto,
Takuya Sugimoto, Goro Tajima and Yutaka Ozeki
Department of Surgery, Tosei National Hospital

A 63-year-old man who underwent pylorus-preserving pancreaticoduodenectomy for carcinoma of the duodenal papilla 4 years 3 months earlier, was admitted for fever and abdominal pain. Computed tomography showed dilation of the intrahepatic bile duct but no tumor. Percutaneous transhepatic cholangiography (PTC) showed obstruction at the common hepatic duct, necessitating PTC drainage. Percutaneous transhepatic cholangioendoscopy (PTCS) showed no malignant signs around the obstruction. An attempt to pass a wire through the obstruction failed. We made a diagnosis of benign biliary obstruction with resultant hepaticojejunal anastomosis. At laparotomy, the hepaticojejunal anastomosis was very narrow. We resected the thickened hepatic duct followed by bilioenteric reanastomosis. Histologically, the resected specimen showed dense fibrous tissue with chronic inflammatory infiltrates compatible with ischemic biliary obstruction. The postoperative course was uneventful and the patient is doing well.

Key words：biliary obstruction, pancreaticoduodenectomy, hepaticojejunal anastomosis

〔Jpn J Gastroenterol Surg 37：1851—1856, 2004〕

Reprint requests：Tetsuya Kondo　Department of Surgery, Tosei National Hospital
762-1 Shimizucho, Suutogun, Shizuoka, 411-8611 JAPAN

Accepted：May 25, 2004

©2004 The Japanese Society of Gastroenterological Surgery　　Journal Web Site：http://www.jsgs.or.jp/journal/