日消外会誌　37（12）：1857～1861，2004年

症例報告

大動脈弁置換術後の抗凝固療法中に発症した出血性胆嚢炎の１例

虎の門病院消化器外科，同　消化器内科*

春田周宇介　橋本　雅司　飯塚　敏郎*
松嵜　理登　的場周一郎　横山　剛
宇田川晴司　澤田　壽仁　渡邊　五朗

出血性胆嚢炎はまれな疾患である．抗凝固療法中に胆嚢内出血を発症し，頸部嵌頓結石のため診断に難渋し，特異な画像所見を呈した１例を経験した．症例は69歳の女性．主訴は上腹部痛．大動脈弁置換術後の抗凝固療法中であった．来院時，貧血と肝機能障害があり，超音波検査では胆石を認めるのみであった．貧血が進行したためCTと超音波検査を再度行い，胆嚢の著明な腫大と壁肥厚，頸部嵌頓結石を認めた．胆嚢内容は超音波検査やMRIで２層に分かれ水平面を形成していた．胆石の頸部嵌頓と胆嚢内出血を伴う胆嚢炎と診断し開腹胆嚢摘出術を施行した．摘出胆嚢には悪性所見を認めず，出血性胆嚢炎と診断した．抗凝固療法中の出血性胆嚢炎は本邦では６例の報告しかなく，胆石発作を原因とした症例は本例のみである．出血性胆嚢炎は画像診断の進歩により予後が改善している．

はじめに

胆道系出血の中で出血性胆嚢炎はまれな疾患であるが，重症例では胆嚢破裂や穿孔を起こすこともあり，画像診断を含め迅速な診断や治療が必要である．大動脈弁置換術（aortic valve replacement：以下，AVRと略記）後の抗凝固療法中に，腹痛で発症した出血性胆嚢炎で特異な画像を呈した症例を経験したので，文献的考察を加えて報告する．

症　例

症例：69歳，女性

主訴：上腹部痛

既往歴：1976年，大動脈弁狭窄閉鎖不全症に対してAVR施行．1996年，胃潰瘍からの出血に対して内視鏡的クリッピング術施行．2002年から，腎機能障害による腎性貧血にて加療中．

現病歴：1976年のAVR術後よりワーファリンにて抗凝固療法が施行されており，入院時は１日6mgを内服していた．2003年１月，上腹部痛を主訴に来院し，肝機能障害と貧血の進行（ヘモグロビン値：10.2g/dlから8.2g/dlまで）を認めたため，精査加療目的にて１月５日に入院となった．

入院時現症：身長146.5cm，体重39.3kg，体温36.9℃，血圧114/74mmHg，脈拍72/分．心窩部に圧痛を認めるが反跳痛やMurphy徴候は認めなかった．

入院時検査所見：貧血を認め，凝固能はPT INR7.48（正常値0.9～1.1）と著明に延長していた．炎症所見は認められなかったが，肝胆道系酵素の異常高値を認めた（**Table 1**）．

腹部超音波所見（入院時）：胆嚢内には小結石を多数認めたが壁肥厚は認めず，腫大は軽度であった（**Fig. 1**）．

上部消化管内視鏡：十二指腸下行脚まで観察を行ったが胃潰瘍瘢痕を認めるのみであった．

下部消化管内視鏡および婦人科的検索では異常を認めなかった．

入院後経過：保存的加療にて肝機能障害は改善し，１月10日には正常化した．ワーファリン中止後凝固能は，１月14日には正常化した．しかし，ヘモグロビン値は１月20日の8.0g/dlから１月

＜2004年６月30日受理＞別刷請求先：春田周宇介
〒105-8470　東京都港区虎ノ門２―２―２　虎の門病院外科

Table 1 Laboratory date on admission

Complete blood count		Blood chemistry	
RBC	300×10^4 /mm^3	TP	6.8 g/dl
Hb	8.2 g/dl	T-Bil	1.7 mg/dl
Ht	26.4 %	AST(GOT)	1,178 IU/*l*
PLT	9.1×10^4 /mm^3	ALT(GPT)	519 IU/*l*
WBC	7,100 /mm^3	LDH	972 IU/*l*
Coagulation test		ALP	727 IU/*l*
APTT	63.2 sec	γ-GTP	218 IU/*l*
PT	＜12.5 %	AMY	206 SU/dl
PT INR	7.48	BUN	46 mg/dl
Other		CRE	1.7 mg/dl
Fecal Occult Blood test	negative		

Fig. 1　Abdominal ultrasonography on admission only shows small gallstone without gallbladder wall thickening.

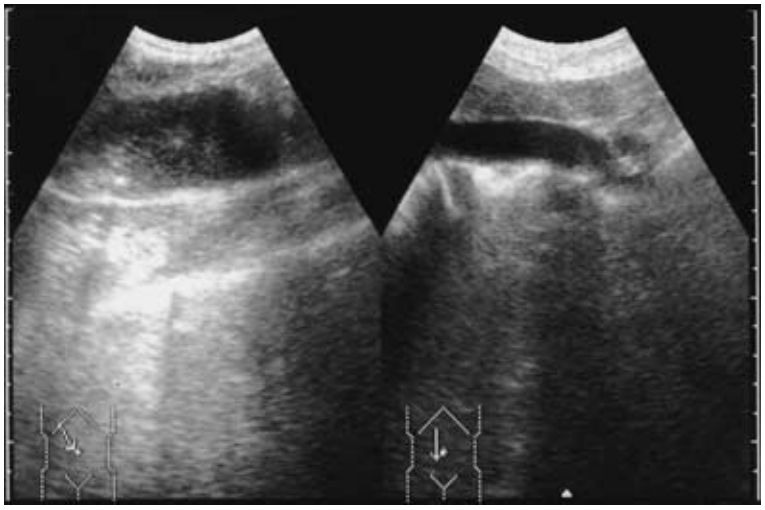

27日には7.0g/dlまで低下し，1月25日頃より右下腹部に圧痛を伴う腫瘤を認めたため，超音波検査，CTを再検した．

腹部超音波所見（再検）：胆嚢は11×6cm大に著明に腫大し，壁は不整に肥厚し，粘膜剥離を伴っていた．胆嚢内には小結石以外にデブリエコー，フィブリン様の線状エコーを認め水平面を形成していた．胆嚢内への出血が疑われた．胆嚢管に7mm大の結石が嵌頓していた（**Fig. 2**）．

腹部CT：胆嚢は著明に腫大緊満し骨盤内へ達していた．胆嚢壁は層状に肥厚し著明に造影された．内部に多数の胆石を認めた（**Fig. 3**）．

腹部MRI：腫大した胆嚢を認め胆嚢内容は2層に分かれ水平面を形成していた．胆嚢壁はT2強調像でhigh densityであった（**Fig. 4**）．

以上より胆石の頸部嵌頓に伴う胆嚢炎と胆嚢内腔への出血と診断し，1月30日に手術を施行した．

術中所見：右季肋下切開にて開腹したところ，小児頭大に腫大し緊満した胆嚢と，漿液性の腹水を少量認めた．胆嚢胆管は著明に肥厚し拡張していた．胆嚢底部を穿刺し暗血性液を排液した後，

Fig. 2 Repeat abdminal ultrasonography after progression of anemina shows gallbladder wall thickening, a mirrow image in the gallbladder, and an incarcerated stone in the cystic duct.

Fig. 3 Abdominal contrast-enhanced CT shows thickening and enhancement of the gallbladder wall.

Fig. 4 Abdominal MRI shows thickening of the gallbladder wall and a mirrow image in the gallbladder.

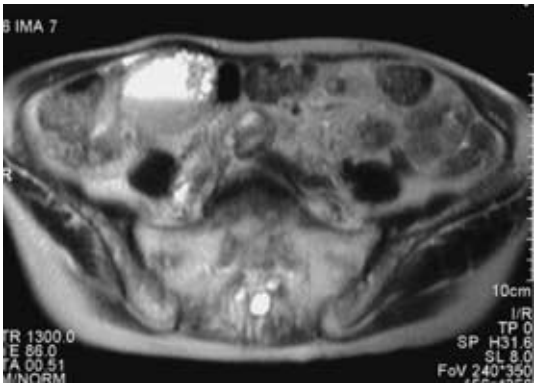

Fig. 5 Resected specimen：the cystic duct and the gallbladder wall are edematous and hypertrophic.



Fig. 6 On microscopic examination, the gallbladder shows inflammatory cell infiltration and necrosis, and hemorrhage in the submucosa.

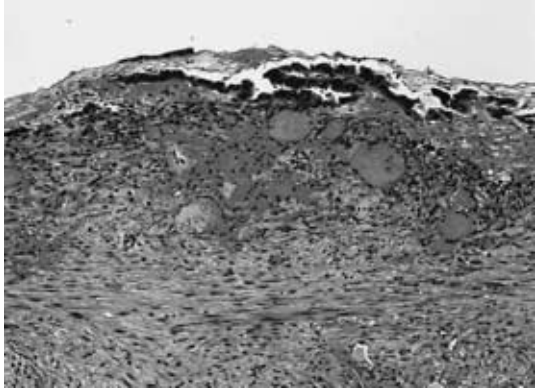

胆嚢摘出術を施行した．摘出した胆嚢重量は490 gであった．胆石は5〜10mm大の黒色のコレステロール結石を51個認めた（**Fig. 5**）．

切除検体の胆嚢壁は浮腫状で高度に肥厚し，粘膜上皮はほぼ脱落していた．組織学的検索では，上皮は脱落が目立ったが，表層部は肉芽に覆われていた．粘膜下組織には出血と好中球，リンパ球浸潤が目立ち，残存する上皮に異形性は認められなかった．筋層から漿膜下組織に達するRokitansky-Aschoff洞が形成され，壁在結石が散見された．出血源となるような露出した血管は認めなかった．以上よりアデノミオマトーシスを伴う慢性胆嚢炎と診断された（**Fig. 6**）．

術後経過：術後経過は良好で14日目に独歩退院した．

考　察

本症例は抗凝固療法中の出血性胆嚢炎の症例であるが，胆嚢出血はまれな病態で，その頻度は上部消化器出血のうち1%弱のみとされている[1)2)]．1992年の坂本ら[3)]の胆嚢出血報告例61例の集計では出血性胆嚢炎は26例（42.6%）であった．その後の報告例は自験例を含めて22症例あり，合計48例であった．

出血性胆嚢炎の原因としては外傷，胆嚢動脈の動脈硬化による虚血壊死，胆嚢悪性腫瘍，胆嚢潰瘍，胆石，透析中，抗凝固療法などであり[3)~6)]，48例中21例（43.8%）に結石を有していた．

自験例は臨床経過とデータより考えて胆石の総胆管から十二指腸への通過によって上腹部痛が出現し肝機能障害が生じ，肝臓の代謝であるワーファリンによる抗凝固療法中であったため出血傾向が生じ，出血が起ったものと推察される．これまで抗凝固療法中の出血性胆嚢炎の症例は自験例を含めて6例報告されている[5)~9)]．そのうち胆石の十二指腸への通過に伴う肝機能障害，抗凝固能亢進の機序が推察される例は自験例のみである．

胆道出血の主要徴候は消化管出血，疼痛，閉塞性黄疸で出現頻度はそれぞれ90%，70%，60%である[2)10)]．その他には胆嚢腫大や肝機能異常などの所見を認める．自験例では疼痛，軽度の黄疸を認めたが，最も頻度の高い消化管出血は認められず，診断が遅れた．これは頸部嵌頓結石のため出血が胆嚢から排出されなかったためと考えられる．

診断は超音波検査，CTで胆嚢の腫大と壁肥厚，周囲の炎症像などを認める．胆嚢内腔は超音波ではスラッジより高エコーな物質として描出され，場合によっては胆嚢壁に付着する腫瘤様に描出される．さらに出血の持続により嚢胞様に描出されることもあり，出血の状況で多様な像を呈すると考えられた．CTでは胆嚢内容の濃度の上昇や，時に水平面形成の報告もある[11)]．さらには，内視鏡で十二指腸乳頭部からの出血を確認することによって可能である．このような画像を呈した場合，診断は比較的容易である．坂本ら[3)]の胆嚢出血の報告では術前に診断しえたのは18%と少ないが，その後の報告例で詳細の判明している19例では，17例（90%）で術前診断可能であった．自験例では胆嚢内容は典型的な均一な充実像ではなく，水平面を形成していた．これは出血が頸部嵌頓結石のために排出されずに胆嚢は著しく腫大し血餅と血清に分離したためであったためと考えられた．

治療は胆嚢摘出術であるが，最近の22症例では19例が開腹もしくは腹腔鏡下胆嚢摘出術を施行され軽快している．経皮経肝胆嚢ドレナージのみで軽快した症例も2例報告がある．抗凝固療法中の出血性胆嚢炎の症例に限れば，自験例を含め全例が胆嚢摘出術を施行され，速やかに症状が改善した．

予後は術前診断が困難であった1984年の胆道出血の集計では，胆嚢炎が原因の死亡率は67%と高かった[12)]．しかし，画像診断の向上などとともに予後は改善し，最近の22症例では原疾患による死亡はない．

出血性胆嚢炎の予後は改善しているが，病態の把握と画像診断などによる迅速な診断および手術が肝要と考えられる．

文　献

1) Kerr HH, Mensh M, Gould EA et al：Biliary tract Hemorrhage；A source of massive gastrointestinal bleeding. Ann Surg **131**：790―794, 1950
2) Sandblom P：Hemorrhage into the biliary tract following trauma." traumatic hemobilia ". Surgery **24**：571―586, 1948
3) 坂本洋一，松毛真一，高橋康幸：胆嚢炎に起因する胆嚢出血の1例．日消外会誌　**25**：2388―2392, 1992
4) 菊池友允，熊沢健一，大石俊典ほか：PTCD後の胆道出血の治療．胆と膵　**11**：407―412, 1990
5) 寺西克仁，村瀬允也，前田正信ほか：開心術後抗凝固療法中に発症した急性出血性壊疽性無石胆嚢炎，胆汁性腹膜炎の1例．日胸外会誌　**41**：83―86, 1993
6) 曽我部正弘，福野　天，大喜田義雄ほか：大動脈弁置換術および僧帽弁，三尖弁弁輪形成術後の抗凝固療法中に発症した出血性胆嚢炎の1例．日消病会誌　**99**：974―979, 2002
7) 和泉唯信，阪口勝彦，良河光一ほか：腸管出血性大腸菌O157感染から溶血性尿毒症症候群にいた

り経過中に慢性胆嚢炎の急性増悪を繰り返した高齢者の1例．日老医誌 **35**：559—565, 1998
8）久保晋吾，田邊一郎，宮原妙子ほか：出血性胆嚢炎に対し経腹腔鏡的胆嚢摘出術を施行した透析患者の1例．腎と透析 **43**：891—894, 1997
9）多胡賢一，大和田進，中村正治ほか：人工弁置換術後の胆嚢炎に対する経皮胆道ドレナージ後に生じた遠隔期胆道出血の1例．日胸外会誌 **45**：1020—1023, 1997
10）Grove WJ：Biliary tract hemorrhage as a cause of hematemesis. Arch Surg **83**：67—72, 1961
11）Bennett GL, Balthazar EJ：Ultrasound and CT evaluation of emergent gallbladder pathology. Radiol Clin North Am **41**：1203—1216, 2003
12）泉田洋司，和泉 宏，安井 達ほか：胆嚢結石に起因したhemobilia—治療例および本邦hemobilia報告例の集計と検討—．消外 **7**：611—616, 1984

A Case of Hemorrhagic Cholecystitis with Gallstone during Anticoagulant Therapy after Aortic Valve Replacement

Shusuke Haruta, Masaji Hashimoto, Toshiro Iizuka*, Masato Matsuzaki, Shuichiro Matoba, Tsuyoshi Yokoyama, Harushi Udagawa, Toshihito Sawada and Goro Watanabe
Department of Gastroenterological Surgery and Department of Gastroenterology*, Toranomon Hospital

Hemorrhagic cholecystitis is rare. We report a case of it occurring during anticoagulant therapy. A stone incarcerated in the cystic duct made it difficult to diagnose hemorrhaging into the gallbladder and showed a fluid-fluid level in the gallbladder. The 69-year-old woman with upper abdominal pain, although anemia and liver dysfunction were detected at admission, abdominal ultrasonography showed only small stone in the gallbladder. MRI and repeated abdominal ultrasonography showed a fluid-fluid level in the gallbladder, leading to the diagnosis of hemorrhagic cholecystitis with an incarcerated stone in the cystic duct necessitating cholecystectomy. Only 6 cases of hemorrhagic cholecystitis during anticoagulant therapy have been reported in Japan. In our case, hemorrhage was suspected to have been caused by passing of a stone into the common bile duct. The prognosis of hemorrhagic cholecystitis is improving with progress in imaging diagnosis.
Key words：hemorrhagic cholecystitis, anticoagulant therapy

〔Jpn J Gastroenterol Surg 37：1857—1861, 2004〕

Reprint requests：Shusuke Haruta Department of Surgery, Toranomon Hospital
2-2-2 Toranomon, Minato-ku, Tokyo, 105-8470 JAPAN
Accepted：June 30, 2004

©2004 The Japanese Society of Gastroenterological Surgery Journal Web Site：http://www.jsgs.or.jp/journal/