日消外会誌　37（12）：1867～1871，2004年

症例報告

FDG-PET が診断に有用であった早期胆管癌の１手術例

群馬大学大学院医学系研究科臓器病態外科学，同　画像核医学*，
群馬大学医学部附属病院病理部**
小田原宏樹　大和田　進　川手　進
織内　昇*　柏原　賢治**　森下　靖雄

FDG-PET が悪性度の診断に有用であった早期胆管癌の１手術例を経験した．症例は 60 歳の女性で，右季肋部痛を主訴に近医を受診した．超音波検査で胆管腫瘍を指摘され，CT および ERCP でも中部胆管に腫瘤性病変を認めたが，共に悪性所見に乏しかった．細胞診では classII であり，良悪性の判断はつかなかった．FDG-PET で SUV3.6 および SUV 比 2.8 と FDG の高集積を認めた．以上より，中部胆管癌の診断で，幽門輪温存膵頭十二指腸切除，リンパ節郭清術を施行した．中部胆管に長径約 2cm の乳頭状腫瘍が存在し，病理組織学的診断は早期の乳頭腺癌であった．胆管癌と良性胆管腫瘍の鑑別は，時に難渋することがあるが，自験例では FDG-PET により悪性と診断し，適切な治療が選択できた．

はじめに

胆管腫瘍において，従来から用いられている超音波検査，CT，MRI などの画像診断では，腺腫などの良性腫瘍と早期胆管癌との鑑別に難渋することがある．今回，良悪性の診断に F-18 fluorodeoxyglucose positron emission tomography（以下，FDG-PET と略記）が有用であった早期胆管癌の１手術例を経験したので報告する．

症　例

患者：60 歳，女性

主訴：右季肋部痛

現病歴：平成 13 年 7 月，上記主訴で近医を受診した．腹部超音波検査で胆管腫瘍を指摘されたが，CT では悪性を示す所見が乏しく，良悪性の判断はつかなかった．当院画像核医学科で FDG-PET を行ったところ高集積を認めたため，胆管癌の診断で，手術目的で当科に紹介された．

家族および既往歴：特記すべきことは無かった．

検査所見：腹部 CT では，肝外胆管の拡張および中部胆管から下部胆管内に長径が約 1cm の隆起性病変を認めた（**Fig. 1**）．しかし，胆管壁は平滑で胆管外への浸潤は認められず，腫大したリンパ節や転移を思わせる所見もなかった．内視鏡的逆行性胆道膵管造影検査（以下，ERCP と略記）でも，中部胆管に不整な顆粒状の占居性病変を認めた．胆管壁自体には不整を認めず，肝側胆管壁は整であった（**Fig. 2**）．胆汁細胞診の結果は classII

Fig. 1　An abdominal CT scan film showing the dilation of the bile duct and a tumor in the duct（Arrow）. The tumor was small and papillary, and the wall of the duct was smooth.

＜2004 年 5 月 25 日受理＞別刷請求先：大和田　進
〒371-8511　前橋市昭和町 3―39―15　群馬大学大学院医学系研究科臓器病態外科学

Fig. 2　An ERCP film showing a papillary tumor in the middle bile duct（arrows）.

Fig. 3　An FDG-PET film showing a high accumulation of FDG around the porta hepatis（arrow）.

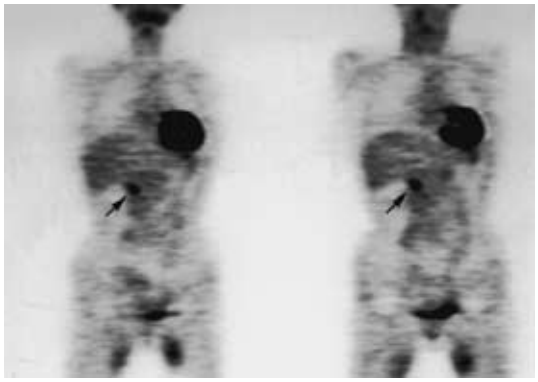

Fig. 4　The resected specimen showing a papillary tumor, approximately 2 cm in diameter, in the middle bile duct（A, B）.

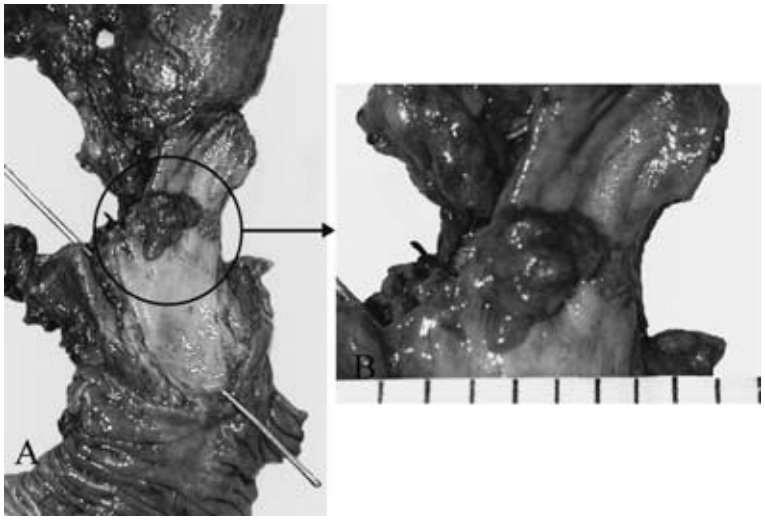

であった．FDG-PET では病変部に一致して集積を認めた．standardized uptake value（以下，SUV と略記）は 3.6，SUV 比（腫瘍部の SUV/肝臓組織の SUV）は 2.8 と高値であった（**Fig. 3**）．腫瘍マーカーは，CEA が 1.5ng/ml，AFP が 11.2ng/ml，CA19-9 が 41U/ml と軽度上昇が認められた．

以上より，中部胆管癌の診断で平成 13 年 10 月に幽門輪温存膵頭十二指腸切除・リンパ節郭清術を施行し，今永法で再建した．

手術所見：腹腔内に腹水は無く，腹膜播種も認めなかった．肝臓表面は正常で，肝転移を認めなかった．総胆管は径 15mm ほどに拡張していたが，腫瘍を触知しなかった．所属リンパ節の腫大も認めなかった．手術診断は，胆管癌 Bm，S_0，$Hinf_0$，H_0，$Ginf_0$，$Panc_0$，PV_0，A_0，Du_0，N（－），Stage I[1]であった．

摘出標本および病理組織学的所見：中部胆管に，大きさが 2.0×1.0×0.5cm，非常に軟らかく，後壁が Ip 型で乳頭状を呈し，前壁側が Is 型を呈するほぼ全周性の腫瘍を認めた．肉眼的に腫瘍周囲の粘膜への浸潤像は認めなかった（**Fig. 4A, B**）．組織学的には，胆管粘膜の固有構造を置き換

Fig. 5 Microscopically, the tumor was a papillary adenocarcinoma, which was limited to the fibrous muscular layer（H-E stain, A；×10, B；×100）. C）The arrow indicates the border between the tumor and the normal mucous membranes（H-E stain, ×40）.

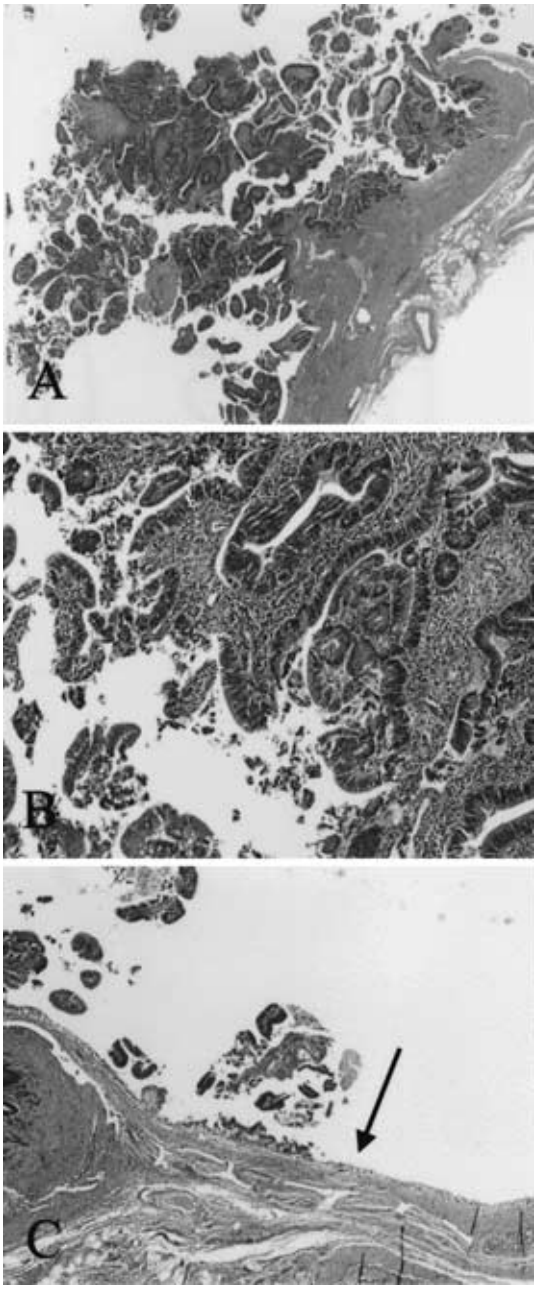

えて，クロマチンに富む腫大した桿状核を持つ異型細胞が乳頭状に浸潤増殖しており，病理診断はpapillary adenocarcinomaであった(**Fig. 5A，B，C**)．深達度は繊維筋層までであった．明らかな脈管浸潤，リンパ管浸潤および神経浸潤を認めなかった（t_1, fm, $hinf_0$, $panc_0$, pv_0, a_0, stage I[1]）．

術後経過：術後経過は良好で，術後37病日に退院した．術後1年11か月の現在，再発を認めない．

考　察

胆管腫瘍の手術は消化管の手術に比べ侵襲も大きくなることが多く，術前に良悪性の確定診断を得ておくことは重要である．下部胆管の悪性腫瘍では，リンパ節郭清を伴う膵頭十二指腸切除が標準治療である．一方，良性腫瘍と診断されれば，過大な手術は避け低侵襲でQOLを考慮した術式が選択されるべきである[2)3)]．

胆道系腫瘍の良悪性の鑑別はCTや超音波検査やERCPなどの画像診断のほかに，胆汁細胞診や擦過細胞診，そして経乳頭的胆管生検などの病理組織診断も用いられる．胆管癌における胆汁細胞診の感度は70%前後と報告され，良悪性診断の可能な検査の1つである[4)~6)]．自験例の胆管細胞診ではclassIIであった．一方，胆管生検は良悪性の診断精度が高いと考えられているが，経乳頭的胆管生検の癌陽性率は76%で，胆汁細胞診および擦過細胞診の71%，73%と差がないとの報告もある[7)]．さらに，胆管生検には検体採取料不足や変性による偽陰性があり，また，約3%に膵炎や十二指腸穿孔や出血などの重篤な偶発症があり，その適応は限られる[7)]．

一方，FDG-PETは生体内の局所糖代謝状態を画像化する検査であり，悪性腫瘍では糖代謝が亢進していることを利用して，良悪性の鑑別診断や悪性腫瘍の病期診断，再発診断，治療効果判定などに用いられている[8)]．FDG-PETの結果は「大きさ（細胞数）」×「FDGの取り込み（糖代謝）」を表している．小さい腫瘍（約1cm以下）の場合，空間分解能の限界（full width half maximum：FWHM＝5mm）や部分容積効果（partial volume effect）のため検出感度が落ちる[9)]．また，粘膜内癌や嚢胞性病変では腫瘍細胞数が少ないため検出感

度が落ちる[10]．悪性度の低い癌も細胞あたりの糖代謝が低いため同様に検出感度が落ちる．さらに，FDG は悪性腫瘍に特異的に集積するわけではなく，糖代謝が亢進するような炎症性病変や良性腫瘍にも集積するため，これらの病変は偽陽性となる[9]．したがって，FDG-PET 単独による良悪性診断は偽陰性や偽陽性のため不十分である．しかし，FDG-PET はその特性から，高集積を認める小さい腫瘍の場合には，細胞あたりの糖代謝が高いと評価でき強く癌を疑うことができ（positive predictive value），また，低集積である大きい腫瘍の場合には良性と考えてよい（negative predictive value）．自験例の場合，CT 上は長径が 1cm 程度で胆管造影上も 2cm と小さいにもかかわらず高集積であったため悪性を強く疑った．PET や核医学の診断で，小さい病変の検出では各診断部位の臓器などのバックグラウンドも関係してくる．肺癌では 0.5 から 3.0cm 径（中央値，2.0cm）の原発巣の 192 病変のうち 183（95%）が陽性であるが[11]，T1 胃癌では 25 病変のうち 10 例（40%）が陽性である[12]に過ぎない．自験例からすると胆管癌の早期では検出感度が高いと推定される．

FDG-PET は集積分布による視覚的診断だけでなく，集積カウントを体重・FDG 投与量・撮影までの時間によって補正・標準化して算出される SUV や，それを基に算出される SUV 比（腫瘍部の SUV/非腫瘍部の SUV）を指標とした機能的診断が可能である[13][14]．胆道腫瘍に関する報告では，Kluge ら[14]は，胆道癌の平均 SUV は 3.8（3.56–5.01），平均 SUV 比は 1.9（1.78–2.57），良性腫瘍の平均 SUV は 2.9（2.42–3.22），平均 SUV 比は 1.12（1.06–1.27）と報告している．いずれも良性より悪性の方が高値で，SUV 比のカットオフ値を 1.25 に設定すると，感度 92.3%，特異度 86.7% であったとしている．自験例では，腫瘍部の SUV は 3.6，SUV 比が 2.8 であり，Kluge らの報告と比較しても，悪性の可能性が高いと診断した．

肝外胆管の良性腫瘍は発生頻度が 0.1% 程度の疾患である[15][16]．自験例では，経乳頭的胆管生検の陽性率が 70% 程度であり，それに伴う偶発症や侵襲性を考慮し敢えて生検を施行しなかった．しかし，良性と診断できた場合は，より侵襲の少ない胆管切除術が可能であり，術中生検により手術方針を最終決定することが大事である．自験例は FDG-PET と胆管造影所見から悪性と診断し，術中所見より PPPD を施行した．良悪性の術前診断がつかない場合は，術中に肝側胆管断端から腫瘍を露出することなく，生検が可能であり，この迅速病理診断の結果で手術方針を決定する慎重さが求められる．

文　献

1）日本胆道外科研究会編：外科・病理　胆道癌取扱い規約．第 4 版．金原出版，東京，1997
2）小森康司，松浦　豊，河野　弘ほか：肝外胆管良性ポリープの 1 例．日臨外会誌　**60**：1046―1049, 1999
3）伊藤史人，須藤　真，谷口健太郎ほか：下部胆管乳頭腺腫の 1 例．日臨外会誌　**60**：178―182, 1999
4）糸井隆夫，武田一弥，武井和夫ほか：胆道生検および胆汁細胞診の遺伝子解析による早期胆嚢癌診断の現況．消画像　**2**：55―63, 2000
5）小塚正雄：消化器科領域の細胞診．田島基男，柴田偉雄編．鑑別を主体とした細胞診断学．名古屋大学出版会，名古屋，1989, p166―180
6）山田　喬：細胞病理診断学．文光堂，東京，1995, p584―589
7）長谷部修，新倉則和，今井康晴ほか：経乳頭的胆管生検・ブラッシング細胞診・胆汁細胞診の比較と併用の意義．胆と膵　**24**：403―408, 2003
8）東　達也，佐賀恒夫，小西淳二：FDG-PET．外科　**64**：1384, 2002
9）窪田和雄：FDG-PET の原理と評価法．画像診断　**23**：1118―1128, 2003
10）Fritscher-Ravens A, Bohuslavizki KH, Broering DC et al：FDG-PET in the diagnosis of hilar cholangiocarcinoma. Nucl Med Commun **22**：1277―1285, 2001
11）Gupta NC, Graeber GM, Bishop HA：Comparative efficacy of positron emission tomography with fluorodeoxyglucose in evaluation of small（＜1 cm）, intermediate（1 to 3 cm）, and large（＞3 cm）lymph node lesions. Chest **117**：773―778, 2000
12）Mochiki E, Kuwano H, Katoh H et al：Evaluation of ^{18}F-2-deoxy-2-fluoro-D-glucose positron emission tomography for gastric cancer. World J Surg **28**：247―253, 2004
13）塩見　進，西口修平：F-18 fluorodeoxyglucose（FDG-PET）による肝の画像診断．臨消内科

17：111—114, 2002
14) Kluge R, Schmidt F, Caca K et al：Positron emission tomography with [^{18}F] fluoro-2-deoxy-D-glucose for diagnosis and staging of bile duct cancer. Hepatology **33**：1029—1035, 2001
15) Shapiro PF, Lifvendahl RA：Tumors of the extrahepatic bile-ducts. Ann Surg **94**：61—79, 1931
16) Burhans R, Myers RT：Benign neoplasms of the extrahepatic biliary ducts. Am Surg **37**：161—166, 1971

FDG-PET was Useful for the Diagnosis of Bile Duct Cancer in an Early Stage：Report of a Surgical Resection Case

Hiroki Odawara, Susumu Ohwada, Susumu Kawate, Noboru Oriuchi*,
Kenji Kashiwabara** and Yasuo Morishita
Department of Surgery and Department of Diagnostic Radiology and Nuclear Medicine*,
Graduate School of Medicine, Gunma University
Department of Pathology, Gunma University Hospital**

We report a case in which FDG-PET was useful in diagnosing of early-stage extrahepatic bile duct cancer. A 60-year-old woman reporting right upper quadrant pain was found in abdominal ultrasonography to have a tumor in the common bile duct. Tumor markers in serum were slightly elevated (AFP：11.2ng/ml, CA19-9：41U/ml). Abdominal CT and ERCP showed a tumor in the middle bile duct, but we could not determine malignancy. FDG-PET revealed a high accumulation of FDG with a standardized uptake value (SUV) of 3.6 and a SUV ratio of 2.8, which led to the diagnosis of cancer of the middle bile duct, necessitating pylorus-preserving pancreatoduodenectomy with standard lymph node resection. A papillary tumor 2 cm in diameter was found in the middle bile duct of the resected specimen. Microscopically, the tumor was a papillary adenocarcinoma limited to the fibrous muscular layer and showing no lymph node metastasis. It is often difficult to diagnose malignancy of bile duct cancer in earlier stages, and FDG-PET may provide useful information in making a definitive diagnosis.

Key words：bile duct tumor, bile duct cancer, FDG-PET

〔Jpn J Gastroenterol Surg 37：1867—1871, 2004〕

Reprint requests：Susumu Ohwada Department of Surgery, Graduate School of Medicine, Gunma University
3-39-15 Shouwa-Machi, Maebashi, 371-8511 JAPAN

Accepted：May 25, 2004

©2004 The Japanese Society of Gastroenterological Surgery Journal Web Site：http://www.jsgs.or.jp/journal/