日消外会誌　37（12）：1877～1882，2004年

症例報告

膵臓癌術前に無症候性の肺塞栓症と診断され安全に手術を施行しえた１例

大阪大学大学院病態制御外科，国立病院大阪医療センター外科*，
西宮市立中央病院外科**

畑　泰司　池田　正孝　山本　浩文　池永　雅一*
大植　雅之　永野　浩昭　関本　貢嗣　中森　正二
左近　賢人**　門田　守人

症例は68歳の男性で，膵臓癌手術6日前に肺血流シンチ（SPECT）とCTを施行したところ，無症候性の下肢深部静脈血栓症・肺塞栓症と診断した．ヘパリン12,000単位/日を開始し，手術2日前のCTで増悪傾向は見られなかった．術式は膵頭十二指腸切除術で，術中はヘパリンを中断し弾性ストッキングと健足にフットポンプを使用して厳重な観察を行った．術後1日目の下肢超音波検査では左大腿静脈にのみ壁在血栓を認めた．術後出血のないことを確認し，ヘパリンを再開．術後経過で肺塞栓症や深部静脈血栓症の増悪を疑う所見を認めず，抗凝固療法による出血も認めなかった．術後8日目の肺血流シンチで肺塞栓症は軽快していた．術後肺塞栓症の中には，術前からの無症候性肺塞栓症の術後増悪例も含まれていると考えられ，特に悪性腫瘍患者においての周術期の診断と予防の重要性が示唆された．

はじめに

我が国における肺塞栓症発生頻度は欧米と比較し，低いとされてきたが最近増加傾向にある[1)2)]．また，癌などの悪性腫瘍患者では凝固能が亢進し，血栓を生じやすい状態であることが知られている[3)]．今回，我々は膵臓癌の術前に無症候性の深部静脈血栓症（deep venous thrombosis；以下，DVTと略記）・肺塞栓症（pulmonary embolism；以下，PEと略記）と診断し，術前後に抗凝固療法を施行し安全に手術をしえた症例を経験したので報告する．

症　例

患者：68歳，男性

主訴：特記すべきものなし．

既往歴：2年前より糖尿病にて内服加療中．

現病歴：当院内科にて膵頭部癌を指摘され手術目的で当科へ入院し，術前Gemcitabineを用いた放射線化学療法（chemo-radiation therapy；以下，CRTと略記）後手術予定となった．なお，CRT前の検査所見はPLT 22.2×10^4/mm^3，PT 103%，INR 0.98，APTT 25sec，fibrinogen 288mg/dl，AT 98%（基準値：80-120%），D-dimer 0.46μg/ml（基準値：0-0.5μg/ml）であった．消化器癌術後における肺塞栓症発症頻度の検討目的でinformed consentを得た後に術前の血液学的検査と術前の肺血流シンチ（SPECT）を手術6日前に施行したところ，血液検査ではprotein Cが67%と低値で，D-dimerは1.58μg/mlと軽度の上昇を認めた．さらに，肺血流SPECTではprospective investigative study acute pulmonary embolism diagnosis（PIOPED）の基準[4)]でintermediate probabilityの陰影欠損を認めた（**Fig. 1-A**）．

現症：身長160cm，体重52kg，BMI：20.3

検査所見：PLT 38.2×10^4/mm^3，PT 95%，INR 0.97，APTT 30sec，fibrinogen 250mg/dl，AT 76%（基準値：80-120%），D-dimer1.58μg/ml（基準値：0-0.5μg/ml），TAT 3.41μg/l（基準値：0-3

＜2004年5月25日受理＞別刷請求先：畑　泰司
〒565-0871　吹田市山田丘2―2―E2　大阪大学病態制御外科

Fig. 1　In a preoperative SPECT image, multiple perfusion defects were detected, and intermediate probability of PE was obtained according to the criteria of PIOPED（SPECT-A）. Improvement was found in the postoperative image after anticoagulation（SPECT-B）.

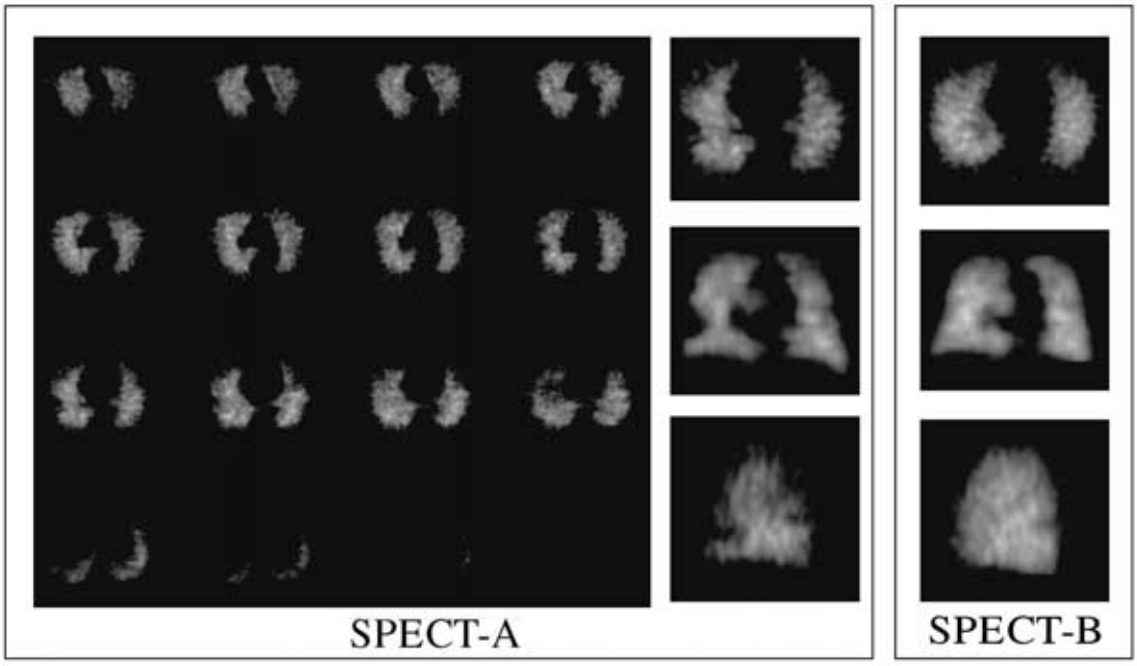

μg/l）protein C 67%（基準値：135–70%），protein S 56%（基準値：60–150%），lupus anticoagulant 1.17（基準値：＜1.3），aCL-beta-2-GPI-Ab＜1.3U/ml（基準値：0–3.0U/m），multiditector helical CT（以下，MDCT と略記）：無症候性の PE を疑い翌日に施行した MDCT では肺動脈内に明らかな血栓は確認できなかったが，左腓骨静脈内に血栓を認めた（**Fig. 2**）．なお，本症例において術前検査としての血管造影検査は施行しなかった．また，下肢静脈瘤も認めなかった．

以上の結果から DVT および無症候性の PE と診断し，直ちに抗凝固療法を開始した．12,000 単位/日でヘパリンを開始．以後 APTT 値が 45–60 sec を目標に投与を続け，2 日間投与した．術前日に再度 MDCT と Duplex Scan を施行した．この時点ではどちらの検査においても血栓を認めなかった．このことから手術は予定通りに行われた．手術は膵頭十二指腸切除術，手術時間 9 時間 20 分，出血量 1,930g で手術中はヘパリン投与を中止し弾性ストッキングの着用と血栓の認めなかった右下肢にのみ intermittent pneumatic compression（以下，IPC と略記）を使用した．手術後 1 日目に Duplex Scan を施行したところ，術前には認めなかった左大腿静脈内に 4mm 大の壁在血栓を認めた（**Fig. 3**）．また，術後の出血傾向を認めなかったことから抗凝固療法を再開した．抗凝固療法による合併症発生や症状の悪化を認めることなく（**Fig. 4**），手術 8 日後に施行した肺血流 SPECT では血流欠損部位の改善を認めた（**Fig. 1-B**）．なお，抗凝固剤の投与はヘパリンを手術後 1 日目から 10 日間投与した．また，ワルファリンについては術後経口摂取可能となった 8 日目より開始とし，PT-INR 値が 2.0–2.5 を目標値としてヘパリンから移行し維持療法を続けた．

考　察

担癌患者では非癌患者に比較し血栓症の発生頻

Fig. 2 Defect of the contrast media in the left peroneal vein.(arrow)

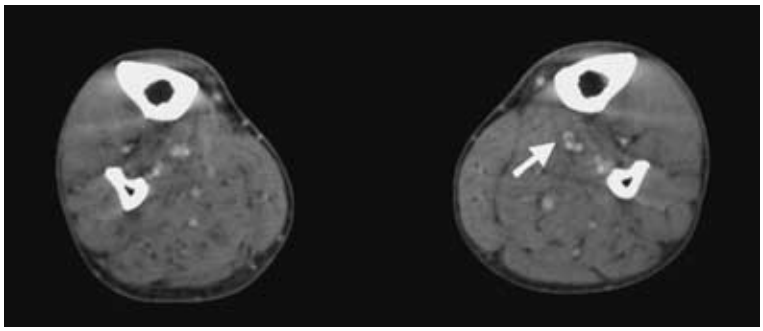

Fig. 3 Duplex scan showed partial occulusion of the left femoral vein on the next day of operation. This was confirmed by incomplete collapse of femoral vein by the compression.

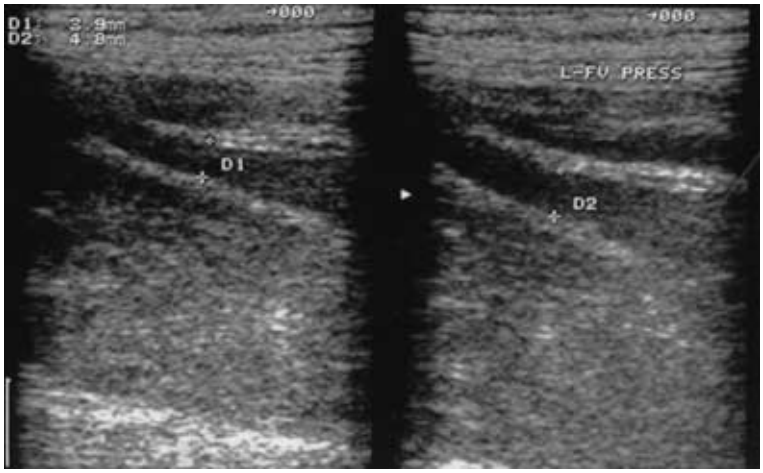

度は明らかに高く，Trausseau's syndrome として以前よりよく知られている[1]．2000 年の日本静脈学会の報告[5]では急性肺塞栓症患者の 20.6%，1998 年の肺塞栓症研究会[6]では 24.7%，が担癌患者で，術後についで 2 番目に高いリスクファクターとなっている．また，Gore ら[7]は肺塞栓症を疑い，血管撮影でそれを確認しえた症例と確定しえなかった症例で比較したところ，2 年以内に悪性腫瘍を発症した症例は肺塞栓症と診断されていた群の 14.7% で，有意に高かったことを報告し，また Griffin ら[8]は肺塞栓症や下肢静脈血栓症の患者に悪性腫瘍が多いことを報告している．また，悪性疾患患者においては血液学的所見として，① PLT の増加や凝集能の亢進，②フィブリノーゲン，第 V，VIII 因子，AT III の異常値，③ FDP の高値，などが多く，その原因としては，①腫瘍細胞によるプロコアグラントやムチン様物質の産生，②マクロファージの障害，③サイトカインの放出，などが癌細胞により引き起こされるとの報告がみられるが，現段階ではメカニズムは明らかにはなっていない．

また，担癌状態による易血栓形成状態に加えて 2 次的血栓形成の成因に，①腫瘍による下大静脈系の圧排，②長期臥床，③静脈カテーテルの留置，④化学療法，などがあげられる[9]．先天的な凝固能異常を認める場合にはさらにリスクは高くなると

Fig. 4　Perioperative anticoagulant therapy and serial changes of D-dimer and TAT.

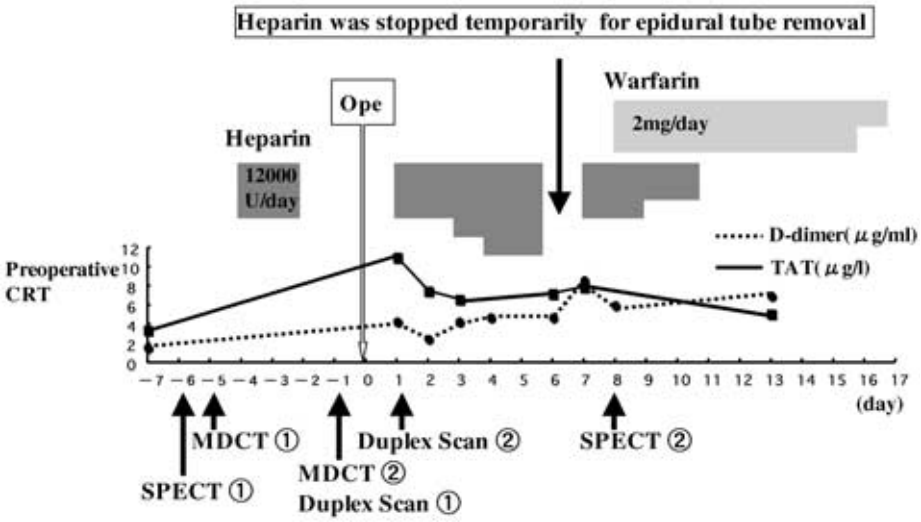

いえる．

本症例においては，担癌状態に加え術前CRT施行や長期臥床（手術まで約2か月）などの2次的血栓形成要素も加わっていた．また，術前の血液学的所見からも，Protein C，Protein S，AT値の低下とD-dimer，TAT，PLT値の上昇がみられ，症状は伴ってはいないものの無症候性の血栓症の可能性が考えられた．しかも，手術自体が血栓症のリスクファクターであり，たとえ無症候性であっても術中術後の血栓症の増悪は生命予後に関わる可能性があり[10)11)]，静脈血栓症が疑われる症例に対しては積極的に検査を行う必要性があると考えられた．ただし，本症例では偶然にも臨床試験というかたちで画像検査を行い，抗凝固療法を術前後で施行し安全に手術を行えたが，現段階ではどのような患者にどこまでの検査や予防措置が必要なのかは我が国においては示されていない．本症例では術前の抗凝固療法によってDVTが消失しており，予定どおりに手術を行った．しかし，TAT，D-dimer値高度上昇を伴う活動性の血栓の残存があり，本症例のように凝固因子異常を示唆する所見があれば周術期の一時的な下大静脈フィルター留置の適応が考えられる．また，下大静脈か骨盤静脈に活動性の血栓残存があり，低酸素血栓を伴う場合を除いては手術を延期する必要はない[12)]．

今回我々は，術中から最初の起床時まで下肢静脈血栓症予防として右下肢のみにIPCを使用していた．本来なら両側に用いるが，本症例では術直前のDuplex scanでは明らかな血栓は認めなかったものの，一度MDCTで左腓骨静脈内に血栓を認めていたことから左下肢にIPCを使用することはPEを助長する危険性も考えられ，健側である右下肢のみとした．IPCは物理的に下肢深部静脈の還流を増加するのみならず同時に線溶系を促進するという報告もあり，DVTに対して有効であるとされており[13)~15)]．右下肢のみでもその有用性はあると考えた．血栓症の指標として比較的簡便に測定できる検査の1つにD-dimer値があるが，我々の検討では術前のD-dimer値の上昇している症例で術後肺塞栓症の発症頻度が高かった[16)]．本症例においてもD-dimer値の上昇を認めた．したがって，術前にD-dimer値を指標に積極的な周術期の血栓予防対策を行うことにより，術前から存在する血栓症の増悪にも対応可能ではないかと考えている．

一方，欧米諸国においては肺動脈塞栓症発生頻度が本邦に比べ多く，積極的に予防が行われており，第6回のAmerican College of Chest Physicians（ACCP）において静脈血栓症予防ガイドラ

インが示されている．このガイドラインでは術後のDVT，PEのリスクレベルが4段階に分けられており，その予防法が示されている．本症例のように40歳以上の一般外科領域でのリスクは最も高いHighest riskとなり，予防を講じない場合は臨床的なPE発生頻度は4-10%にもなり，その予防にはIPCや弾性ストッキングの着用などの物理的な予防法に加えて低分子ヘパリンを含めた抗凝固剤の使用を推奨している[17]．我が国の発症例を見ると臨床的PE発生頻度は我々が検索しえた範囲では0.09-2.1%（平均0.16%）と報告されており[18]，疾患への認識度や診断精度の我が国と欧米との差を考慮したとしても明らかに日本では少なく，発症頻度は1/10以下である．ただし，我が国における一般外科手術後のPE発症に関するprospectiveな検討はなされておらず，実際のPE発症頻度は不明であるが，ハイリスクグループに対しての積極的予防策の必要性も唱えられている．この度，本邦においても肺塞栓症研究会が中心となり「静脈血栓症塞栓症ガイドライン」が作成された．それに当てはめると本症例は年齢と悪性疾患よりハイリスクグループであり，血栓性素因の可能性を考慮すると周術期の抗凝固療法が推奨されると考えられる[19]．

Freimanら[20]は通常の剖検での肺塞栓症の発症頻度は19～38%に対し，肉眼上の血栓のみならず過去の既往を疑う繊維性索状あるいは膜状構造物といった血栓の痕跡を含めるとその頻度が64%にもなることを報告している．このことからすでに無症候性に発症している例が多く存在していることが伺える．また，我が国における疫学的な検討で佐久間らは1996年の肺塞栓症による死亡者は剖検例から11,000例と推定されるが死亡診断書による報告は1,410例でかなりの格差が見られ実際には生前に確定診断されないケースが多く存在していることや，人口動態統計からの概算では肺塞栓患者の40.4%が死亡していることになる．これは個々の施設が公表している死亡率に比較し著しく高値であることから臨床においては重症例のみが診断され軽症例は見過ごされている可能性を示唆されることを報告している[21]．このことからも術前から無症候性の肺塞栓症例は少なからず存在しており，実際の周術期における肺塞栓症頻度は現在報告されている頻度と比較しさらに高くなる可能性が考えられる．本症例は術前D-dimer値が上昇していたが，術前からの肺塞栓症の合併症例が術前D-dimer値によりスクリーニング可能であれば，今後より効率的な肺塞栓予防ができると考えられる．

稿を終えるにあたり，ご指導頂きました大阪大学大学院生体情報医学の金東石先生に深謝いたします．

文　献

1）国枝武義：肺動脈血栓症の疫学―わが国の現状．呼吸と循環 **45**：325―332, 1997
2）池田正孝，畑　泰司，池永雅一ほか：消化器外科領域における肺塞栓．呼吸 **22**：566―569, 2003
3）Sack GH, Levin J, Bell WR：Trousseaus syndrome and other manifestations of chronic disseminated coagulopathy in patients with neoplasms：Clinical, pathophysiologic, and therapeutic features. Medicine **56**：1―37, 1977
4）The PIOPED Investigators：Value of the ventilation/perfusion scans in acute pulmonary embolism. Results of the prospective investigation of pulmonary embolism diagnosis（PIOPED）. JAMA **263**：2753―2759, 1990
5）應儀成二，平井正文，太田　敬ほか：肺塞栓症―第一報　症例解析―．静脈学 **11**：341―347, 2000
6）中村真潮：急性肺血栓塞栓症および慢性肺血栓塞栓症の臨床診断・治療の現状―肺塞栓研究会・共同研究（第1報）―．Ther Res **19**：1475―1478, 1998
7）Gore JM, Appelbaum JS, Green HL et al：Occult cancer in patients with acute pulmonary embolism. Ann Intern Med **96**：556―560, 1982
8）Griffin MR, Stanson AW, Brown ML et al：Deep venous thrombosis and pulmonary embolism. Risk of subsequent malignant neoplasms. Arch Intern Med **147**：1907―1911, 1987
9）Powles TJ, Hardy JR：A pilot trial to evaluate the acute toxicity and feasibility of tamoxifen for prevention of breast cancer. Br J Cancer **60**：126―131, 1989
10）Hauch O, Jorgensen LN, Khattar SC et al：Fatal pulmonary embolism associated with surgery. An autopsy study. Acta Chir Scand **156**：747―749, 1990
11）Hyers TM：Venous thromboembolism. Am J Respir Crit Care Med **159**：1―14, 1999

12）肺血栓塞栓症/深部静脈血栓症（静脈血栓塞栓症）予防ガイドライン作成委員会：肺血栓塞栓症/深部静脈血栓症（静脈血栓塞栓症）予防ガイドラインダイジェスト版．メディカルフロントインターナショナルリミテッド，東京，2004, p1—20
13）Guyton DP, Khayat A, Schreiber H：Pneumanic compression stockings and prostaglandin synthesis apathway of fibrinolysis? Crit Care Med **13**：266, 1985
14）Nicolaides AN, Berggvist D, Hull R et al：Consensus statement prevention of venous thromboembolism. Int Angiol **16**：3—38, 1997
15）味村俊樹，山口浩和，清水伸幸ほか：術後肺塞栓症の予防としての intermittent sequential pneumatic compression の使用経験．日消外会誌 **30**：1023—1027, 1997
16）畑　泰司，池田正孝，池永雅一ほか：肺血流 SPECT とマルチディテクターヘリカル CT を用いた消化器癌術後における肺塞栓症発症頻度の検討．Ther Res **42**：63—65, 2003
17）Geerts WH, Heit JA, Clagett MD et al：Prevention of venous thromboembolism. Chest **1**：132S—175S, 2001
18）池田正孝，畑　泰司，池永雅一ほか：消化器癌術後肺塞栓症の発症頻度についての検討．日外科系連会誌　**28**：2—6, 2003
19）渋谷　卓，岡田篤哉，中村　仁ほか：深部静脈血栓症に対する一時留置下大静脈フィルター適応についての検討．静脈学　**12**：239—245, 2001
20）Freiman DG, Suyemoto J, Wessler S et al：Frequency of pulmonary thromboembolism in man. N Engl J Med **272**：1278—1280, 1965
21）佐久間聖仁，白土邦男：疫学（国内外）急性肺血栓塞栓症．日臨　**61**：1706—1712, 2003

Asymptomatic Deep Venous Thrombosis and Pulmonary Embolism Diagnosed before Pancreas Cancer Operation—Report of a Case—

Taishi Hata, Masataka Ikeda, Hirofumi Yamamoto, Masakazu Ikenaga*, Masayuki Ohue, Hiroaki Nagano, Mitsugu Sekimoto, Shoji Nakamori, Masato Sakon** and Morito Monden
Department of Surgery and Clinical Oncology, Graduate School of Medicine, Osaka University
*Department of Surgery, Osaka Nantional Hospital
**Department of Surgery, Nishinomiya Municipal Central Hospital

We report a 68-year-old man preoperatively diagnosed with a pulmonary embolism（PE）and deep venous thrombosis（DVT）who underwent successful pancreatic cancer surgery. He underwent pulmonary perfusion scintigraphy and computed tomography（CT）preoperatively. Lung scintigraphy showed multiple defects in both lung lobes, and CT showed DVT of the left peroneal vein. Anticoagulant therapy was initiated immediately after the diagnosis and stopped during surgery. Pancreaticoduodenectomy was done with a physical modality alone to prevent DVT, and anticoagulant therapy was restarted the next day. The patient recovered uneventfully and pulmonary scintigraphy taken on postoperative day 8 showed improved bilobular defects. This case demonstrates the possibility that patients with preexisting asymptomatic PE may be diagnosed postoperatively with PE after the manifestation of clinical symptoms.

Key words：deep venous thrombosis, pulmonary embolism, malignant tumor

〔Jpn J Gastroenterol Surg 37：1877—1882, 2004〕

Reprint requests：Taishi Hata　Department of Surgery and Clinical Oncology, Graduate School of Medicine, Osaka University
2-2 Yamadaoka, Suita, 565-0871 JAPAN

Accepted：May 25, 2004

©2004 The Japanese Society of Gastroenterological Surgery　Journal Web Site：http://www.jsgs.or.jp/journal/