日消外会誌　37（12）：1888～1893，2004年

症例報告

胃癌術後の孤立性脾転移の１切除例

大館市立総合病院外科
笠島　浩行　　諸橋　聡子　　吉崎　孝明　　大石　　晋
舘岡　　博　　猪野　　満　　武内　　俊　　田中　隆夫

症例は70歳の男性で，平成12年9月，胃多発癌で胃全摘術を施行した．平成14年10月の腹部CTで脾転移を疑われ，TS-1による化学療法を開始した．平成15年2月のCTで腫瘍の増大傾向を認め，他部位の転移を認めないため，手術を施行した．術中所見では脾に約10cmの腫瘍を認め，横隔膜へ直接浸潤を示していたため，横隔膜の一部を含めた脾摘術を施行した．病理組織診断では原発巣と類似した中分化型腺癌の所見であり，胃癌の転移と診断された．術後1年を経過し無再発生存中である．胃癌の脾転移は極めてまれであり，同時性の脾転移は予後不良であるが，孤立性異時性の脾転移は予後の改善が期待できるため，積極的に手術するべきである．

はじめに

脾臓は固形悪性腫瘍の転移が比較的まれな臓器とされ，剖検例で4～5%[1)2)]の頻度である．そのほとんどは癌の終末像としての多臓器転移の一部であり，孤立性の脾転移が生じることは極めてまれである．今回，われわれは多発胃癌根治術後23か月に生じた孤立性脾転移に対し，脾臓摘出しえた1例を経験したので報告する．

症　　例

患者：70歳，男性

主訴：なし（定期検査での指摘）．

家族歴：特記すべき事項なし．

現病歴：平成12年9月4日，胃多発癌の診断で胃全摘術を施行（再建小腸パウチ間置法，郭清度D1＋α）．手術所見は胃癌取扱い規約第13版に基づきU，Ant，IIcとL，Ant，IIaで，いずれもpT1，pNO，sHO，sPO，sCYx，sMO：fStage IA．組織所見は上部がtub2，mp，INF β，ly1，v1で下　部　がtub2，sm1，INF β，ly1，v0でn0，Stage IBで根治度Aであった．退院後は当科通院していたが，平成14年8月の腹部CTで脾に径約2cmの低吸収域を認めた．この時点では脾転移の診断はされなかったが，10月のCTで増大傾向を認め，CEAが4.1ng/ml（正常2.5ng/ml以下）と軽度上昇したことから脾転移を疑いTS-1療法（80mg/day，3週投与1週休薬）を2クール施行したが，平成15年1月のCTでPDであり，CEAも4.9ng/mlと上昇傾向で，他部位に転移を認めないため，手術を考慮し，平成15年2月4日，入院となった．

入院時現症：身長157.5cm，体重56.3kg．血圧130/88mmHg，脈拍50，整．結膜に黄疸，貧血は見られず，腹部は平坦，軟で圧痛を認めず，体表リンパ節を触知しなかった．

入院時検査所見：血液検査でLDHが高値を示し，CEAが4.9ng/mlと上昇していた（**Table 1**）．

腹部CT：脾実質内に造影効果のない直径約8×7cmの低吸収域が認められた．他部位に転移の所見は見られなかった（**Fig. 1**）．

腹部MRI：腫瘍はT2強調で低から高信号域の混在として描出され，T1強調造影では不均一に造影された（**Fig. 2**）．

以上の検査所見から胃癌術後の転移性脾腫瘍と診断し，2月12日に開腹術を施行した．

手術所見：腫瘍は上極の一部で横隔膜に浸潤し

＜2004年6月30日受理＞別刷請求先：笠島　浩行
〒017-8550　大館市豊町3-1　大館市立総合病院外科

Table 1 Laboratory data on admission

WBC	4,400 /mm^3	CPK	315 U/L
RBC	365 × 10^3 /mm^3	Glu	96 mg/dl
Hb	12.9 g/dl	BUN	23 mg/dl
Ht	37.2 %	Cr	0.6 mg/dl
Plt	16.9 × 10^4 /mm^3	Na	146 mEq/L
CRP	0.01 mg/dl	K	3.9 mEq/L
TP	7.0 g/dl	Cl	102 mEq/L
T.bil	0.4 mg/dl		
AST	39 U/L	CEA	4.9 ng/ml
ALT	18 U/L	CA19-9	10 U/ml
ALP	187 U/L		
LDH	619 U/L		

ており，浸潤部を含めて脾摘を施行した．脾門部のリンパ節転移は認めなかった．

切除標本肉眼所見：10×8×6cm の黄白色で被膜を有しない腫瘍で，正常脾組織との境界は明瞭であった（**Fig. 3**）．

病理組織学的所見：中分化型腺癌の所見で，胃癌の脾転移と診断された（**Fig. 4**）．横隔膜切除断端は陰性であった．

術後経過：経過順調にて退院．他臓器転移の予防効果を期待し TS-1 内服化学療法を再開し，術後約 1 年を経過した現在，無再発生存中である．

考　察

脾臓は悪性リンパ腫や白血病などの血液疾患を除けばほとんど悪性腫瘍の転移しない臓器としても知られ，転移性脾腫瘍の報告はまれである．剖検例においては 4〜5% に脾転移が認められ，今田ら[1]の報告では悪性腫瘍 641 例中脾転移 31 例で，原発腫瘍のうち胃癌は 7 例(8.2%)とされている．一方，胃癌の剖検例で脾転移の頻度は 1.6〜12.7% と言われている[2]．

画像診断上の特徴として，腹部 CT で造影効果のない低吸収域として描出され[3]，腹部血管造影 X 線検査で無血管領域となる[2]．

本邦における胃癌脾転移の報告は，医学中央雑誌で検索しえたかぎりでは同時性脾転移は 12 例[2)4)〜13)]，異時性脾転移は自験例を含めて 13 例[14)〜25)]であった(**Table 2**)．年齢と性別は同時性が 45〜74 歳（平均 62.3 歳）で男性 9 例，女性 3 例．異時性が 50〜78 歳（平均 64.0 歳）で男性 10 例，

Fig. 1 Abdominal enhanced computed tomography showed lowdensity area approximately 8cm in diameter.

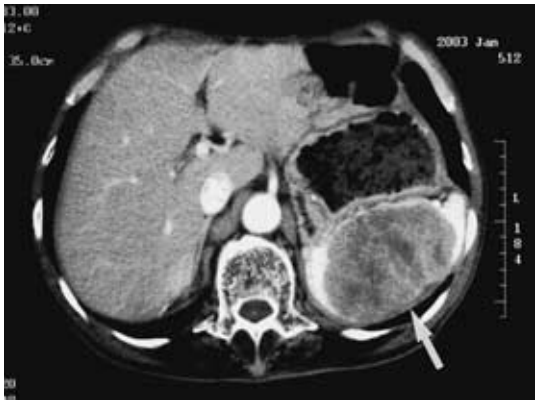

Fig. 2 Abdominal MRI showed slightly enhanced low intensity area of T1 with a diameter of 8cm in the spleen（a）. Abdominal MRI showed high and low intensity area in the spleen（b）.

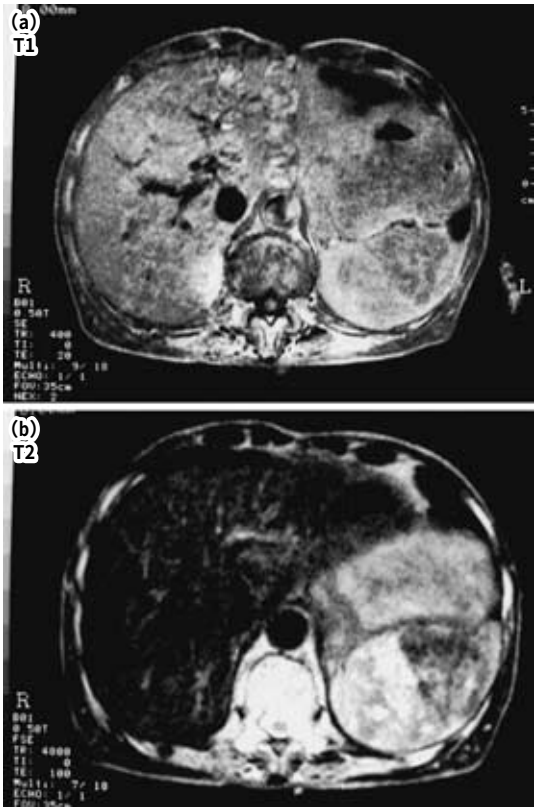

Fig. 3　Macroscopic findings of the resected specimen showed a yellowish white tumor in the spleen.

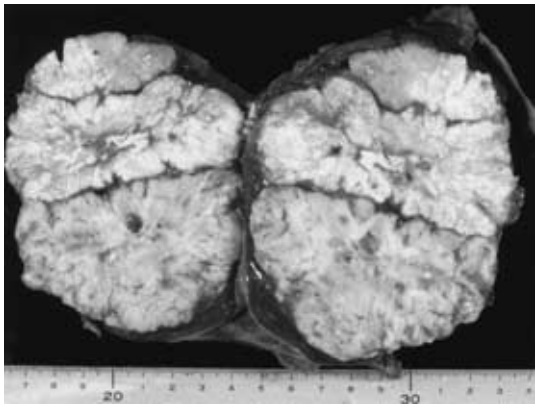

Fig. 4　a) Primary gastric carcinoma was moderately differentiated adenocarcinoma.(HE stain×200). b) Microscopic findings shows splenic tumors are metastatic moderately differentiated adenocarcinoma. (HE stain×200).

(a)

(b)

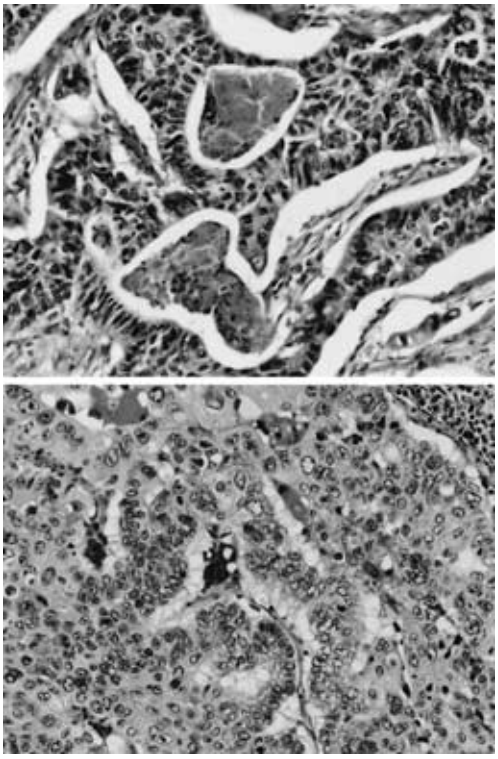

女性3例と年齢に差はなく，いずれも男性に多かった．異時性脾転移の初回手術から転移までの期間は16〜101か月（平均42.5か月）であった．診断契機は同時性では心窩部痛が多く，異時性では左季肋部痛など自覚症状を伴ったものが5例で，術後定期検査での指摘が7例と多く，腫瘍マーカー測定や腹部CTはスクリーニングとして有用である．

原発巣の占居部位は，同時性で記述のある6例中Uが5例と上部に多い傾向がみられたが，異時性では記述のある7例中Mが4例，U，Lが2例ずつと一定の傾向はない．組織型は同時性でpor 8例，sig 1例と，低分化型がほとんどだが，異時性ではtub1が3例，tub2が5例，porは2例と分化型が多くみられている．深達度は同時性でsiが4例，seが3例，ssが2例と深く浸潤している傾向が強いが，異時性ではsiはなく，seが3例，ssが3例で，sm，mpの症例も見られた．進行度は同時性では記述のあるものはすべてIVであったが，異時性ではIVが1例，IIIが2例，IIが3例，Iが2例と原発層の進行度と脾転移に相関は認めない．

脾転移の生じ難い理由としては，脾臓では輸入リンパ管が発達していないこと，血行動態から胃からの静脈系は脾静脈に流入して門脈から肝へ注いでいること，網内系組織であるため免疫学的抗腫瘍効果により腫瘍細胞が生着し難いことが挙げられている[2)26)]．一方，転移する機転としては，脾静脈に腫瘍塞栓が認められた症例が報告されていることから[26)]，手術後に血流やリンパ流の変化を生じることが脾に転移を生じさせる要因となっている可能性が考えられる．自験例では血管の腫瘍塞栓は見られなかったが，脾門部リンパ節転移を認めなかったことから，血行性転移と考える．

手術成績は，同時性は12例中9例が死亡しており極めて不良だが，異時性での死亡例は13例中2例のみであり，術後平均生存期間は同時性6.6か月に比べ14.2か月と切除成績は良好である．臨床的に脾転移の症例をみた場合，癌の終末像の一部ととらえ手術の方針が取られず，化学療法が行われがちであるが，異時性の孤立性脾転移に対しては積極的に脾摘術を行うことにより，予後の改善

Table 2

ID	Year	Author	Age	Sex	Chief complaint	Location of G.C	Type	Depth	n	Stage	Primary operation	Duration of recurrence (month)	Treatment	Histology	Size (cm)	Portal thrombs of tumor	Invasion for daiphragm	Prognosis	Month
sync1	1983	Takebayashi[2]	64	F	NS	NS	type 3	se	NS	NS	-	0	NS	por	NS	-	-	dead	3
sync2	1987	Ishii[4]	66	M	easy fatigability	NS	Ul	NS	NS	NS	-	0	chemotherapy	por	NS	+	-	dead	6
sync3	1987	Kitao[5]	60	M	NS	NS	NS	se	NS	NS	-	0	NS	por	NS	-	-	NS	NS
sync4	1989	Takeda[6]	72	M	NS	NS	NS	NS	NS	NS	-	0	NS	NS	NS	-	-	NS	NS
sync5	1990	Takahashi[7]	45	M	epigastralgia	L	NS	ss	2	NS	-	0	T+S	sig	NS	-	-	dead	7
sync6	1990	Satou[8]	58	F	epigastralgia	NS	type 3	NS	NS	NS	-	0	chemotherapy(OK-432)	NS	NS	+	-	dead	19
sync7	1990	Sawaguchi[9]	58	M	NS	U	type 3	si	2	NS	-	0	NS	por	NS	-	-	dead	6
sync8	1990	Sawaguchi[9]	63	F	NS	U	type 3	si	4	IV	-	0	NS	por	NS	-	-	dead	4
sync9	1994	Okuno[10]	56	M	epigastralgia	U	type 3	si	2	IV	-	0	T+DP+S+chemo	por	NS	-	-	dead	1
sync10	1998	Sakamoto[11]	67	M	appetite loss	UM	type 3	si	2	IVa	-	0	T+DP+S	tub2	9	-	-	dead	8
sync11	1998	Ishida[12]	65	M	NS	UM	type 3	ss	2	NS	-	0	T+DP+S	por	10	+	-	dead	5
sync12	2000	Hoshi[13]	74	M	epigastralgia	NS	type 3	se	1	IV	-	0	T+DP+S+TC+chemo	por	NS	-	-	alive	5
		average	62.3									0							6.6
metac1	1986	Harada[14]	67	M	LUQpain	NS	NS	NS	NS	II	B-II	24	S+Dia	tub1	6	-	+	NS	NS
metac2	1987	Nishida[15]	59	F	NS	M	type 2	ss	2	NS	NS	18	S+partial resection of the liver	tub2	NS	-	-	dead	18
metac3	1987	Sakanoue[16]	67	F	LUQpain, fever	NS	NS	NS	NS	NS	NS	101	NS	NS	12	-	-	NS	NS
metac4	1989	Ikeda[17]	57	M	follow up exam(US)	U	type 2	se	1	III	T	17	S+chemo(MMC, 5-FU)	por	2	-	-	alive	15
metac5	1990	Kobayashi[18]	67	M	follow up exam(US)	NS	NS	NS	NS	NS	NS	32	S	tub1	NS	-	-	NS	NS
metac6	1992	Shirai[19]	63	M	left abdominal pain	M	I	sm	0	NS	NS	33	S+Dia	pap	5	-	-	alive	20
metac7	1997	Takizawa[20]	54	M	follow up exam(CEA)	M	type 2	ss	1	II	SG	102	S+Dia	tub1	3.5	-	+	alive	NS
metac8	1997	Nakao[21]	78	M	follow up exam(CEA)	NS	NS	se	2	IVa	SG	32	chemo(MMC, 5-FU)	NS	4	-	-	alive	NS
metac9	1998	Shinmura[22]	75	M	LUQpain	NS	NS	NS	NS	NS	DG	100	DP+S	por	10	-	-	NS	NS
metac10	1999	Takahashi[23]	64	M	follow up exam(CEA)	L	type 2	ss	3	IIIb	DG	16	S+chemo(5-FU)	NS	6.5	-	-	dead	7
metac11	2001	Fujisima[24]	61	M	follow up exam(CT)	NS	type 3	ss	0	Ib	T	18	DP+S	NS	6.5	-	-	alive	NS
metac12	2002	Itou[25]	50	F	LUQpain	M	type 3	se	0	II	DG	36	S+Dia+TC+Chemo(MTX, 5-FU)	tub2	5.5	-	+	alive	13
metac13	2003	Our case	70	M	follow up exam(CT)	U, L	IIa+IIc	mp	0	Ib	T	23	S+Dia+chemo(TS-1)	tub2	10	-	+	alive	12
		average	64.0									42.5			6.5				14.2

sync：synchronous metastasis, metac：metachronous metastasis, NS：not stated, T：total gastrectomy, SG：subtotal gastrectomy DG：distal gastrectomy, DP：distal pancreatectomy, S：sprenectomy, Dia：resection of diaphragm

が期待できるものと考える．

本論文の要旨は第58回日本消化器外科学会総会（2003年7月，東京）で発表した．

文　献

1）今田　肇，中田　肇，堀江昭夫：転移性脾腫瘍の画像診断および剖検例における頻度．日本医放会誌　**51**：498―503, 1991
2）竹林正孝，万木英一，岡本恒之ほか：脾転移がみられた胃癌手術例の1例．癌の臨　**29**：1703～1705, 1983
3）藤田正弘，山崎総一郎，盛岡元一郎ほか：脾転移のみられた残胃再発癌の1例．癌の臨　**35**：855―860, 1989
4）石井伸明，飯塚政弘，中村純一ほか：経過中にCTPV, 脾転移がみられた胃癌の1例. 日超音波医会51回研発表会講論集：455―456, 1987
5）北尾忠寛，林　　茂，古谷正晴ほか：胃癌の脾転移の1例．中部外科会23回総会号：116, 1987
6）武田克彦，伊藤雅夫，入江龍一ほか：脾転移を来した胃癌の1例．滋賀医　**11**：81, 1989
7）高橋正倫，藤野良三：びまん性脾転移のみられた胃癌の一手術例．日病理会誌　**79**：320, 1990
8）佐藤道夫, 山本修美, 中川　健ほか：OK-432の経内視鏡的腫瘍内投与が有効であった，門脈腫瘍塞栓および脾転移を伴った切除不能胃癌の1例．Gastroenterol Endosc **32**：3073, 1990
9）澤口裕二，近藤征文，白戸博志ほか：胃癌の脾臓転移手術例の検討．日消病会誌　**87**：652, 1990
10）奥野慎一郎，宗田滋夫，吉川幸伸ほか：胃癌の脾転移の1例．日生病医誌　**22**：64―67, 1994
11）阪本雄一郎，小川明臣，樋高克彦ほか：術前に脾転移を認めた進行胃癌の1例．消外　**21**：1265―1268, 1998
12）石田秀之，龍田眞行，川崎高俊ほか：脾転移のみられた胃癌の1切除例．消外　**21**：361―365, 1998
13）星　智和，浅井慶子，久慈麻理子ほか：孤立性脾転移を認めたpT2（SS）胃癌の1例．日臨外会誌　**61**：1077, 2000
14）原田信比古，五十嵐達紀，浜野恭一ほか：胃癌治療切除後，脾転移を来した1症例．日臨外医会誌　**47**：1536, 1986
15）西田哲朗，梅野寿実，有馬純孝ほか：胃癌脾臓転移の検討．日臨外医会誌　**48**：1379, 1987
16）坂之上一史，香川幸司，石井敏雄ほか：診断に苦慮した転移性脾腫瘍の一例．日超音波医会51回研発表会講論集：889, 1987
17）池田　宏，瀬戸芳博，小山田健ほか：胃癌根治術後に生じた孤立性脾転移の1症例．広島医　**42**：43―45, 1989
18）小林広幸，中村正徳，高島　格ほか：胃癌術後脾臓転移の1例．茨城臨医誌　**26**：102, 1990
19）白井　聡，五十嵐達紀，渡辺和義ほか：早期胃癌術後孤立性脾臓転移の1手術例．日臨外医会誌　**53**：3012―3016, 1992
20）瀧沢泰彦，俵矢香苗，藤岡重一ほか：胃癌術後8年を経て独立性脾転移を来した1例．日臨外医会誌　**58**：2425―2428, 1997
21）中尾照逸，藤本喜代成，平井昭彦ほか：脾動注療法を行った胃癌脾転移の一例．日臨外医会誌　**58**（増）：221, 1997
22）新村孝司，櫛田知志，細田誠弥ほか：胃癌術後孤立性脾転移の一例．順天堂医　**44**：214, 1998
23）高橋　祐，長谷川洋，小木曽清二ほか：胃癌術後の異時性孤立性脾転移の1切除例．臨外　**54**：797―800, 1999
24）藤島則明，開発展之，浜口伸正ほか：孤立性脾転移をきたした残胃癌の1例．高知医師会医誌　**6**：102―105, 2001
25）伊藤　博，板東悦郎，川村泰一ほか：胃癌根治術後異時性に卵巣および脾転移を来した1手術例．日消外会誌　**35**：40―44, 2002
26）森　　匡，清家洋二，西村　正ほか：脾転移をきたした残胃癌の1切除例．日臨外医会誌　**54**：1044―1048, 1993

A Case of Metachronous Splenic Metastasis from Gastric Cancer

Hiroyuki Kasajima, Satoko Morohashi, Takaaki Yoshizaki, Susumu Ohishi,
Hiroshi Tateoka, Mitsuru Ino, Masaru Takeuchi and Takao Tanaka
Department of Surgery, Odate Municipal Hospital

A 70-year-old man underwent total gastrectomy with lymph node dissection (D1+α) under a diagnosis of multiple gastric cancers in September 2000. Abdominal computed tomography showed a solitary splenic tumor about 10 cm in diameter in October 2002, necessitating TS-1 therapy. Closer examination showed no metastatic lesion in other organs, so we conducted surgery under a diagnosis of solitary metastasis to the spleen from gastric cancer in February 2003 ; i.e. splenectomy with resection of the diaphragm. Histopathological examination showed moderately differentiated adenocarcinoma of the spleen, histologically compatible with metastasis from gastric cancer. He remains recurrence-free a year later. Cancer rarely metastasizes to the spleen except in terminal status. Radical surgery is thus recommended for gastric carcinoma patients who have metachronous splenic metastasis.

Key words : gastric carcinoma, splenic tumor, metachronous metastasis

〔Jpn J Gastroenterol Surg 37 : 1888—1893, 2004〕

Reprint requests : Hiroyuki Kasajima Department of Surgery, Odate municipal hospital
3-1 Yutaka-machi, Odate-shi, 017-8550 JAPAN

Accepted : June 30, 2004

©2004 The Japanese Society of Gastroenterological Surgery Journal Web Site : http://www.jsgs.or.jp/journal/