日消外会誌　37（12）：1894～1899，2004年

症例報告

盲腸窩ヘルニアの2例

糸島医師会病院外科
大石　純　吉岡　晋吾　牧　孝将　冨田　昌良

盲腸窩ヘルニアは後腹膜窩に腹腔内臓器が陥入する内ヘルニアの一つでまれな疾患である．本邦報告は自験例2症例も含めて49例であった．症例1は89歳の女性で，当院内科に心不全加療目的で入院中，小腸イレウスを発症した．保存的加療で改善なく当科転科となった．腹部CTで盲腸窩ヘルニアを最も疑い緊急手術を施行し盲腸後窩ヘルニアと診断した．症例2は59歳の男性で，右下腹部痛で近医受診し小腸捻転症を疑われ当院紹介となった．腹部超音波・腹部CTにて小腸の盲腸後窩に陥入する像を認め，盲腸後窩ヘルニアの術前診断にて緊急手術を施行した．本疾患は特異的な臨床症状はなく術前診断が困難とされてきたが，右下腹部に自発痛や圧痛・腫瘤触知などの異常所見を認める報告が多い．さらに，最近ではCTにより術前診断される報告が増えており，本疾患の理学所見・CT所見・腹部超音波検査を認識しておくことが肝要であると思われた．

はじめに

内ヘルニアは比較的まれな疾患で，なかでも盲腸窩ヘルニアの報告例は少なく，術前診断も困難とされている．今回，われわれは盲腸後窩ヘルニアの2例を経験したので若干の文献的考察を加えて報告する．

症　例

症例1：89歳，女性

主訴：右下腹部痛，嘔気

既往歴：平成12年腰椎圧迫骨折，平成15年3月より血球増多症が指摘されていたが精査・加療はされていない．

現病歴：平成15年5月11日心不全加療のため，当院内科入院．5月14日より右下腹部痛，嘔気嘔吐出現．絶食，浣腸等の保存的治療を施行されるも改善なく5月16日当科転科となった．

現症：身長150cm，体重41kg，血圧120/70 mmHg，脈拍98/分・整．体温37.2°C．腹部は緊満し，右下腹部に圧痛を認めたが腹膜刺激徴候はなく腫瘤も触知されなかった．

＜2004年6月30日受理＞別刷請求先：冨田　昌良
〒819-1112　前原市浦志532―1　糸島医師会病院外科

検査所見：元来血球増多症があり白血球は高値であるが，転科時WBC 19,010/mm^{3}で入院時に比べて僅かに上昇していた．CRP 2.67mg/dl，CPK 25U/*l*，LDH 189U/*l*，Hb. 17.1g/dl，Ht. 52.6%，その他血液検査成績に著変はなかった．

腹部単純X線：腹部全体に拡張した小腸及び胃泡を認めた（**Fig. 1**）．

腹部造影CT所見：腹部全体にわたり拡張した小腸を認め，イレウス像を呈していた．回盲部付近の小腸間膜にRadical distribution様の所見があり盲腸窩ヘルニアが最も疑われた．腸管に虚血性の変化を疑う所見はなく，腹水も認められなかった（**Fig. 2**）．

イレウス管造影検査：イレウス管は閉塞部には到達できず，造影からは閉塞部の特定はできなかった．

以上より盲腸窩ヘルニアによるイレウスを最も疑い同日緊急手術を施行した．

手術所見：中下腹部正中切開にて開腹．非血性腹水が少量貯留していた．拡張した小腸を辿っていくと回腸末端部より80cm口側の回腸が盲腸後窩に陥入していた．用手整復は容易であり陥入腸管は約5cmで虚血性変化は認められなかった．へ

Fig. 1 X-ray film of the abdomen showed dilatation of the small intestines.

Fig. 2 Abdominal computed tomography（CT）revealed radical distribution appearance in the paracecal region.(arrow)

Fig. 3 Operative findings. The hernia ring about 1.5 cm in diameter was found in the retrocecal space.

Fig. 4 X-ray film of the abdomen showed anterior dislocation of the ascending colon.(arrows)

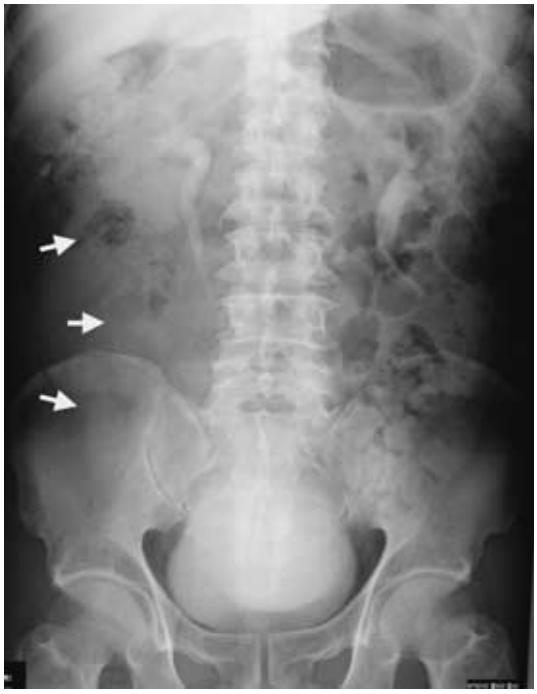

ルニア門は一横指程度であり（**Fig. 3**），手術はヘルニア門を開放し終了した．腸切除は施行しなかった．

術後経過：手術翌日には経口摂取を再開し，経過良好で術後10日目に内科再転科となった．

症例2：59歳，男性

主訴：右下腹部痛

既往歴：特になし．

現病歴：平成16年2月17日午後15時頃，突然右下腹部痛出現し軽快ないため近医受診．腹部CTにて小腸捻転症を疑われ同日当院紹介となった．

現 症：身 長159cm，体 重60kg，血 圧160/90 mmHg，脈拍90/分・整，体温36.5℃，腹部は軽度

Fig. 5　(a) Abdominal CT revealed incarcerated intestines and ascites in the right side of the retroperitoneum. (b) Abdominal CT showed that the small intestine was herniated into the retrocecum.

膨隆．右下腹部から側腹部にかけ自発痛および圧痛を認めたが筋性防御はなかった．

検査所見：WBC 14,160/mm，CRP 0.05mg/dl 以下，LDH 200U/*l*，CPK 164U/*l*，Hb 15.3g/dl，Ht 44.1% と白血球上昇以外特に血液検査上異常所見はなかった．

腹部単純 X 線：小腸 Niveau が僅かに散見されるも腸管拡張はなかった．上行結腸が内方に圧排されていた（**Fig. 4**）．

腹部造影 CT 所見：上行結腸外側に拡張した小腸 Loop とその周囲の後腹膜に限局した腹水が認められ盲腸および上行結腸を内方へ圧排し（**Fig. 5a**），小腸 Loop は盲腸背側で集束していた（**Fig. 5b**）．

腹部超音波検査：盲腸背側の盲腸後窩に小腸が陥入しており，上行結腸が陥入し拡張した小腸により内方へ圧排されていた．

Fig. 6　US showed the involvement of small intestine into retrocecum.(arrow)

Fig. 7　Operative findings. The hernia ring about 3 cm diameter was found in the retrocecum.

以上より盲腸後窩ヘルニアと診断し緊急手術を施行した（**Fig. 6**）．

手術所見：正中切開にて開腹．非血性腹水が少量貯留していた．軽度拡張した小腸をたどっていくと Treitz 靭帯より 200cm 肛門側の小腸が盲腸後窩に陥入していた．用手的に整復するとヘルニア門は約 2 横指で（**Fig. 7**），回腸末端部より 120 cm 口側の回腸が約 20cm にわたり陥入しており，約 8cm が壊死状態であった．後腹膜には血性腹水が貯留していた．また嵌入部小腸腸間膜を含めた約 8cm にわたる腸間膜には慢性の絞扼状態が推測される著明な瘢痕性変化を認めた．手術は壊死腸管と瘢痕腸間膜に相当する腸管を併せて 40cm

Table 1 Reported case of paracecal hernia in Japanese literature

Type	superior ileocecal fossa	3
	inferior ileocecal fossa	9
	retrocecal fossa	33
	retroappendicular fossa	1
	unknown	3
Male：Female	24：25	
Age	Average 55（range 0 to 93）	
	0–19	8
	20–39	4
	40–59	10
	60–79	17
	80–	10
Chief complaint	abdominal pain	78%
	nausea or vomiting	25%
	abnormal findings in the right lower abdomen	77%
Preoperative diagnosis	1926 ～ 1990	
	paracecal hernia	2
	ileus	16
	acute appendicitis	4
	invagination	2
	perforation	2
	small bowel obstruction	1
	malrotation	1
	acute abdomen	1
	unknown	1
	1991 ～ 2004	
	paracecal hernia	13
	ileus	4
	acute appendicitis	2

を切除し，ヘルニア門は閉鎖し手術終了とした．

術後経過：特に合併症なく経過良好であった．

考　察

盲腸周囲には成人剖検例において約30%に後腹膜窩が存在しており[1]，盲腸窩ヘルニアは同窩に腹腔内臓器が陥入する内ヘルニアである．イレウス全体の原因として，内ヘルニアによるものは0.5～0.8%とその頻度は低く[2]，そのうち盲腸窩ヘルニアによるものは6%と極めてまれな疾患である[3]．今回,筆者らが医学中央雑誌で検索しえた範囲では,本邦報告は自験例も含めて49例であった.本邦報告例の特徴を**Table 1**に示す.盲腸窩ヘルニアの発生部位は遠藤ら[4]の上回盲窩，下回盲窩，盲腸後窩，虫垂後窩の4か所の分類が頻用されており，Meyerら[5]の報告では盲腸後窩が50%と最多である．本邦報告例でも盲腸後窩ヘルニアは49例中33例（67.3%）と圧倒的に多い．男女比は24：25と性差はなく，平均発症年齢は55歳で乳児から高齢者まで幅広いが,そのうち60歳以上での発症が25例と55.1%を占めていた．欧米での報告でも発症年齢は幅広いが成人が大半を占めている[6)～8)]．成因については胎生期の腸管回転異常や後腹膜と腸間膜の癒着障害などの先天説[9]と正常腹腔内に存在する窩に腹腔内圧の上昇や腸蠕動の亢進などにより腸管が観入するとした後天説[10]があるが見解はいまだ一定していない．

本疾患の臨床症状は腹痛，嘔吐，腹部膨満などのイレウス症状で，特異的な症状は乏しく術前診断は困難とされている．しかし，Pennelら[11]は第一印象として急性虫垂炎を考えさせられる理学的所見であると述べており，またMeyerら[5]は回盲部に圧痛を伴いグル音を聴取する腫瘤所見を指摘

している．本邦報告例を検討してみると，右下腹部に自発痛や圧痛，あるいは腫瘤触知などの異常所見が77%に認められている．自験例においても，いずれも右下腹部に自発痛および圧痛が認められた．これら右下腹部の異常所見は本疾患の有意な身体所見であると思われる．

画像的診断としては，Lawlerら[6]は注腸造影の斜位像にて盲腸の後方に回腸の先細りがみられ，回腸末端部が圧排されている所見を診断根拠とし，本邦でも大森ら[12]が注腸造影で腫瘤によって上行結腸が内上方に圧排されている所見により術前診断した報告がある．しかし近年，野村ら[13]の報告以来，腹部CTでの盲腸・上行結腸背側の腸管像とこれによる盲腸の内腹側への圧排像により術前診断した症例が増えている．臨床の場において，イレウス症例では患者の症状や全身状態によってはイレウス管の挿入や各種消化管造影検査は少なからず負荷があり敬遠される場合も少なくない．腹部CTは非侵襲的かつ簡便であり，存在診断やclosed loop obstructionの診断などにおいて再現性，客観性にも優れている．また造影CTは腸管壁の造影パターンによる虚血性変化等の質的評価においても非常に有用でありイレウスの原因検索や治療方針の決定においては不可欠な検査になってきている．

症例1では腹部CTにおける回盲部付近の小腸間膜のradical distribution様の所見から盲腸窩ヘルニアと診断し緊急手術を施行し，幸い腸管切除するに至らず術後経過も良好であった．症例2においては，症例1の9か月後に経験した症例であり，右下腹部に自発痛と圧痛を認め，腹部CTでも典型像を示していた．当初より本疾患を疑い腹部超音波検査にて盲腸後窩への小腸陥入像を描出しえた．また，腹部単純X線検査でも上行結腸が内側に圧排されている所見も指摘しえた．

報告されている術前診断しえた症例はいずれもヘルニア小腸により盲腸および上行結腸が内方へ圧排された所見が診断根拠となっている．

術前診断率は1990年以前が30例中2例（6.6%）であったのに対し，1991年以降は19例中13例（68.4%）であり，そのうち13例に腹部CTが施行されておりCT所見により診断しえた症例が11例（84.6%）であった．

しかし自験例症例1では陥入腸管が短く前述の圧排所見は認められなかった．盲腸後窩ヘルニアに限れば，盲腸背側の小腸陥入像を捕らえることが絶対的な診断根拠であり，同部位の描出においては超音波検査はCTと同等の診断価値があるとも思われる．

治療は他の内ヘルニアと同様に，手術により陥入腸管を解除しヘルニア門を閉鎖あるいは開大することである．盲腸窩は他の内ヘルニア窩に比べて浅く漏斗状でヘルニア門も大きいため嵌頓することが少ないとされているが[9]，腸管壊死に陥った症例も散見される．腸管虚血と全身状態は陥入した腸管の長さだけでなく，発症からの時間にも関係している．画像診断の発達に伴い術前診断しえた症例が増え，手術までに要した時間は短縮され腸管切除例は少なく，予後は改善されてきている．

近年本疾患のみならず，傍十二指腸ヘルニアや網嚢ヘルニア，腸間膜裂孔ヘルニアなどの他の内ヘルニアにおいても術前診断の報告が増加している．各種画像検査の特徴的所見を認識しておくことは重要であるが，何よりもおのおのの疾患を念頭に置いた上で適切な検査を施行し早期診断に努めることが肝要である．

文　献

1) Waldeyer H：Hernia retroperitonealis nebst Bemerkungen. Anatomie des Peritoneum. Arch Pathol Anat Physiol Klin Med **60**：66―92, 1974
2) 棚瀬信太郎，牧野永城：内ヘルニア．新外科学大系．25B．中山書店，東京，1990, p193―203
3) 天野純治：内ヘルニアの診断と治療．外科 MOOK **52**：85―96, 1989
4) 遠藤辰一郎：木本誠二監修．現代外科学大系 34巻．中山書店，東京，1971, p397―438
5) Meyer A, Nowotony K, Poschl M：Die inneren Hernien der Ileocaecalgegend. Ergebnisse der Chir Orthopaedie **44**：176―204, 1963
6) Lawler RE, Duncan TR：Retrocecal hernia. Radiology **87**：1051―1055, 1966
7) Rivkid AI, Shiloni E, Muggia-Sullam M：Paracecal hernia. Dis Colon Rectum **29**：752―754, 1986
8) Bass J Jr, Longley BJ：Paracecal hernia：case

report and review of the literature. Am Surg **44**：285—288, 1976
9) Andrews E：Duodenal Hernia-a misnomer. Surg Gynecol Obstet **37**：740—750, 1923
10) 山本昭広，丸川忠憲，江口孝行：下回盲部ヘルニアの一例．外科診療 **51**：595—597, 1993
11) Pennell TC, Shaffner L deS：Congenital internal hernia. Surg Clin of North Am **51**：1355—1359, 1971
12) 大森英俊，菅原 智，西成 忍ほか：盲腸後窩ヘルニアの一例．消外 **7**：605—609, 1984
13) 野村芳樹，吉松和彦，渡辺 修ほか：盲腸窩に嵌頓した内ヘルニアの一例．手術 **47**：421—424, 1993

Two Cases of Paracecal Hernia

Jun Ohishi, Shingo Yoshioka, Takanobu Maki and Akira Tomita
Department of Surgery, Itoshima Medical Association Hospital

We treated 2 cases of paracecal hernia surgically based on preoperatively diagnosis. Case 1：An 89-year-old woman hospitalized for congestive heart failure experienced abdominal pain and vomiting, with spontaneous pain and tenderness in the right lower abdomen. She was diagnosed with ileus based on abdominal X-ray. Abdominal CT showed radical distribution in the paracecal region. Ileus due to paracecal hernia was suspected, necessitating emergency surgery. Case 2：A 59-year-old man transferred to our hospital on suspiction of ileus due to small bowel volvulus had spontaneous pain and tenderness in the right lower abdomen. Abdominal CT showed incarcerated intestines on the right side of the retroperitoneum and ascites and US showed involvement of the small intestine into the retrocecum. Based on a preoperative diagnosis of retrocecal hernia, we conducted emergency surgery. Paracecal hernia is rare, with unpredictable symptoms that make it difficult to diagnose preoperatinely. In most cases, there were some abnormal findings in the right lower abdomen, such as spontaneous pain, tenderness, or palpitation of a mass lesion. Reports of preoperative diagnosis of this disease by abdominal CT have increased. Physical findings of the right lower abdomen and findings in abdominal CT and US must thus be kept in mind for early treatment.

Key words：paracecal hernia, retrocecal hernia, internal hernia

〔Jpn J Gastroenterol Surg 37：1894—1899, 2004〕

Reprint requests：Akira Tomita Department of Surgery, Itoshima Medical Association Hospital
1-532 Urashi, Maebaru City, 891-1112 JAPAN

Accepted：June 30, 2004

©2004 The Japanese Society of Gastroenterological Surgery Journal Web Site：http://www.jsgs.or.jp/journal/