日消外会誌　37（12）：1900～1904，2004年

**症例報告**

# 嵌頓鼠径ヘルニア整復後に発症した虚血性小腸狭窄の１例

岩手県立江刺病院外科
遠野　千尋　　川村　秀司

今回われわれは嵌頓鼠径ヘルニアの整復後に小腸狭窄をきたした症例を経験したので報告する．症例は72歳の男性で，2003年10月1日，鼠径ヘルニア嵌頓から腸閉塞をきたし，当院を受診した．嵌頓鼠径ヘルニアによる腸閉塞の診断で入院し，嵌頓を整復した．その後腸閉塞は改善し10月8日（整復から7日後）にヘルニア根治術を施行し，退院した．しかし11月4日（術後27日）に腸閉塞を再発し入院した．諸検査にて小腸の狭窄を認めた．保存的に加療したが狭窄の改善はなく，11月18日（術後41日）開腹手術を施行した．中部小腸に2か所の狭窄部を認め13cmの小腸部分切除術を施行した．術後の病理組織学的検査では虚血性小腸炎と診断された．嵌頓鼠径ヘルニアの症例に対して，整復後にも虚血性小腸炎からの小腸狭窄が遅発性にありえることから，慎重な経過観察が必要であると考えられた．

## はじめに

われわれは，嵌頓鼠径ヘルニアでイレウスを発症した症例に対し徒手的に整復したものの，発症後1か月を経て虚血性小腸炎から小腸狭窄をきたした症例を経験した．小腸は豊富な側副血行路により限局性虚血性変化が生じにくいとされているが，今回われわれが経験した症例について，若干の文献的考察を加えて報告する．

## 症　例

患者：72歳，男性

主訴：嘔吐，腹部膨満

既往歴：60歳から慢性気管支炎で加療．

現病歴：1998年から右鼠径ヘルニアを認め次第に膨隆が大きくなってきたが，自分で整復していた．2003年9月26日から嘔吐，腹部膨満を発症し，腸炎の診断で近医にて点滴加療をしていた．この間，鼠径ヘルニアの膨隆と環納を繰り返していた．しかし10月1日午前6時頃から右鼠径ヘルニアが嵌頓し，自分では環納不可能となりさらに腸閉塞の診断が得られ，午前11時当院を紹介受診した．当院の腹部単純写真でniveauを認め，CTでは小腸の拡張と壁の肥厚を認めた（**Fig. 1**）．午前12時頃（発症から約6時間後）嵌頓を徒手整復しイレウスチューブを挿入後，保存的に腸閉塞を治療した．その後腸閉塞は治癒し，10月8日，腰椎麻酔下にメッシュプラグ法にてヘルニア根治術を施行した．術後は問題なく10月12日に退院した．しかし11月4日腸閉塞を再発し当院に再入院となった．

入院時現症：体格中等度で栄養状態は良好．体温37.2℃，貧血，黄疸はみられなかった．血圧125/87mmHg，脈拍108/分．胸部は全体に軽度のラ音を認めた．腹部は膨満しているが，軟で，圧痛も認められなかった．

入院時検査成績：白血球数が10,900/μl，CRPが1.28mg/dlと軽度の炎症所見を認めた．その他に異常は認めなかった．

入院時腹部単純写真：上腹部にniveauが認められた（**Fig. 2a**）．

入院時腹部CT：腹部左側に小腸の壁肥厚と内腔の拡張を認めた（**Fig. 2b**）．

入院時イレウス管造影：拇指圧痕像を伴う高度の狭窄を認めた（**Fig. 3**）．

イレウス症状が改善せず，虚血性小腸炎による小腸狭窄と診断し11月18日腰椎麻酔下に下腹部

＜2004年5月25日受理＞別刷請求先：遠野　千尋
〒023-1103　江刺市西大通り5―23　岩手県立江刺病院外科

**Fig. 1** Plain abdominal X-ray film and CT on first admission. (a) Dilating small intestines and niveaus were shown. (b) Small intestines were dilated and had wall thickness (white arrows).

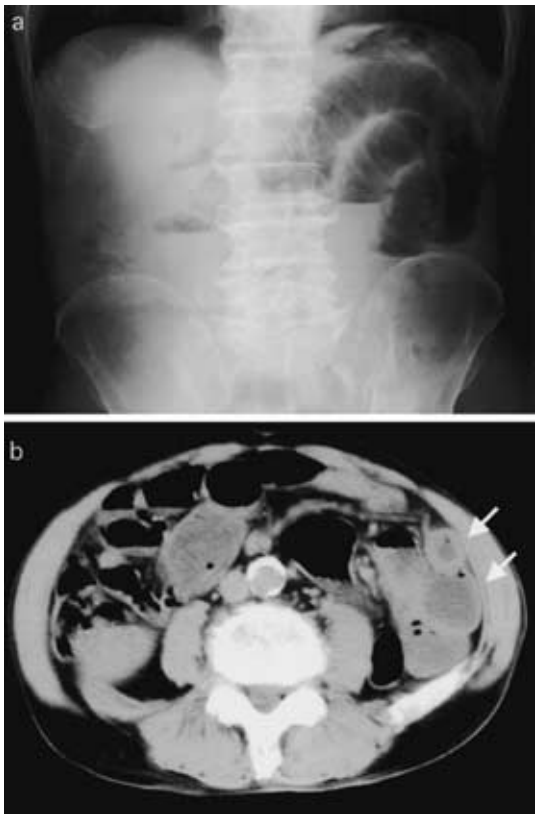


**Fig. 2** Plain abdominal X-ray film and CT on second admission. (a) Dilation of small intestines spread broadly. (b) Wall thickness of Small intestines was seen (white arrow). But no ascites was observed.

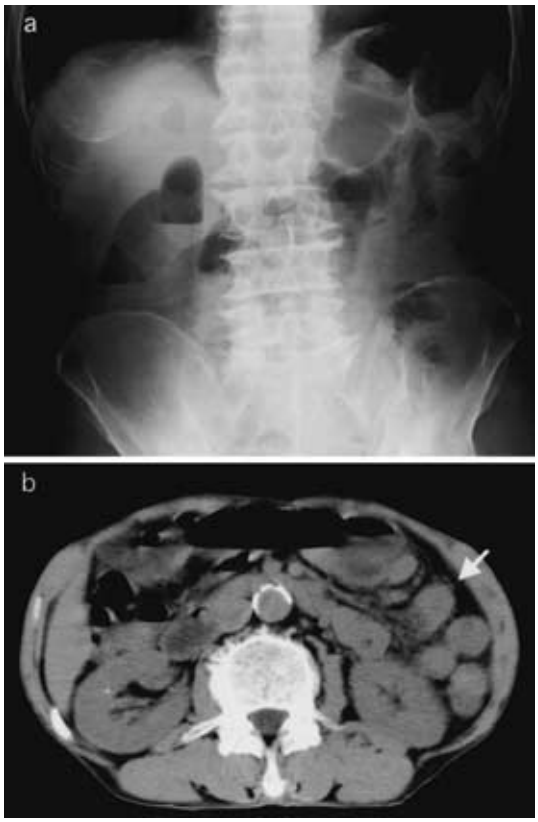


正中切開にて開腹術を施行した.

手術所見：腹腔内に腹水は認めず，上腹部に拡張小腸を認め Treitz 靱帯より 310cm, 回腸末端より 220cm の中部小腸に 7cm の間隔で全長 1cm と 3cm の瘢痕狭窄部を 2 か所認めた(**Fig. 4**)．病変部は境界明瞭で腫瘍性変化はなく，近接しており前回の嵌頓鼠径ヘルニアによる絞扼部と考えられた．同部を含み小腸を 13cm 切除した(**Fig. 5**).

病理組織学的所見：粘膜の菲薄化を呈し，粘膜下組織，漿膜下組織には，線維化を伴う炎症像を認め，虚血性小腸狭窄として矛盾しないものであった(**Fig. 6**)．なお術後経過は良好で，術後 12 日に軽快退院した.

## 考　察

小腸では豊富な側副血行路により虚血性病変が発生しにくく，虚血性小腸炎の頻度は非悪性小腸疾患の 0.1% と報告されている[1]．発症例の平均年齢は 59–60 歳で男女比は約 3：1, 高齢の男性に多い[2)~4)]．診断は小腸造影の拇指圧痕像や皺襞肥厚が特徴とされるが, Crohn 病, 腸型 Behcet 病などとの鑑別は困難で他部位に比較し診断は難しい[5)6)]．そのため虚血性小腸炎についての報告は少ない[2]．本邦においては虚血性小腸炎の症例報告は前田ら[3]が渉猟した，90 年までの 24 例の他，我々の渉猟しえた 91 年以降の症例を合わせると，79 年から 03 年までで会議録を除く論文中に総計 87 症例が報告されている．そのうち，嵌頓ヘルニ

**Fig. 3**　Small intestine gastrographine study.
Small intestine had stenosis and thumb printing (white arrow).

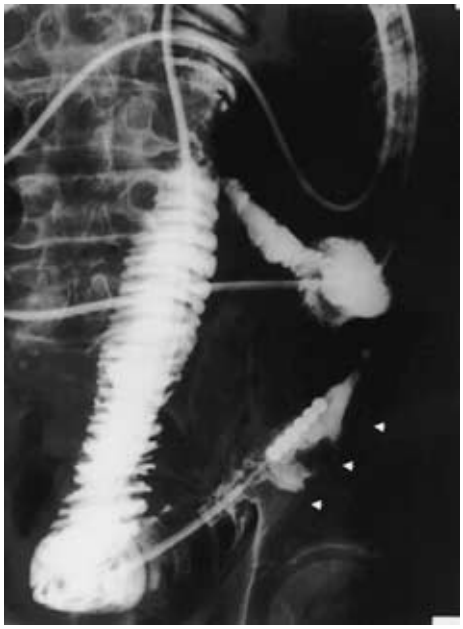

**Fig. 4**　An outline of the operation record.
Gray ellipses mean two parts of the stenosis. One of the oral side had 310 cm distance from Treitz's ligament and the other had 220 cm from end of the ileum. The distance of them was 7 cm. The oral side of the intestine had 50 cm edema and thickness of the wall (gray small spots).

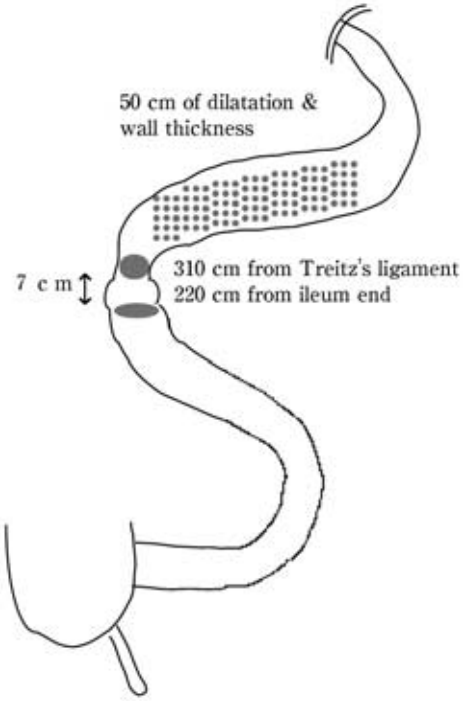


アの整復後に虚血性小腸炎をきたしたのは5例であった[6)~10)]．また，その5例のほか83年から，03年までヘルニア嵌頓と関連する虚血性小腸炎の報告は，会議録で3例あり[11)~13)]，合計8例だった．平均年齢は69.1歳で男女差はないが，嵌頓の原因は男性で全例が，鼠径ヘルニアであり，女性が全例で大腿ヘルニアだった．嵌頓後の虚血性腸炎によるイレウスの発症までの平均期間は33.4日だった（**Table 1**）．

虚血性小腸炎は発症時に比較的広範囲に生じた病変でも経過とともに大部分は修復され，一部のみ線維性狭窄へと変化することより一過性病変と狭窄形成性病変に分類される[1)2)]．そのうち慢性期のイレウス症状を経て腸管の部分的狭窄が完成する症例は少ない[3)]．岩下ら[1)]，飯田ら[2)]によれば，Marstonらは虚血性小腸狭窄の原因として，①血管閉塞あるいは非閉塞性血行不全，②ヘルニアや索状物による絞扼，③腹部外傷，④血管炎，⑤放射線照射，⑥塩化カリウム腸溶錠による潰瘍，などをあげている．本症例は②に相当するが，繰り返す小腸のヘルニア嚢への脱出と整復により，慢性的な虚血状態に今回の嵌頓により高度の虚血性腸炎を発症したものと考えられる．これが整復により急性期を脱し，慢性期に移行する間に腹部症状が軽快し嵌頓から約30日後に狭窄が完成した．これは発症後1か月以降に狭窄が完成するという飯田ら[2)]の報告と一致する．対策は狭窄部の切除であり，標本の肉眼的特徴は境界明瞭な全周性狭窄と腸管壁の肥厚といわれている[1)2)]．病理組織学的には粘膜下層を中心に線維化，線維筋症，炎症性細胞浸潤，血管に富む肉芽組織，血管の拡張，浮腫であり[1)~3)]，動脈硬化を伴う報告もある[5)]．本症例では粘膜下で線維化と浮腫状変化，うっ血，リンパ管の拡張を認め，虚血性小腸炎に矛盾しない結果であった．

**Fig. 5** Macroscopic finding of resected specimen. There were two segmental tubular stenosis with wall thickness(two white arrows). They had 7 cm distance.

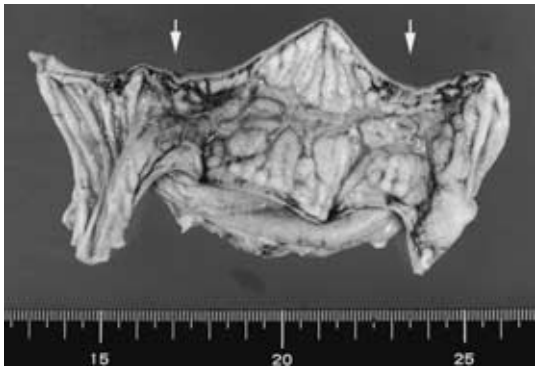


**Fig. 6** Histological finding.(H. E.×40) Widespread ulceration and fibromusculosis in the submucosa were obserbed.

**Table 1** Cases of ischemic intestinal stenosis after incarcerated hernia

| | Auther | Year | Age | Sex | Part of hernia | Duration after incarceration (days) | Length of resected samll intestin (cm) |
|---|---|---|---|---|---|---|---|
| 1 | Fukao[11] | 1989 | — | — | femoral | 12 | — |
| 2 | Morita[6] | 1993 | 66 | M | inguinal | 3 | 20 |
| 3 | Fukada[8] | 1994 | 69 | F | femoral | 120 | 9 |
| 4 | Ichinose[12] | 1996 | 69 | M | inguinal | 12 | — |
| 5 | Naito[7] | 1997 | 60 | M | inguinal | 30 | 15 |
| 6 | Sato[9] | 2000 | 62 | M | inguinal | 35 | 70 |
| 7 | Sasaki[13] | 2002 | 84 | F | femoral | 52 | — |
| 8 | Nakanishi[10] | 2003 | 71 | F | femoral | 7 | 7 |
| 9 | Our case | 2003 | 72 | M | inguinal | 30 | 13 |

—：not described

一般に外鼠径ヘルニアの嵌頓率は5%以下であり，60%が緊急手術に至るとされている[14]．徒手整復の禁忌としては 1）6時間以上経過したもの，2）局所の皮膚の発赤，腫脹したもの，3）局所の圧痛の著明なもの，4）腹部単純X線で鏡面像を認めるもの，5）USやCTで絞扼腸管が疑われたもの，6）他院で整復が失敗したもの，7）全身状態のよくないものなどがあげられている[6)14]．本症例で1)，4)，6）に該当し，腸管の虚血状態が予測され，徒手整復のみでなく，ヘルニア根治術，および，小腸の虚血性変化の検索が必要であったと考えられた．また今後，嵌頓鼠径ヘルニア症例に対して，上記禁忌事項に当てはまらず整復に成功したとしても，一過性の病変か，将来狭窄を形成するか予測は困難である[6]．したがって，嵌頓鼠径ヘルニアの症例に対して，整復後にも虚血性小腸炎からの小腸狭窄が遅発性にありえることから慎重な経過観察が必要であると考えられた．

## 文　献

1）岩下明徳，八尾隆史，飯田三雄ほか：虚血性小腸狭窄(狭窄型虚血性小腸炎)の臨床病理学的検索．胃と腸 **25**：557—569, 1990
2）飯田三雄，岩下明徳，松井敏幸ほか：虚血性小腸炎15例の臨床像およびX線像の分析．胃と腸 **25**：523—535, 1990
3）前田史一，東野正幸，木下博明ほか：小腸狭窄を

伴った虚血性小腸炎の1治験例．日臨外医会誌 **54**：440―445, 1993
4）鶴田敏博，佐々木昭，大橋　剛ほか：狭窄型虚血性小腸炎の1例．内科　**73**：963―966, 1994
5）榊原　敬，森脇　稔，船曳　均ほか：右内鼠径ヘルニアに併発した虚血性小腸炎の1例．日消外会誌　**24**：143―147, 1991
6）森田克哉，山下良平，酒徳光明ほか：嵌頓鼠径ヘルニア整復後の虚血性小腸炎のためイレウスをきたした1例．日臨外医会誌　**54**：2611―2613, 1993
7）内藤昌明，斎藤琢己，植村一仁ほか：嵌頓整復後，瘢痕狭窄によりイレウスを発症した鼠径ヘルニアの1例．北海道外科誌　**42**：126―128, 1997
8）深田代造，若原正幸，日下部光彦ほか：大腿ヘルニア嵌頓部小腸に発生した虚血性小腸狭窄症の1例．日臨外医会誌　**55**：507―510, 1994
9）佐藤和香子，李正いく，寺村康史ほか：鼠径ヘルニア嵌頓術後35日目に腸切除を要した虚血性小腸炎の1例．甲賀病紀　**3**：81―85, 2000
10）中西正芳，山根哲郎，谷　直樹ほか：大腿ヘルニア嵌頓術後に生じた虚血性小腸狭窄の1再手術例．臨外　**59**：75―78, 2003
11）深尾俊一，山崎雅彦，木村浩三ほか：大腿ヘルニア嵌頓術後に虚血性小腸狭窄をきたした一例．日臨外医会誌　**50**：1824, 1989
12）一瀬浩郎，藤田文彦，大野康治ほか：鼠径ヘルニア嵌頓部小腸に発生したと思われる虚血性小腸狭窄の一例．日腹部救急医会誌　**16**：822, 1996
13）佐々木賢一，渋谷　均，高島　健ほか：嵌頓大腿ヘルニア整復後の虚血性小腸狭窄のためイレウスをきたした1例．日臨外会誌　**63**：501, 2002
14）三重野寛治：嵌頓ヘルニア．臨外　**43**：1049―1055, 1988

## A Case of Ischemic Stenosis of the Small Intestine after Reposition of an Incarcerated Inguinal Hernia

Chihiro Tono and Shuji Kawamura
Departmen of Surgery, Iwate Prefectural Esashi Hospital

We report a case of enterostenosis after reposition of an incarcerated inguinal hernia. A 72-year-old man experienced enterostasis caused by incarceration of a right inguinal hernia on October 1, 2003, repaired by taxis after admission. Seven days later the patient underwent radical surgery for the hernia and was discharged. On November 4, 27 days after surgery, he suffered from another intestinal obstruction involving stenosis of the small intestine. The stenosis was not improved by conservative therapy and required surgery on November 18. Two parts of the middle small intestine were stenotic, necessitating removal of 13 cm. Histological findings showed ischemic enteritis with stenotic change. Such patients should be carefully followed up after repair of an incarcerated inguinal hernia to help avoid delayed small bowel stenosis following ischemic enteritis.

**Key words**：incarcerated inguinal hernia, ischemic enteritis, enterostenosis

**〔Jpn J Gastroenterol Surg 37：1900―1904, 2004〕**

**Reprint requests**：Chihiro Tono　Department of Surgery, Iwate Prefectural Esashi Hospital
5-23 Nishiodori, Esashi city, 023-1103 JAPAN

**Accepted**：May 25, 2004

©2004 The Japanese Society of Gastroenterological Surgery　Journal Web Site：http://www.jsgs.or.jp/journal/