日消外会誌　37（12）：1905～1909，2004年

症例報告

成人腸重積にて発症した小腸脂肪肉腫の１例

東海大学大磯病院外科，同　病理診断科*，
東海大学医学部付属病院外科**
田島　隆行　　向井　正哉　　檜　　友也　　大谷　泰雄
佐藤　慎吉*　　中崎　久雄　　幕内　博康**

症例は64歳の男性で，約2か月前にイレウスで当院に入院したが，自然軽快し退院した．今回，嘔吐を主訴に来院した．腹部所見にて上腹部に疼痛を認めたが腹膜刺激症状は認めず，腹部単純X線写真でイレウス像は認めなかった．腹部CTで右下腹部に層状構造を認めたが，採血所見上，炎症所見は認められなかった．その後，前回の入院時と同様に排ガス・排便を多量に認め症状も自然軽快した．検査目的でイレウスチューブを約175cm挿入した．小腸造影検査を施行したところ，回腸内に直径4cm大の腫瘍性病変を認めた．開腹手術を施行すると回盲部から約35cm口側に長径6cmの小腸重積を認めた．腸重積を徒手整復した後，小腸部分切除術を施行した．病理組織学的所見は，小腸脂肪肉腫と診断された．以上より小腸脂肪肉腫が原因となり小腸腸重積症を発症した非常にまれな症例と考えられた．

はじめに

小腸脂肪肉腫は比較的まれな疾患であり，その報告は極めて少ない．われわれがJMEDPLUSで検索しえたかぎり，詳細不明な症抄報告を除くと本症例で計2例を認めるのみであった[1]．われわれは腸重積を契機に発症し，自然軽快したが検査目的で挿入したイレウスチューブ造影検査で小腸腫瘍を発見，後に小腸切除術を施行した本邦2例目と思われる小腸脂肪肉腫の1例を経験したので報告する．

症　　例

患者：64歳，男性

主訴：嘔吐

家族歴：特記すべきことなし．

既往歴：1999年，胆石にて腹腔鏡下胆嚢摘出術を施行されている．2003年1月，当科に腸閉塞にて入院後，軽快退院している．

現病歴：2003年3月2日ごろより嘔吐と腹痛を認めていた．4日になっても症状の改善を認めないため当院外来を受診した．腸閉塞の診断にて精査加療目的に緊急入院となった．

入院時現症：上腹部に中等度の圧痛を認めたが，腹膜刺激症状や筋性防御は認めなかった．

血液生化学検査：軽度の貧血とCRPの上昇を認めた．その他，異常値は認めなかった（**Table 1**）．

腹部単純X線写真：少量の小腸ガス像を認めた．

腹部CT：下腹部に消化管に同心円状の腸重積像を認め，口側腸管の著明な拡張像を認めた（**Fig. 1**）．

イレウスチューブ造影：自然軽快したが検査目的でイレウスチューブを175cm挿入した．後日小腸造影検査を施行したところ，回腸内に辺縁整で直径約4cm大の腫瘍性病変が認められた（**Fig. 2**）．

注腸造影検査：異常所見を認められなかった．

腹部超音波検査：下腹部正中に2層のtarget signを認め回腸―回腸型の腸重積と診断された．

大腸内視鏡検査：異常所見を認めなかった．

腹部血管造影検：上腸間膜動脈造影を施行したが，異常所見を認めなかった．

＜2004年6月30日受理＞別刷請求先：田島　隆行
〒259-0198　神奈川県中郡大磯町月京21―1　東海大学医学部附属大磯病院外科

Fig. 1　Abdominal CT scan：Intussusception with concentric layers of bowel is observed in the hypogastric region and the oral part of the intestine is dilated.

Fig. 2　Ileus tube contrast study：An ileus tube was inserted to 175 cm, and contrast examination showed a well-defined mass lesion with a diameter of about 4 cm in the ileum.

以上より小腸腫瘍による回腸―回腸型の腸重積症と診断した．前回の入院時と同様に排ガス・排便を多量に認め自然軽快したが検査目的でイレウスチューブを挿入した後，平成15年3月17日開腹手術を施行した．

手術所見：全身麻酔下に，下腹部正中切開にて開腹した．イレウスチューブを肛門側に検索すると閉塞部は，回盲部から約35cmの部位に長径6cmの回腸―回腸型による腸重積所見を認めた．用手的に整復したところ腸管内に直径約4cm大の腫瘍性病変を認めた（**Fig. 3**）．リンパ節腫脹は認めず，腫瘍部を中心に口側と肛門側をそれぞれ5cm離し小腸部分切除術を施行した．

Fig. 3　Operative findings：A 5 cm long intussusception of the ileum was observed about 35 cm from the ileocecal valve.

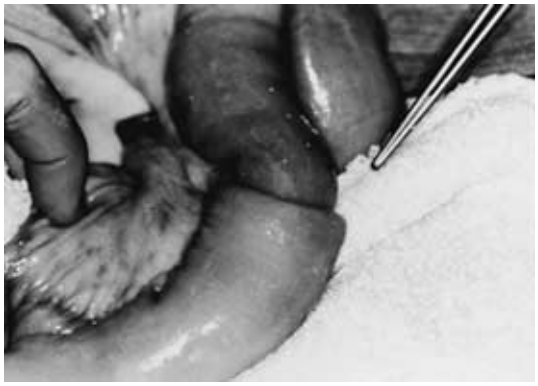

切除標本肉眼所見：腫瘍は亜有茎性で直径4cm大の弾性軟な腫瘍であり，断面は均一な白色の腫瘍であった（**Fig. 4**）．

病理組織学的所見：小腸病変は粘膜下腫瘍で，軽度の異型性を呈し微少嚢胞を有する紡錘形細胞と疎な繊維性・粘液腫様間質からなり脂肪芽細胞が存在しているが，細胞分裂像はほとんど見られず軽度の好酸球浸潤を伴っていた．免疫組織化学的には，これらの異型細胞にS100，MIB-1，PCNAの陽性所見が認められCD34，desminは陰性であった．以上の所見から，本腫瘍はこれらの典型的な所見を指し示しており低悪性度の粘液型脂肪肉腫と診断された（**Fig. 5**）．

術後経過：経過は極めて良好で，第7病日に食事を開始し，第18病日に退院となった．

現在，術後約1年，再発・転移を認めず外来通院中である．

考　察

小腸に発生する腫瘍は比較的まれな疾患とされ，葛西ら[2]の報告によれば，剖検例中0.3～0.5%，

Fig. 4 Resected specimen：The lesion was a submucousal tumor（4a）with a diameter of about 4 cm, which was polypoid with a pedicle（4b）.

a

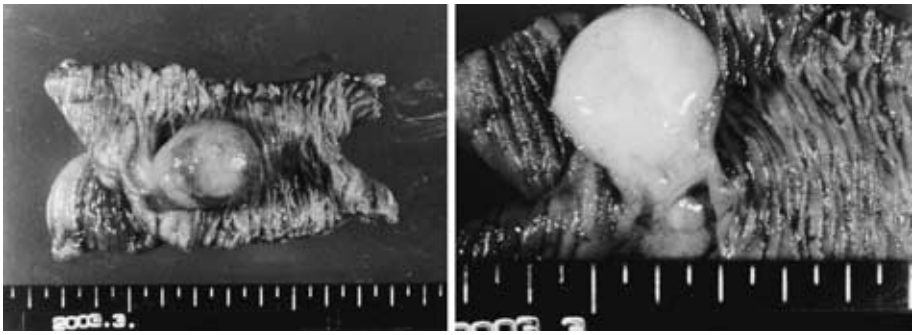

b

Fig. 5 Histopathological findings：The lesion showed mild atypia, and consisted of fusiform cells with microcysts as well as sparse, fibrous, myxomatous interstitial tissue with slight infiltration of eosinophilic cells.

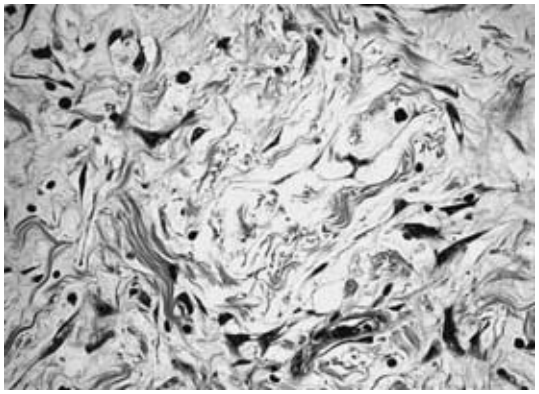

Table 1 Laboratory data on admission

WBC	6,400 /mm^3	LDH	349 IU/l
RBC	419 × 10^4 /mm^3	CPK	28 IU/l
Hb	10.3 g/dl	BUN	22 mg/dl
Ht	31.40 %	Cr	1.0 mg/dl
Plt	27.1 × 10^4	Na	144 mEq/l
Glu	137 mg/dl	K	4.2 mEq/l
Alb	3.8 g/dl	Cl	105 mEq/l
GOT	25 IU/l	CRP	0.7 mg/dl
GPT	9 IU/l	T-Bil	1.2 mg/dl

手術中0.01%と少なく，消化器腫瘍の中でも6.5%と極めて少ない．八尾ら[3)4)]は本邦における1970年から1979年までの小腸の良性および悪性腫瘍の報告例951例（良性腫瘍：273例，悪性腫瘍：678例）を集計している．これらの報告によると小腸の良性腫瘍は平滑筋腫が最も多く，次いで脂肪腫である．脂肪腫は約90%が単発性であり，良性腫瘍性病変ではポリープ，迷入膵が多く，悪性腫瘍は悪性リンパ腫，癌，平滑筋肉腫が主として挙げられる．また，成人腸重積症を1985年から1994年までの234例を集計した志摩ら[5)]の報告によると，良性腫瘍35.0%，悪性腫瘍52.6%，合計87.6%が腫瘍性病変に起因し，特発性は7.3%にすぎない．Bolenら[6)]は約3,000例の小腸腫瘍の統計で，良性・悪性とも空腸より回腸に多く発生し，また悪性が55%，良性が45%前後で悪性の方が多いと報告している．

脂肪肉腫の好発年齢は50～60歳代であり，男女間の頻度に差は認められない．しかし，軟部悪性腫瘍の中では5～30%を占め，比較的頻度の高い疾患である[7)]．好発部位は深部の軟部組織，特に臀部，大腿，膝窩，後腹膜の順である[8)]．Enzingerら[9)]によって1.粘液型（myxoid），2.分化型（well differentiated），3.円形細胞型（round cell），4.多形型（pleomorphic）に分類されており，さらにWHO分類では，これらが混在しているものとして5.混合型（mixed）として付け加えている．発生頻度は本邦，欧米ともほぼ同様で，粘液型（42.7%），分化型（17.6%），多形型（29.4%），混合型（7.4%），円形型（2.9%）と報告されている[10)]．予後は，組織型により大きく異なり，Enzingerらによる組織別5年生存率は，分化型で85%，粘

Table 2　Reported cases of small bowel liposarcoma in Japan

Auther	Year	Age	Sex	Chief complaint	Location (from ileocecal valve)	Size	Treatment
Mori[1]	1986	35	female	RLQ pain	2.0cm	11.5 × 7.0cm	ileocecal resection
Our case	2004	64	male	vomitting	35cm	4cm	small bowel partial resection

液型で77%，円形細胞型で21%，多形型で18%である[11]．また田中らによるとそれぞれ70%，60%，50%，33%で，分化型と粘液型は比較的予後がよいと報告されている[9]．腹腔内の軟部組織においては腹膜，網膜，腸間膜に発生することがあるが，小腸粘膜下には極めてまれで，小腸脂肪肉腫は今回調べえたかぎり，MEDLINEでは4症例ありJMEDPLUSでは詳細が判る報告は1症例[1]のみであり，本症例は本邦2例目と思われる（**Table 2**）．

治療法は発生部位にかかわらず外科的切除が原則であるが，単純腫瘍摘出術を施行した場合，再発率は70～90%と言われており，肝・肺が多いと報告されている[12]．補助療法としては放射線療法と化学療法の併用が有用であるとの報告[13]も認められるが，腸間膜に原発した場合，これらの安全性や有効性については，いまだ一定の見解が得られておらず[11]，自験例ではいずれも施行しなかった．

自験例は腸閉塞症状と自然軽快を繰り返すこと，手術時に腸重積を呈していたことから，腸重積の自然寛解を繰り返していたものと思われる．また，組織学的には粘液型の脂肪肉腫で比較的予後は良好と推測された．初回手術時に根治術を目指し可及的広範囲切除術を施行すべきである．術後も本疾患の肺・肝への再発を考慮し，CT，MRIなどの画像診断による厳重な経過観察を行い，再発の早期発見に務めるべきであると考えられた．本症例は術後1年の現在再発は認められていないが，今後とも厳重な経過観察が必要と考えられた．

文　献

1）森　俊和，宮加谷靖介，岩谷昭美ほか：回腸脂肪腫症を伴った脂肪肉腫による腸重積症の1例．日救急医会関東誌　**7**：416―417, 1986
2）葛西洋一，秦　温信：小腸腫瘍．外科診療　**22**：657―662, 1980
3）八尾恒良，日吉雄一，田中啓二ほか：最近10年間（1970～1979）の本邦報告例の集計からみた空腸・回腸腫瘍・悪性腫瘍．胃と腸　**16**：935―941, 1981
4）八尾恒良，日吉雄一，田中啓二ほか：最近10年間（1970～1979）の本邦報告例の集計からみた空腸・回腸腫瘍・良性腫瘍．胃と腸　**16**：1049―1059, 1981
5）志摩泰生，川上康明，武田　晃ほか：回腸末端脂肪腫による成人腸重積症の1例―過去10年間の本邦報告例の集計．外科　**58**：913―917, 1996
6）Bolen JW, Thorning D：Liposarcoma. A histogenetic approach to classification of adipose tissue neoplasms. Am J Surg Pathol **8**：3―17, 1984
7）松本　勲，中泉治雄，品川　誠ほか：大網原発の巨大脂肪肉腫の1例．消外　**17**：1513―1519, 1994
8）稲田　聡，布部創也，谷岡保彦ほか：大網原発脂肪肉腫の1例．日臨外会誌　**61**：1914―1918, 2000
9）Enzinger FM, Winslow DJ：Liposarcoma A study cases. Virchows Arch Pathol Anat **335**：367―388, 1962
10）田中雅雄，檜沢一夫，藤内　守：脂肪肉腫の136例の臨床病理学的研究．癌の臨　**20**：1036―1047, 1974
11）Moyana TN：Primary mesenteric liposarcoma. Am J Gastroenterol **83**：89―92, 1988
12）中山　正，山本啓一郎，原　義和：腸間膜原発の硬化性分化型脂肪肉腫の1例．東医大誌　**46**：588, 1988
13）Eiber FR, Mirra JJ, Grant TT et al：Is amputation necessary for sarcomas? A seven year experience with limb salvage. Ann Surg **192**：431―438, 1980

Small Bowel Liposarcoma Presenting as Intussusception in an Adult

Takayuki Tajima, Masaya Mukai, Tomoya Hinoki, Yasuo Ohtani,
Shinkichi Sato*, Hisao Nakasaki and Hiroyasu Makuuchi**
Department of Surgery and Department of Pathology*, Tokai University Oiso Hospital,
Department of Surgery Tokai University Hospital**

A 64-year-old man been admitted, for ileus 2 months previously and discharged without diagnosis because of spontaneous resolution presented again with vomiting. Abdominal examination showed epigastric tenderness, but no peritoneal irritation. Plain abdominal X-ray showed no ileus. Abdominal CT showed intussusception in the right hypogastric region, but blood tests showed no findings to suggest inflammation. The man's symptoms again resolved spontaneously with passage of a large amount of flatus and defecation. An ileus tube was inserted to about 175 cm and contrast studies showed a tumor 4 cm diameter in the ileum. Laparotomy showed intussusception of the small bowel at a diameter of 6 cm about 35 cm from the ileocecal valve. Intussusception was reduced manually and part of the small intestine excised. Histopathological examination fielded a diagnosis of liposarcoma. Based on these findings, diagnosed this as a rare liposarcoma causing intussusception of the small bowel.

Key words：small bowel tumor, intussusception, liposarcoma

〔Jpn J Gastroenterol Surg 37：1905—1909, 2004〕

Reprint requests：Takayuki Tajima Department of Surgery
21-1, Gakyou, Oiso, Kanagawa, 259-0198 JAPAN

Accepted：June 30, 2004

©2004 The Japanese Society of Gastroenterological Surgery Journal Web Site：http://www.jsgs.or.jp/journal/