日消外会誌　37（12）：1910～1913，2004年

**症例報告**

# 腸重積をきたした盲腸子宮内膜症の1例

シャローム鋤柄医院，富士バイオメディックス病理*
狩野　　契　　鋤柄　　稔　　高山昇二郎*

症例は43歳の女性で，2002年7月12日より腹痛および下痢があり，7月22日当院初診となった．腹部超音波検査およびCT検査にて腸重積と診断．しかし，腹部単純X線上イレウス像を認めず，臨床症状も重篤ではなく，本人の希望もあって経過を見ていた．しかし，その後も症状改善せず初診から9日後に開腹手術を行った．手術所見では盲腸内の粘膜下腫瘍が先進部となり回腸が上行結腸内まで重積していた．これを用手的に圧出，解除後，回盲部切除術にて病変を摘出した．切除標本は5cm大の粘膜下腫瘍で，病理学的検索にて盲腸子宮内膜症と判明した．腸重積を合併した盲腸子宮内膜症の報告は少なく，本邦においては本症例が2例目，国内外を合わせても6例目となる．

## はじめに

成人の腸重積は決してまれとは言えないが，腸管子宮内膜症が関与した症例はきわめて少ない．今回われわれは術前の腹部超音波検査で腸重積と診断でき，術後の病理学的検索で粘膜下の盲腸子宮内膜症と判明したまれな1例を経験したので報告する．

## 症　　例

患者：43歳，女性

主訴：腹痛

既往歴：特記すべきことなし．

家族歴：特記すべきことなし．

現病歴：2002年7月12日頃より腹痛および下痢が出現，経過をみるが症状軽快みられないため，7月22日当院初診．

来院時現症：身長152cm，体重36.5kg，体温36.2℃，脈拍72回/分，血圧118/70，眼瞼結膜：貧血（－），眼球結膜：黄疸（－）．腹部所見では臍下部に約15×5cm大の固いソーセージ様の腫瘤を触知．

血液検査所見：生化学的にはK値が3.2mEq/Lと軽度低下していた以外は特記すべき所見なし．腫瘍マーカーは，CA125 39.2U/ml（正常35以下），CA 19-9 50.3U/ml（正常37以下）といずれも軽度の上昇を認めた．

腹部単純X線検査：小腸ガス像を少量認めるも明らかなイレウス像を認めなかった．

腹部超音波検査：回盲部横断像で，中心部から高エコーと低エコーが同心円状に多層に重なったいわゆるmultiple concentric sign[1)2)]（**Fig. 1** 矢印）を，一方，縦断像で，多層のhyperechoicとhypoechoicからなるhay-fork sign[1)~3)]（**Fig. 2** 矢印）を認めた．

腹部CT：回腸末端から横行結腸にかけて，内部に血管，軟部組織が混在する層状の管構造を認め（**Fig. 3** 矢印），腸重積が疑われ，回盲部腫瘍が原因となった病態が推測できた．本人の希望により注腸検査，大腸ファイバー検査はいずれも施行しなかった．

入院後の経過：臨床的には腸重積による亜イレウスと診断したが，本人の希望もあって手術をせずに経過を見ることにした．しかし，その後も症状改善せず，次第に経口摂取（固形物）が困難となったため7月31日開腹手術に踏み切った．

手術所見：正中切開にて開腹．回腸末端近くを先進部として上行結腸上部まで腸重積を認めた．用手的に圧出し，腸重積を解除した．回盲弁に近

＜2004年7月28日受理＞別刷請求先：狩野　　契
〒355-0005　東松山市松山1496　シャローム鋤柄医院

**Fig. 1** Ultrasonographic transverse scan of intussusepted intestine showing multiple concentric sign (arrows).

**Fig. 2** Ultrasonographic longitudinal scan of intussucepted intestine showing hay-fork sign (arrows).

**Fig. 3** Abdominal CT scan (left) and its schema (right) showing multiple layer inside ascending colon (arrows).

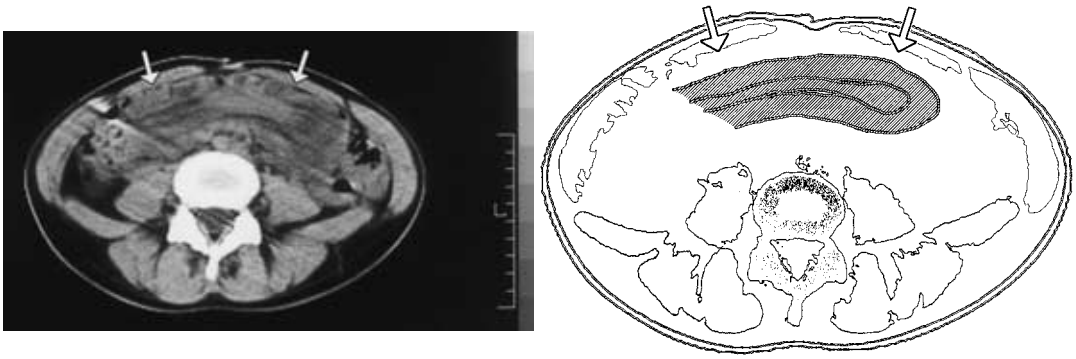

接する盲腸に内腔に突出する形の弾性硬，5cm大の表面平滑の腫瘤を触知した．傍結腸リンパ節や中間リンパ節の腫大を認めなかったため腫瘤から約5cmずつ離れて回盲部切除術を施行した．切除した腸管を開くと，腫瘤は粘膜下にあり，その大きさは5.0×4.0×4.0cmであった(**Fig. 4** 矢印)．粘膜面は均一で，凹凸なく，潰瘍形成（Delle）もみられなかった．その割面(**Fig. 5** 矢印)では，粘膜下から漿膜下に到る境界不明瞭，白色調の腫瘤を認めた．腫瘤は実質状で水分含有量が多いように見受けられた．先に述べたごとくにリンパ節腫大がなかったことと潰瘍形成（Delle）のない粘膜下腫瘍であったことから，腸の追加切除は不要と考え，回腸・上行結腸を側々に吻合して手術を終えた．

病理組織学的所見：**Fig. 6** は切除標本の弱拡大像である．粘膜筋板から漿膜下に，子宮内膜型の腺と間質が，大小の島状に散在していた．多数ある子宮内膜腺の一部を強拡大でみたものが **Fig. 7** である．子宮内膜に特徴的な腺(腺上皮が円柱状，核は卵円形，クロマチンは少量～中等量，核小体は1ヶ前後，細胞質がやや暗調で一部淡明）と間質（星状ないし短紡錘の細胞より成り，核は卵円形，泡状で細胞質はエオジンに淡染性)を認めた．

以上より，盲腸子宮内膜症による腸重積と結論された．術後経過は良好で術後第9病日退院した．なお，術前にるいそうを認めたが，術後3か月の時点で，体重が4.5kg増加し41kgとなった．

**Fig. 4**　The macroscopic figure of the resected tumor (arrows).

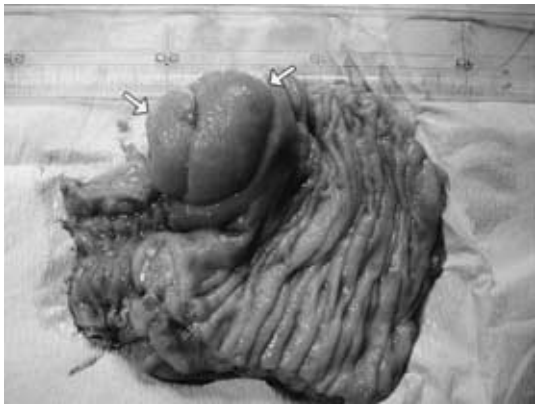

**Fig. 5**　Cross section of the submucosal tumor (arrows).

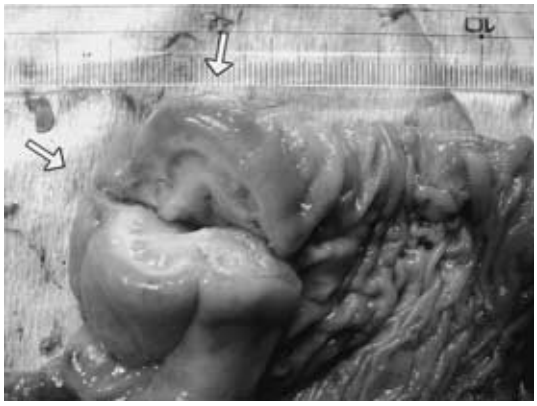

**Fig. 6**　Microscopic finding of the endometriosis locating between the muscular layers (low power view).

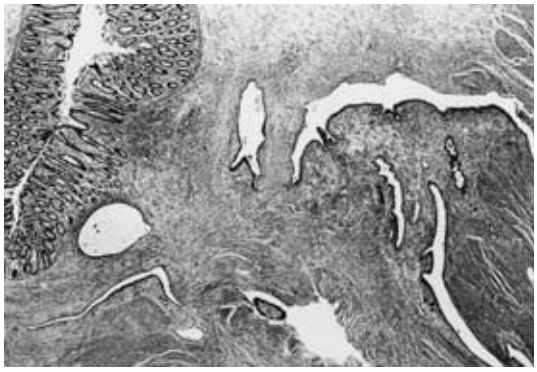

**Fig. 7**　Microscopic finding of the endometriosis at high power view.

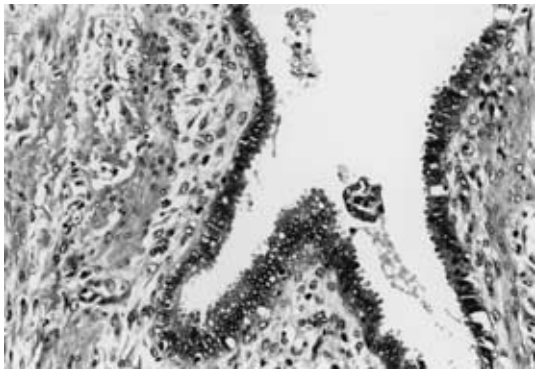

## 考　察

腸管子宮内膜症は,全子宮内膜症の10%前後である[4)5)]．好発年齢は30～50歳[6)7)]で,症状は腹痛が最も多く，次いで血便，便秘であり，今回の症例も血便を除いてそうした特徴に合致する[6)]．本症例は月経との関連はなかったが，一般的には約半数が月経時または月経直前に症状の発現が繰り返して，認められる[4)6)8)]．発生部位に関しては，ほとんどが直腸，S状結腸に発生する[5)～7)9)]．その理由として，子宮内膜組織が月経時に卵管を経由して子宮近接部の骨盤内や腹膜に流出しそこで生着して増殖する（逆行性子宮播種説）と推測されるからである．しかし，我々の症例もそうであったようにこの説で腸管子宮内膜症の発生機序をすべて説明はできない[5)]．子宮内膜症が盲腸に単発発生した報告例はまれで，本邦では1987から2003年まで医学中央雑誌で検索した限り12例であった．うち本例のように腸重積を合併した症例は1例であった[6)]．また,海外では,Pub Medで検索した限りでは，盲腸単発例は15例で，腸重積で発見された症例は4例であった．

腸管子宮内膜症の診断に関しては本疾患に特異的な検査法がないため注腸[6)]や内視鏡[8)]を用いても術前診断は困難である．森下ら[5)]によれば，粘膜下腫瘍の形態をとりやすい腸管子宮内膜症は，術前の内視鏡下の組織診ができたとしてもその診断率は6%以下と低い[5)]．ただし，本例のように腫瘍

マーカーCA125が上昇することは特徴で，牛尾[9]によるとほとんどの症例で軽度の上昇をみとめる．本症例は，術前の超音波検査で腸重積に特異的なmultiple concentric ring signとhay-fork signを認めた．これらのサインは診断に有用であるが，腸重積例で，両方のサインを認めた症例はそれ程，多くない[1]．

治療に関しては，腸管子宮内膜症と診断された場合，腸重積がなければホルモン療法を試みるべきである[6]．しかし，前述したように術前の診断率は極めて低いため，確定診断を開腹に頼らざるをえないことがほとんどである[4)5)8)]．松隈ら[4]によると腸管子宮内膜症のほとんどの症例は，外科的に切除されている．腸重積をきたした腸管子宮内膜症の本例以外の症例もすべて外科的に切除されていた[5)10)～13)]．

なお，本例は第789回外科集談会（平成15年6月14日：東京）で発表した．

## 文　献


1）増田英樹：腸重積．消外　**23**：1919―1924, 2000
2）永井一毅：超音波検査による腸重積を契機に診断し得た回盲部悪性リンパ腫の1例．日消病会誌　**90**：1595―1601, 1993
3）Alessi V：The Hay-Fork Sign in the Ultrasonographic diagnosis of intussusception. Gastrointest Radiol **10**：177―179, 1985
4）松隈則人，松尾義人，鶴田　修ほか：腸管65子宮内膜症の2例―本邦報告例78例の検討を含めて―．Gastroenterol Endosc **31**：1577―1583, 1989
5）森下　実，山田哲司，八木真悟ほか：腸重積をきたした盲腸子宮内膜症の1例．臨外　**56**：961―964, 2001
6）桐井広和，天野和雄，古瀬　章ほか：両側気胸を併発した腸管子宮内膜症の1例―腸管子宮内膜症本邦報告例90例の検討を含めて―．日消病会誌　**96**：38―44, 1999
7）篠原寿彦，水谷　央，下野　聡ほか：腸閉塞にて発症した回腸子宮内膜症の1例．日消外会誌　**34**：277―281, 2001
8）星野澄人，柿沼知義，浅見健太郎ほか：盲腸に発生した腸管子宮内膜症の1例．胃と腸　**33**：1381―1384, 1988
9）牛尾恭輔：腸管子宮内膜症の診断．胃と腸　**33**：1397―1399, 1988
10）Nikapota VLB：Endometriosis of cecum causing intussusception. Br J Radiol **53**：599―602, 1980
11）Swann M：An endometrioma of the cecum causing an intussusception. Br J Surg **50**：199―202, 1962
12）Hancock DM：Intestinal endometriosis；with special reference to involvement of the cecum and theoccurrence of intussusception. Br J Surg **42**：608―611, 1955
13）Warmoes F：Case of chronic ceco-colic invagination by an endometrioma of the cecum. Acta Gastroenterol Belg **14**：572―575, 1951


## A Case Report of Cecal Endometriosis Causing Intussusception


Kei Kanoh, Minoru Sukigara and Shohjiroh Takayama*
Shalom Sukigara Clinic, Fuji Biomedix*



We report a rare case of intestinal endometriosis causing intussusception. A 43-year-old woman reporting abdominal pain and intermittent diarrhea on July 22, 2002 was found in ultrasonography and computed tomography to have intestinal intussusception. Because of the mildness of symptoms, she wished to avoid surgery but increasing pain and loss of appetite led her to consent eventually to surgical intervention 9 days after the first consultation. A submucosal tumor in the cecum had advanced into the ascending colon, causing the intussusception, which was released bimanually, followed by ileocecal resection to remove the tumor. The histological diagnosis was ectopic endometriosis.



**Key words**：intussusception, endometriosis of the cecum

**〔Jpn J Gastroenterol Surg 37：1910―1913, 2004〕**



**Reprint requests**：Kei Kanoh　Shalom Sukigara Clinic
1496 Matuyama, Higashimatuyama, 355-0005 JAPAN



**Accepted**：July 28, 2004


©2004 The Japanese Society of Gastroenterological Surgery　Journal Web Site：http://www.jsgs.or.jp/journal/