日消外会誌　37（12）：1914～1919，2004年

症例報告

下腹部外傷，骨盤骨折による壊死型虚血性腸炎，colon cast 排泄の１救命例

横浜市立大学附属市民総合医療センター高度救命救急センター
森脇　義弘　　金谷　剛志　　小菅　宇之
山本　俊郎　　杉山　　貢

重症骨盤骨折に合併した下腹部骨盤内血行障害に基づく直腸Ｓ状結腸壊死型虚血性腸炎で colon cast を排泄した１例を経験した．66 歳の男性で，重量約２トンのショベルカーに腰背部から轢かれて受傷．受傷直後は，直腸損傷を疑わせる所見はなかったが，第 25 病日肛門から 160cm の管腔状壊死腸組織（colon cast）を排泄．第 30 病日内視鏡検査で直腸Ｓ状結腸壊死穿孔と診断し緊急手術とした．限局した小骨盤腔膿瘍を認め，横行結腸に双孔式人工肛門を造設した．骨盤外傷患者は，整形外科や救急・集中治療領域の診療科の管理下に置かれることが多く，心臓血管外科の管理下にある腹部大動脈領域手術後患者と同様，血行障害に基づく左側結腸・直腸の合併症が発生した場合，消化器系医師に特殊病態下での消化器関連合併症という専門知識が要求される．まれな病態ではあるが消化器系医師の専門知識として念頭に置かなくてはならないと思われた．

はじめに

虚血性腸炎は，一般的な疾患となったが，下腸間膜動脈の血行障害や腸管自体の血流量低下，腸管内圧上昇，腸管内細菌叢の変化などに起因する内因性のもの[1]と，腹部大動脈手術後や下腹部骨盤部外傷，放射線照射などに起因する外因性のもの[2)～7)]がある．内因性虚血性腸炎は診療の最初から消化器系診療科が担当するが，外因性のものでは，他科で診療中発症し消化器系医師にコンサルトされ，主科とのチーム診療を行うことになる．骨盤部外傷に基づく虚血性腸炎・腸管壊死は，受傷時の外力による直腸・Ｓ状結腸の直接損傷よりも，受傷時の内腸骨・下腸間膜動脈領域の血管損傷による間接損傷が重要な因子と考えられている．内因性の虚血性腸炎は，一過型，狭窄型，壊死型に分類されている[8)～10)]．大動脈手術後や外傷に起因する外因性のものでは，重篤な血流障害による壊死型虚血性腸炎，特に直腸・Ｓ状結腸壊死を生じやすい[3)6)]．まれに，壊死腸管が内腔へ脱落し経肛門的に排泄されることもあり，colon cast として知られており[7)11)12)]，消化器系医師の専門知識の一つとして念頭に置かれなければならない病態である．最近，骨盤外傷に直腸Ｓ状結腸壊死型虚血性腸炎を合併し colon cast を排泄した症例を経験したので報告する．

症　　例

患者：66 歳，男性

受診理由：作業事故による下腹部狭圧

既往歴：胃潰瘍，高血圧

現病歴：2002 年９月工事現場で小型キャタピラショベルカー（タイヤユンボ，重量約２トン）に腰背部を轢かれて受傷．救急車現場到着時には血圧 103/70mmHg，脈拍 82/分と安定していたため近医に搬送された．血液検査，Ｘ線検査，腹部 CT を行っている間に，収縮期血圧 66mmHg，脈拍 90/分とショック状態となったため，当センターへ転院搬送依頼となった．当センター到着までに行

＜2004 年５月 25 日受理＞別刷請求先：森脇　義弘
〒232-0024　横浜市南区浦舟町４―57　横浜市立大学附属市民総合医療センター高度救命救急センター

Table 1 Laboratory data on admission

	Admission	Preope.		Admission	Preope
WBC（/mm³）	19,310	7,530	AST（IU/*l*）	37	37
Hgb（g/dl）	12.0	8.0	ALT（IU/*l*）	27	62
Hct（%）	36.9	25.7	LDH（IU/*l*）	295	237
Plt（/mm³）	18.7	38.7	ALP（IU/*l*）	309	530
TP（g/dl）	6.3	5.1	T. Bil（mg/dl）	0.4	2.8
Alb（g/dl）	4.0	2.0	D. Bil（mg/dl）	0.0	1.9
BUN（mg/dl）	18	11	Arterial Blood Gas		
Cr（mg/dl）	1.12	0.31	pH	7.365	7.512
CRP（mg/dl）	0.1	11.8	BE（mEq/*l*）	− 4.9	＋1.6

Fig. 1 Plane abdominal-pelvic x-ray finding（left）showing distended sigmoid colon and angiographic findings（right）showing stenosis on the bifurcation of right iliac artery and occlusion of the anterior branch of the right internal iliac artery.

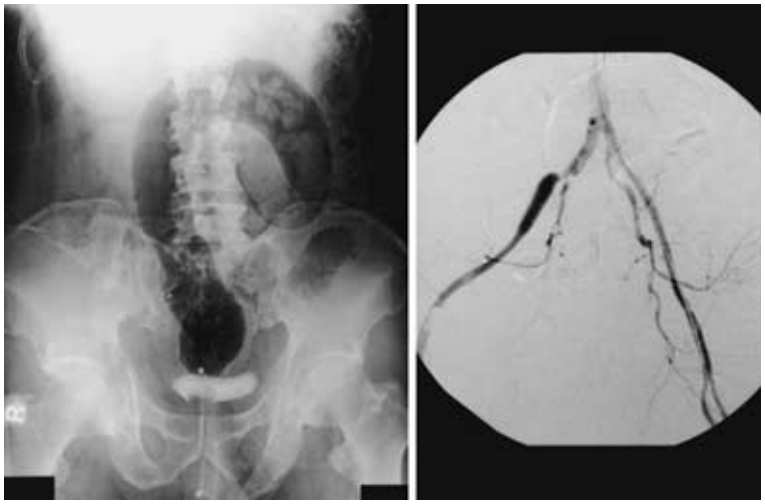

Fig. 2 Clinical course of case.

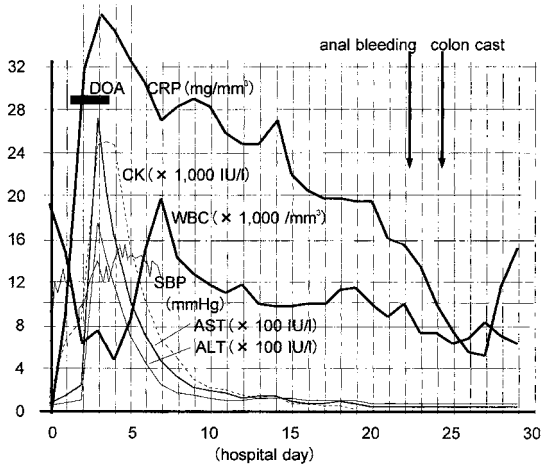

われた輸液はリンゲル液 300ml，スターチ液 100 ml であった．

入院時現症と検査所見：受傷後約 1 時間 45 分で当センターへ搬入された． 血圧 100/50mmHg，脈拍数 120/分，呼吸数 30/分，意識清明，血液検査では白血球数，creatinin kinase（以下，CK）の上昇と動脈血液ガス分析で軽度のアシドーシスを認めた（**Table 1**）．腹部単純 X 線では，不安定性骨盤骨折と直腸 S 状結腸の拡張，糞便貯留を認めた（**Fig. 1 左**）．両側浅大腿動脈を触知しなかったため血管造影を施行したところ，右内外腸骨動脈分岐部の狭窄と内腸骨動脈前枝の途絶を認め（**Fig. 1 右**），前枝に塞栓術を行った．

入院後経過：塞栓後もショックが遷延し，受傷

Fig. 3　Serial plane abdominal x-ray examinations showed distention and collapse of recto-sigmoid colon according to the volume of stool（from the upper left to the lower right；the 3rd, 8th, 12th, 15th, 24th, and 27th post-operative day）.

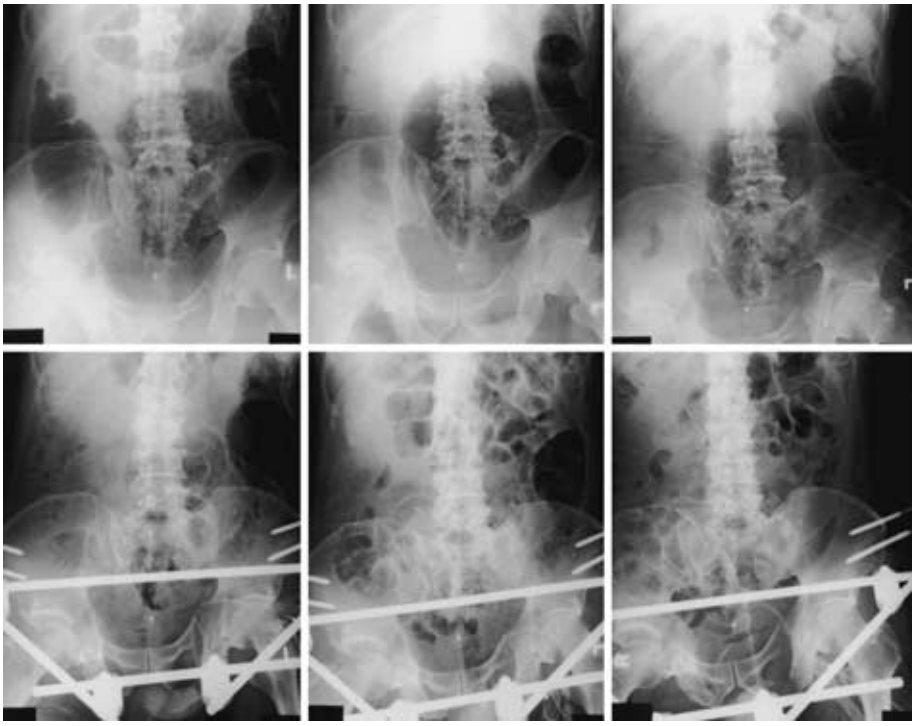

第 3 病日には気管挿管陽圧換気となり，AST 2,720IU/*l*，ALT 1,721IU/*l*，CK 25,628IU/*l* と急上昇した（**Fig. 2**）．第 3 病日以降排便を認めたが血液混入はなかった．第 11 病日から排便量が急増，単純 X 線上の直腸 S 状結腸ガスは減少し，下行結腸下部は狭窄像を呈した（**Fig. 3**）．第 22 病日に便に血液の混入を認め，第 24 病日に肛門から 160cm の壊死腸組織と考えられる管腔状壊死物質（colon cast）を排出した（**Fig. 4**）．組織学的には ghost 化した粘膜, 粘膜下組織, 一部筋層が認められた．経過中，高度の炎症反応が持続し胃管排液も 500～800ml/日と大量で，経口摂取や経腸栄養は開始できず人工呼吸も続いていた．罹患腸管の範囲と人工肛門部位を決定するため下部消化管内視鏡（以下，CF）を施行した．脆弱化した腸管の穿孔の危険性を考え，緊急手術を前提に施行した（第 30 病日）．直腸 S 状結腸移行部を中心に全周性粘膜欠損，　穿孔と膿瘍形成を認め（**Fig. 5a**），下行結腸中央部から口側は正常であった．同日，直腸 S 状結腸壊死穿孔の診断で，ドレナージ，人工肛門造設を目的に緊急手術を行った．

手術所見：小骨盤腔から腹腔内腹側に被覆された膿瘍を形成していたが，膿瘍外の小腸は炎症所見もなく肉眼的にほぼ正常で，膿瘍は完全に限局していた．膿瘍壁左側は強固な癒着で剥離不能，左側結腸は判定不能であった．横行結腸に双孔式人工肛門を造設，小骨盤腔，ダグラス窩の方向へドレーンを留置した．

術後経過：術後ドレーンから小骨盤腔内の洗浄を繰り返し，第 42 病日から経腸栄養を開始，このころから，全身炎症反応が鎮静化，栄養状態も改善した. 第 72 病日の造影検査ではドレーン先端は直腸内にあることが確認され脾彎曲以下の下行結腸は造影されなかった. 第 77 病日の CF でも下部直腸は正常粘膜で覆われていたが，上部直腸で全周性の潰瘍と著しい狭窄を認め内視鏡挿入は不可

Fig. 4 Colon cast, goast of necrotic colon, excreted from anus（left upper）, tube-like structure（left lower）and whole specimen（right）.

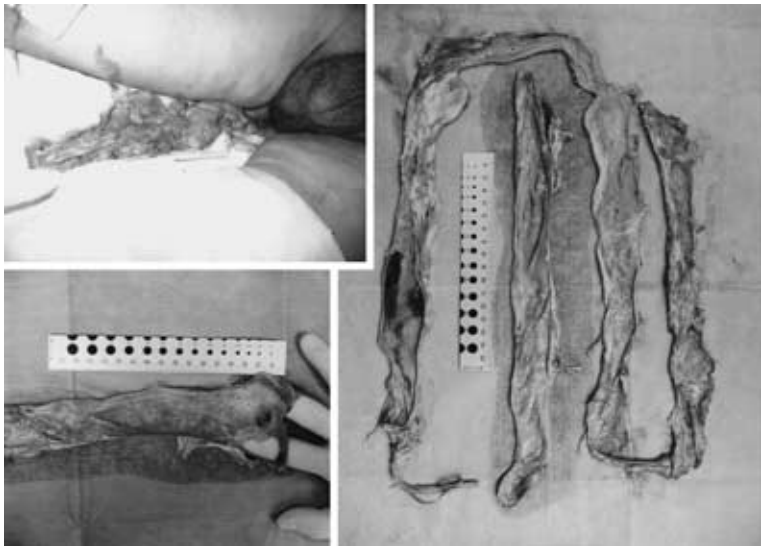

Fig. 5 Colonoscopic finding of the sigmoid colon；(a）after excreating of colon cast on the 30th hospital day and（b）on the 77th hospital day

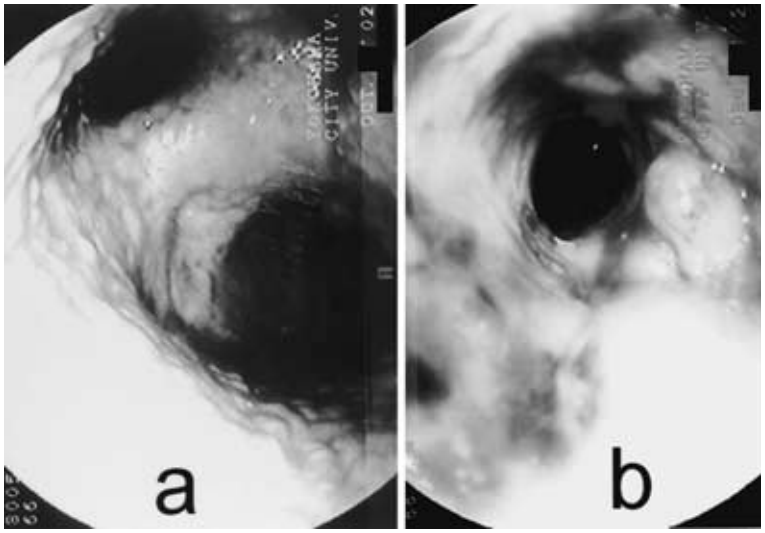

能な状態で，S 状結腸・下行結腸の情報は得られなかった（**Fig. 5b**）．第 86 病日人工呼吸器から離脱. 第 97 病日急性胆嚢炎で経皮経肝胆嚢ドレナージを施行後，第 108 病日に集中治療室から退室，受傷第 135 病日紹介元病院へ転院となった.

考　察

壊死型虚血性腸炎での壊死腸管の経肛門的排泄は，colon cast として報告されている[7)11)12)]．荒木ら[7)]によれば，2003 年まで 15 例の報告があり，11 例は大血管血行再建手術後 2〜4 週間での発症, 血行再建後以外では直腸癌術後，重症急性膵炎や動

脈硬化などを基礎に持つ症例であったという．救命しえた 11 例で 7 例に緊急手術が行われ，3 例には当初保存的治療が行われたが狭窄や膿瘍形成で手術が行われたとして，colon cast 排泄例では常に手術を念頭に置くべきとしている．しかし，手術時期について言及した報告はない．下部消化管造影検査で用いた水溶性造影剤が汎発性腹膜炎・ショックの誘因となったと思われる死亡例も報告されている．本症例では，colon cast を排泄し粘膜が脱落した後の罹患腸管の観察には，検査後の緊急手術を前提に内視鏡を用いた．

本症例は下腹部骨盤外傷に引き続く直腸・S 状結腸の壊死型虚血性腸炎で colon cast を排泄したものである．重症骨盤骨折の合併症として，直腸膀胱など骨盤内臓器損傷や神経血管損傷，下部尿路損傷などが知られている．直腸損傷は，直接外力による直接損傷だけでなく，支配動脈である下腸間膜動脈や内腸骨動脈領域の血管損傷に基づく血行障害でも生じる．また，本邦では骨盤骨折の治療として一般的に行われている両側内腸骨動脈の経カテーテル的動脈塞栓術も内腸骨動脈血流低下から直腸虚血を助長する可能性がある．本症例の受傷直後は，気管挿管下で人工呼吸を行っており，外傷による全身性炎症反応（systemic inflammatory responce syndrome；以下，SIRS）が基礎にあったが，肛門出血や肛門周囲膿瘍など直腸の直接損傷の徴候はなかった．経過中 SIRS 状態が遷延したが，経過観察のため撮影された腹部骨盤 CT でも直腸周囲に炎症所見は認められず，腹部単純 X 線でも直腸の拡張不良など虚血を思わせる所見もなく，colon cast を排泄するまで壊死型虚血性腸炎は認識されなかった．臨床経過を振り返ると，第 11 病日の排便急増の時点で直腸虚血性腸炎が発症，第 22 病日の血便の時点で悪化していたと思われる．

直腸は，元来，下腸間膜動脈系，内外腸骨動脈系など複数系列の血行支配を受けているため虚血には抵抗性の臓器である[6)13)14)]．直腸の虚血は，主に，腹部以下の大動脈関連の手術の合併症として報告されてきた[4)5)7)]．重症の動脈硬化や骨盤腔内の放射線照射の既往も危険因子とされている[2)5)]．外傷に関連した症例としては，重症骨盤骨折での中下直腸動脈の血行障害，受傷初期の遷延する低血圧と高容量の血管収縮薬使用，合併した S 状結腸穿孔に対する手術での上直腸動脈の血行障害などが直腸領域の虚血壊死の危険因子として報告されている[2)3)6)]．

本症例では，前述のように，骨盤骨折時の直接外力による直接損傷は考えにくい．ショベルカーに轢かれたという外力を考慮すると，受傷時の骨盤腔内の血管損傷，特に，上直腸動脈や両側内腸骨動脈の損傷による灌流領域の血行障害，遷延するショックと血管収縮薬の大量使用により，直腸虚血から粘膜の完全壊死，S 状結腸の虚血から全層性壊死に至ったと考えられる．S 状結腸も重篤な虚血となった点から考えると，S 状結腸動脈を含めた下腸間膜動脈自体の損傷，血行障害もあったものと思われる．

下腹部外傷・重症骨盤骨折症例の初期治療では，整形外科や救急・集中治療部門が主治医となり，消化器内科・外科・内視鏡医など消化器系医師が直腸の直接損傷に関してコンサルトを受けることが多い．この場合の診療過程と予想される病態は一般的知識の範囲内である．しかし，受傷後長時間経過してからの大量下血や colon cast の排出に関してのコンサルトを受けると，重症骨盤骨折という特殊病態下での特殊な消化管病変の知識も必要となる．当センターでは，救命センター内専属医は各専門科医の集団であるため，センター内部で問題解決が図られるが，重症骨盤骨折患者が救急・集中治療のみを専門とする診療チームの管理下や整形外科単科の管理下に置かれる施設など，高度に専門分化した診療体制下では，骨盤骨折に合併する直腸病変の診療は消化器系医師の分担となるのが自然でもある．消化器外科医は，消化器系専門医として，このような特殊病態下での病態に対しても知識を持つべきと思われたので報告した．

文　献

1）稲次直樹：虚血性大腸炎についての実験的研究．日本大腸肛門病会誌　**40**：229―238, 1987
2）Tompkins RG, McCabe CJ, Burke JF et al：Rec-

tal necrosis after pelvic crush injury. J Trauma **28**：697—699, 1988
3) Norotsky MC, Shackford SR：Rectosigmoid ischemia following blunt trauma in a patient treated with radiation therapy：case report. J Traume **33**：931—932, 1992
4) Mackay C, Murphy P, Rosenberg IL et al：Case report：rectal infarction after abdominal aortic surgery. Br J Radiol **67**：497—498, 1994
5) Israeli D, Dardik H, Wolodiger F et al：Pelvic radiation therapy as a risk factor for ischemioc colitis complicating abdominal aortic reconstruction. J Vasc Surg **23**：706—709, 1996
6) Hughes TM, Perez JV：A case of rectal infarction after sigmoid colectomy for traumatic perforation in a patient with a major pelvic fracture. J Traume **40**：302—303, 1996
7) 荒木利卓，上原正義，多田修治ほか：急性大動脈解離発症後の壊死型虚血性腸炎を合併した1例. 日消病会誌 **100**：691—696, 2003
8) Boley SJ, Schwartz S, Lash J et al：Reversible vascular occlusion of the colon. Surg Gynecol Obstet **116**：53—60, 1963
9) Marston A：Ischemic colitis. Edited by Marston A. Intestinal ischemia. 1st ed. Edward Arnold, London, 1977, p143—175
10) Marston A, Pheils MT, Thomas ML et al：Ischemic colitis. Gut **7**：1—15, 1966
11) Speakman MJ, Turnbull AR：Passage of a colon ‘cast’following resection of an abdominal aortic aneurysma. Br J Surg **71**：935, 1984
12) Gregory PJ, Barrett G：Spontaneous passage of a colon ’cast ’in a patient with ischemic colitis. Br J Surg **74**：436, 1987
13) Bennett IC, Downes MO, Collins RE：Distsal bowel infarction following angioplasty of the internal iliac artery. Br J Radiol **62**：489—490, 1989
14) Sadahiro S, Ishida H, Suzuki T et al：Vesicular blood flow after ligation of the internal iliac arteries in low anterior resection or abdominoperineal resection. Dis Colon Rectum **42**：1475—1479, 1999

A Case of Necrotizing Ischemic Colitis with Colon Cast due to Lower Abdominal Trauma with Pelvic Fracture

Yoshihiro Moriwaki, Koji Kanaya, Takayuki Kosuge, Toshiro Yamamoto and Mitsugi Sugiyama
Critical Care and Emergency Center, Yokohama City University Medical Center

We report a case of necrotizing ischemic colitis of the rectum with colon cast due to traumatic hypoperfusion of the pelvis. A 66-year-old man, who run was over by a truck and admitted, showed no sign of rectal or intestinal injury immediately after the accident, but we found spontaneous passage of a 160 cm colon cast on hospital day 25. Colonofiberscopy showed necrosis and perforation of the rectosigmoid colon, necessitating emergency operation on hospital day 30. Pelvic abscess was completely demarcated. The patient underwent transverse loop colostomy. Patients with severe pelvic fracture are usually treated at the department of orthopedics or intensive care. If such patients showed ischemic complications of the left side colon, the gastroenterologist, gastroenterological endoscopist, and gastroenterological surgeon must be specifically knowledgeable about gastrointestinal complications under unusual conditions, such as pelvic traumatic injury. As gastroenterology specialists we must recognize such special pathophysiology as a matter of course.

Key words：necrotizing ischemic colitis, colon cast, severe pelvic fracture

〔Jpn J Gastroenterol Surg 37：1914—1919, 2004〕

Reprint requests：Yoshihiro Moriwaki Critical Care and Emergency Center, Yokohama City University Medical Center
4-57 Urafune-cho, Minami-ku, Yokohama, 232-0024 JAPAN

Accepted：May 25, 2004

©2004 The Japanese Society of Gastroenterological Surgery Journal Web Site：http://www.jsgs.or.jp/journal/