日消外会誌　37（12）：1920～1923，2004年

症例報告

穿孔性腹膜炎で発症し肝転移を伴った原発性虫垂腺癌の１例

国立東静病院外科
澤田　　傑　　尾関　　豊

症例は68歳の男性で，急性虫垂炎の穿孔性腹膜炎と診断，緊急開腹し虫垂切除およびドレナージ術を施行した．術後病理組織検査で虫垂原発の中分化型腺癌を認め，腹部CTでは肝右葉に計4個の肝転移を認めた．初回手術3か月後，結腸右半切除術，肝右葉切除術を施行した．病理組織検査では盲腸腫瘍は漿膜側から粘膜面に達する中分化型腺癌で脈管侵襲，リンパ節転移を認めた．肝腫瘍はすべて中分化型腺癌で肝転移と診断した．術後経過は良好で第28病日に退院した．術後に化学療法を施行したが，初回手術から12か月後に残肝，肺，腹膜胸膜に転移再発をきたし，15か月後脳転移，20か月目に死亡した．虫垂癌肝転移例は予後不良であるが，他臓器の遠隔転移や腹膜播種などがなければ肝切除を行うことで少なからず予後の改善が期待できると思われた．

はじめに

原発性虫垂腺癌は，まれな疾患で術前診断は困難なことが多い．また虫垂の穿孔性腹膜炎で発症している場合には腹膜播種による根治性の低下が危ぐされる．また，原発性虫垂腺癌の肝転移に対する切除報告例は極めてまれである．穿孔性腹膜炎で発症し肝転移を伴っていたため，2期的に肝切除術を施行した原発性虫垂腺癌の1例を経験したので報告する．

症　　例

患者：68歳，男性

主訴：腹痛と発熱

既往歴：高血圧症

現病歴：2000年12月2日朝から右下腹部痛を自覚した．腹部全体へ痛みが増強し，発熱をきたしたため翌3日近医を受診した．急性虫垂炎による穿孔性腹膜炎と診断され，手術目的に当科へ入院した．

現症：体格栄養中等度，腹部全体が板状硬で右下腹部に筋性防御を認めた．

入院時血液生化学検査所見：白血球数2,900/mm^{3}と低下，CRP 24.3mg/dlと上昇を認めた．その他特記すべき異常データは認めなかった．

＜2004年6月30日受理＞別刷請求先：澤田　　傑
〒225-0025　横浜市青葉区鉄町2201　横浜総合病院外科

腹部単純X線所見：腸管ガス像の増加と腹腔内遊離ガス像を認めた．

他院で施行された下腹部単純CT所見：腫大した虫垂と，回盲部およびダグラス窩に貯留する液体像を認めた．肝臓は描出されていなかった．

急性虫垂炎による穿孔性腹膜炎の診断で同日緊急手術を施行した．右下腹部に約10cmの傍腹直筋切開で開腹すると腹腔内には混濁した多量の汚染腹水を認め，虫垂は一部が壊死性変化をきたし穿孔していた（**Fig. 1**）．また虫垂末端部に膿瘍を形成していた．虫垂周囲に明らかなリンパ節腫大を認めず悪性を示唆する所見に乏しかったため虫垂切除および腹腔ドレナージ術を施行した．

術後，病理組織検査の結果，中分化型腺癌の存在が判明し，深達度は漿膜下層までと診断した（**Fig. 2**）．このため精密検査を施行した．

血液検査所見：腫瘍マーカーはCEA 7.73ng/ml，CA19-9 160.1U/mlと上昇していた．

腹部造影CT所見：肝S6，S7，S8に1～2cm大の計4個の低吸収域を認めた（**Fig. 3a，b**）．

下部消化管内視鏡検査所見：盲腸内腔からの虫垂切除断端の観察では癌の遺残を認めなかった．

以上から原発性虫垂腺癌の肝転移と診断した．速やかな2期的手術を考慮したが腹膜播種が否定しきれないこと，腹膜炎直後の体力の低下，手術困難が予想されたことからUFT-E600mg/日の経

Fig. 1 Intraoperative photograph.
An appendix（arrow）was perforated and became necrosis.

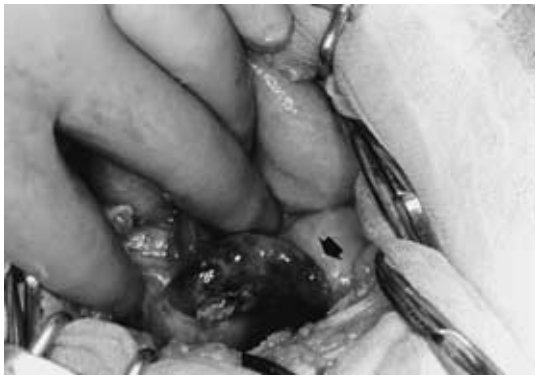

Fig. 2 Photomicrograph of resected appendix.（H.E. ×10）
Moderately differentiated adenocarcinoma was shown in the subserosa of resected appendix.

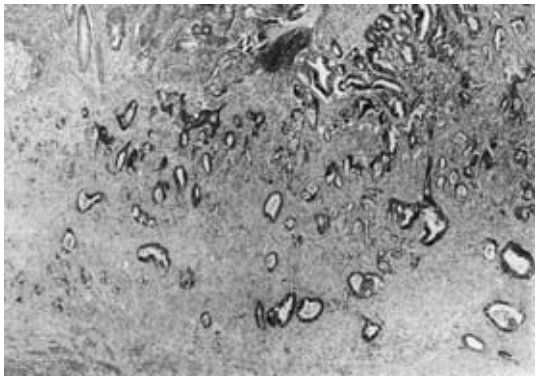

口投与による化学療法を行いながら3か月間の経過観察とした．3か月後に施行した腹部CTで明らかな腹膜播種の出現を認めず，また肝転移巣も切除可能と診断したため2001年4月6日,肝右葉切除術，結腸右半切除術を施行した．

切除標本肉眼所見：初回虫垂切除断端の盲腸に35mm大の結節性病変を認め，ホルマリン固定後の割面でも断端再発と思われた．またホルマリン固定後の肝割面ではS6，S7，S8に最大で38mm大の計7個の腫瘍を認めた（**Fig. 4a，b**）．

病理組織学的所見：盲腸腫瘍は漿膜側から粘膜面に達する中分化型腺癌で脈管侵襲，リンパ節転移を認めた．肝腫瘍はすべて中分化型腺癌で肝転移と診断した（**Fig. 5a，b**）．

Fig. 3 a, b；Enhanced computed tomography
Low density areas（arrows）were shown in the right lobe of the liver.

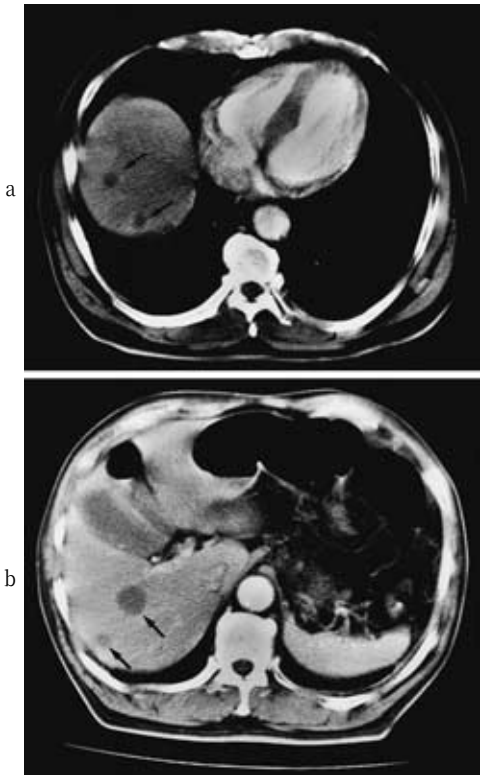

術後経過は良好で第28病日に退院した.術後にUFT-E600mg/日の経口投与を6か月間，5FU500mg＋CDDP10mgの点滴静注を6か月間化学療法を施行したが,初回手術から12か月後に残肝,肺,腹膜胸膜に転移再発をきたし，15か月後脳転移,20か月目に脳転移による意識障害と呼吸不全で死亡した．

考　察

原発性虫垂癌は1）カルチノイド型，2）嚢腫型，3）結腸型（腺癌）に分類される[1]．原発性虫垂癌の頻度は,川上ら[2]によると本邦では大腸癌手術症例の0.5～1.4%であり，虫垂切除例の0.02～0.84%と報告している．虫垂腺癌の本邦の症例数は森崎ら[3]によると1987年の段階で128例の報告があるとしている．

Fig. 4　Resected specimens
(a)；Remnant appendiceal carcinoma (arrow) resected by right hemicolectomy. (b)；Cut surfaces of resected liver.

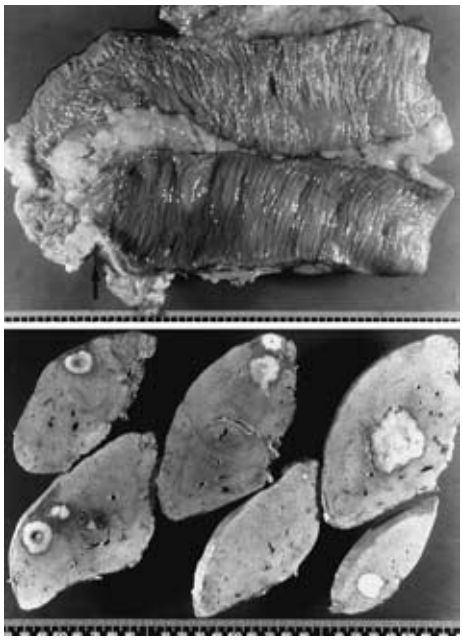

Fig. 5　Photomicrograph of resected specimens (H. E.×10)
(a)；Remnant appendiceal carcinoma was shown in the cecal wall. (b)；Liver tumors were consisted of moderately differentiated adenocarcinoma.

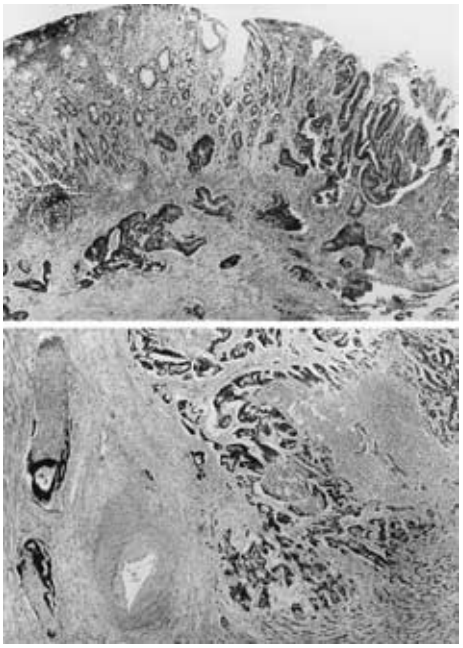

虫垂腺癌の発見契機として高田ら[4]は,腫瘤を触れずに急性虫垂炎様症状で発症するものについては緊急手術の対象となることが多く，一般的には腹部単純X線写真以外の画像診断は行わず開腹されているとしている．このため術中迅速組織診も実施しないことが多く，切除標本の病理組織検査で虫垂腺癌と診断される場合が多い[4]．本症例も穿孔性虫垂炎の術前診断で精査は行っておらず，術中も悪性の所見に乏しく虫垂切除術のみを行い，術後の病理組織検査で虫垂腺癌の診断に至った．

高田ら[4]は虫垂腺癌は大腸癌と同様の発育進展様式をとるので術後に虫垂癌と診断された場合，治療法も大腸癌と同様，進行癌には結腸右半切除が適応になるとしている．また Beman ら[5]は術後虫垂癌と診断された場合の再手術の時期は虫垂切除2週間後で，結腸右半切除術を行うのがよいとしている．しかし Beman らの報告は肝転移を伴わない症例や穿孔性腹膜炎を伴わない症例に対するものである．穿孔性虫垂癌は進行が早く，Gilhome ら[6]は穿孔性虫垂癌で虫垂切除後,再手術時には小腸，肝への多発転移を認め試験開腹で終わった症例を報告している．虫垂癌で肝転移を認め，肝切除を施行したという報告は，われわれの調べえた範囲では本症例以外に杉原ら[7]の1例のみであり，さらに穿孔性虫垂癌で肝転移を伴っている症例に対し肝切除を行った報告例は見当たらなかった．

本症例のように穿孔性虫垂癌で同時性肝転移を伴う症例の手術適応および再手術の時期について考察された文献はない．そこでまず，穿孔性虫垂癌肝転移症例の手術適応について考えてみたい．甲斐ら[8]の報告した肝転移の非切除例は術後6か月で死亡しているのに対し,本症例と杉原ら[7]の報告例は，それぞれ20か月と28か月と初回手術後1年以上の生存がえられている．また虫垂腺癌肝転移症例に対する化学療法等の治療成績に関する

明確なデータは存在しない．したがって大腸癌の肝転移と同様に他臓器の遠隔転移や腹膜播種などがなければ肝切除を行うことで少なからず予後の改善が期待できると思われた．

つぎに穿孔性虫垂癌肝転移症例の再手術の時期について考察する．虫垂腺癌の予後は不良であり，Aranha ら[9]は虫垂癌の再手術として結腸右半切除を施行しても5年生存率は14%としている．また Gilhome ら[6]は穿孔性虫垂癌で再手術を行った4例全例が12か月以内に死亡したと報告している．本症例のように穿孔性虫垂癌で腹膜炎の場合，術直後で全身状態が悪く回復に時間がかかり，なおかつ転移や播種の十分な精査を行う必要性から再手術までに，どうしても時間を要してしまう．われわれは杉原ら[10]が報告した大腸癌肝転移の2期的切除の時期に準じ3か月の経過観察を行った．その間に肝転移は4個から7個に増加し，虫垂切除断端の盲腸に遺残した腫瘍の増大を認めた．虫垂癌の予後が不良であることを考慮すると，肝転移や虫垂穿孔を認めた場合は初回手術後の全身状態が改善したら，できるだけ早い時期に再手術を行うのがよいと思われた．

文　献

1) Uihlein A, McDonald JR：Primary carcinoma of the appendix resembling carcinoma of the colon. Surg Gynecol Obstet **76**：711, 1943
2) 川上和彦，馬場正三，萩原裕之ほか：絨毛状発育を内視鏡的に認めた虫垂絨毛癌の1例．胃と腸 **25**：1227―1230, 1990
3) 森崎　隆，佐藤　裕，岸川秀樹ほか：原発性虫垂腺癌の1例．外科　**47**：750―753, 1990
4) 高田悦雄，信田重光：虫垂腺癌―V 虫垂―領域別症候群6　消化管症候群(下)．別冊日本臨床．日本臨床社，大阪，1992, p719―722
5) Berman A, James PMJ：Adenocarcinoma of the vermiform appendix. Am J Surg **199**：733, 1970
6) Gilhome RW, Johnston DH, Clark J et al：Primary adenocarcinoma of the vermiform appendix：report of a series of ten cases, and review of the literature. Br J Surg **71**：553―555, 1984
7) 杉原重哲，生田義明，小林広典ほか：検診で発見された虫垂切除断端癌の1例．臨外　**57**：1297―1299, 2002
8) 甲斐良樹，山下裕一，前川隆文ほか：虫垂炎症状で発症した原発性虫垂腺癌の2例．手術　**53**：133―136, 1999
9) Aranha GV, Reyes CV：Primary epithelial tumors of the appendix and reappraisal of the appendiceal‘ Mucocele ’. Dis Colon Rectum **22**：472―476, 1979
10) 杉原健一：大腸癌肝転移の外科治療．日消外会誌 **33**：128―133, 2000

A Case Report of Primary Adenocarcinoma of the Appendix with Perforation and Liver Metastasis

Suguru Sawada and Yutaka Ozeki
Department of Surgery, Tosei National Hospital

A 68-year-old man diagnosed with peritonitis due to perforated acute appendicitis underwent and appendectomy and drainage. The postoperative pathological diagnosis was primary moderately differentiated adenocarcinoma of the appendix. Abdominal CT showed 4 metastatic liver tumors in the right lobe. We followed the man up 3 month after appendectomy. Right hemicolectomy and right hepatic lobectomy were done. The pathological diagnosis was moderately differentiated metastatic adenocarcinoma of the liver and lymph nodes. The man was discharged on post 28 operative day, but died of the recurrence 20 months after the first operation. Primary adenocarcinoma of the appendix is rare, In addition to, as is hepatectomy for liver metastasis. Although the prognosis of primary appendiceal adenocarcinoma with liver metastasis is dismal, aggressive hepatectomy is indicated unless distant metastasis and peritoneal dissemination existed. Hepatectomy after the first operation should be done as soon as the patient ṡ general condition allows.

Key words：appendiceal adenocarcinoma, liver metastasis, hepatectomy

〔Jpn J Gastroenterol Surg 37：1920―1923, 2004〕

Reprint requests：Suguru Sawada　Department of Surgery, Yokohama General Hospital
2201 Kurogane-cho, Aoba-ku, Yokohama, 225-0025 JAPAN

Accepted：June 30, 2004

©2004 The Japanese Society of Gastroenterological Surgery　Journal Web Site：http://www.jsgs.or.jp/journal/