日消外会誌　37（12）：1930～1933，2004年

症例報告

子宮内避妊器具の長期装着から腹部放線菌症を発症しS状結腸瘻，膀胱瘻，腹壁膿瘍をきたした1例

常滑市民病院外科
岡田　禎人　　鈴木　勝一　　中山　　隆　　渡辺　　治

症例は54歳の女性で，下腹部痛を主訴に来院した．下腹部に腫瘤を認め皮膚が一部自壊し便汁が流出していた．また尿中にも便が混じっていた．腹部CTでは骨盤内の腫瘤と前腹壁に膿瘍腔を認めた．注腸ではS状結腸からガストログラフィンが腹腔内に流出していた．また膀胱鏡では膀胱内に便汁を認めた．患者は20年以上子宮内避妊具（intrauterine contraceptive device；以下，IUD）を装着していた．IUDを除去する際に行った子宮内スメアでは放線菌塊を認めたため，IUDの長期装着に伴い子宮骨盤放線菌症を来たし，これがS状結腸，膀胱，腹壁に進展し瘻孔を形成したものと診断した．絶食，抗生剤投与を行ったが改善が見られなかったため，手術により瘻孔の切除と膿瘍のドレナージを行った．術後経過は良好で，腹壁の膿瘍は消失した．術後7か月の現在再発を認めていない．

はじめに

腹部放線菌症は比較的まれであり，術前の画像診断からは癌との鑑別が難しく，手術では多臓器の合併切除になることがある．今回我々は，子宮内避妊具（intrauterine contraceptive device；以下，IUD）の長期装着に伴い発症した腹部放線菌症がS状結腸，膀胱に進展し瘻孔を形成し，前腹壁に膿瘍腔を形成した症例を術前に診断し，最小限の切除で治療することができたので報告する．

症　例

患者：54歳，女性

主訴：下腹部痛，下腹部腫瘤，腹壁瘻孔からの便汁の流出

現病歴：平成15年5月下旬より下腹部に小さな腫瘤ができたがそのまま放置していた．6月20日ごろより腫瘤が増大し，疼痛も出現してきた．6月23日より腫瘤の上の皮膚が自壊し便汁が流出するようになった．6月26日当院救急外来受診，入院となった．

＜2004年6月30日受理＞別刷請求先：岡田　禎人
〒479-8510　常滑市鯉江本町4―5　常滑市民病院

既往歴：13年前胃潰瘍にて胃切除．20年以上前にIUDを挿入しそのままであった．

家族歴：特記すべきことなし．

入院時現症：身長154cm，体重43kg，体温37.1℃，下腹部に腫瘤を認め，下腹部腫瘤上の皮膚は一部が自壊し便汁が流出していた．また尿にも便汁が混じっていた．

入院時検査所見：白血球22,500/μlと炎症反応を認めた．腫瘍マーカーはCEA値3.0ng/ml，CA19-9値17.8U/mlと正常範囲であった．

腹部CT所見：下腹部腹壁の膿瘍と思われる含気のある貯留を認めた．骨盤内に腫瘤を認めた（**Fig. 1**）．

注腸造影検査所見：ガストログラフィンがS状結腸から流出していた（**Fig. 2**）．

大腸内視鏡検査所見：下行結腸までの観察では大腸癌は認めなかった．また明らかな狭窄も認めなかった（**Fig. 3**）．

膀胱鏡検査所見：膀胱内に便汁を認めた．腫瘍はなく，膀胱頸部に便汁の流入部が確認できた．

諸検査に引き続いて婦人科でIUDを抜去した．その際行った子宮内膜スメアの病理学的検索で放

Fig. 1 Pelvic computed tomography showing a massive lesion in the pelvic space and abscess cavity in the abdominal wall.

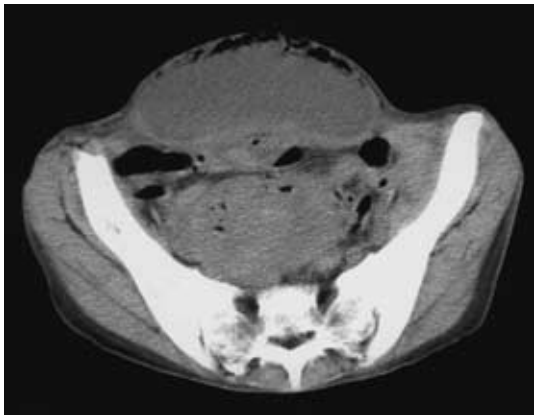

Fig. 2 Colonography showed the leakage of contrast medium for Sigmoid colon (arrow head). Apple core sign was not found.

Fig. 3 Colonoscopy showed no tumor in the rectum or colon. Slight redness was found in sigmoid colon but no apparent change was found.

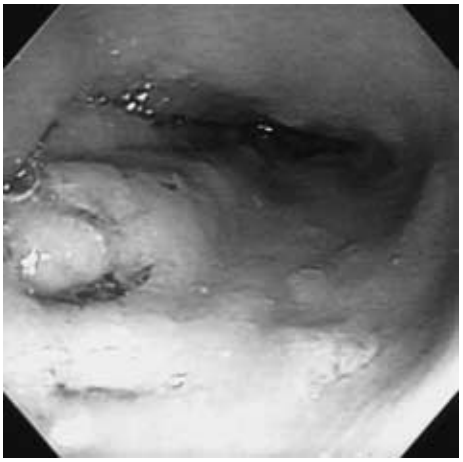

Fig. 4 Histopathologic examination revealed sulfur granules of actinomycosis in the submucosal layer of the uterus.

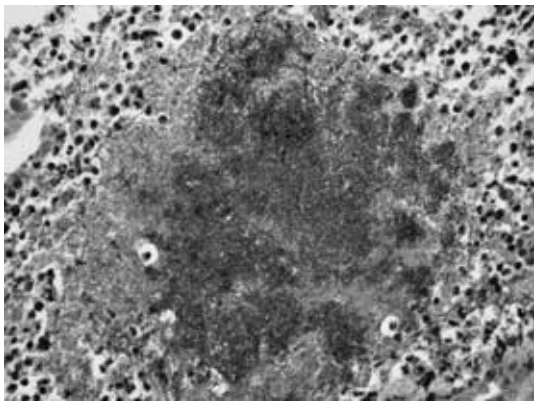

線菌塊（sulfur granule）が検出された（**Fig. 4**）．以上の所見からIUDの長期装着により腹部放線菌症をきたし，S状結腸と膀胱，腹壁皮膚に瘻孔を形成し，尿中に便汁が混じり，腹壁に膿瘍腔を形成したと診断した．以後絶食，中心静脈栄養，抗生剤（ABPC，CEZ）投与を行ったが保存的に治癒しないため，平成16年8月5日，手術を施行した．

手術所見：下腹部正中切開にて開腹した．腹壁より腹腔に瘻孔が続いており，S状結腸，子宮，付属器，膀胱は強固に癒着していた．S状結腸周囲の癒着を剥離すると間膜対側に瘻孔を認めた．腸管壁のデブリードメントを行い縫合閉鎖した．次に膀胱周囲を剥離したが瘻孔ははっきりしなかった．膀胱を切開し内腔から観察すると膀胱頸部に瘻孔を認めこれを縫合閉鎖した．膀胱のリークテストを施行しリークのないことを確かめ，ペンローズドレーンをダグラス窩，皮下に挿入し，手術を終了した．

術後8日間抗生剤(ABPC)を投与した．術後第38日目に退院となった．

考　察

放線菌症は微好気性菌ないし嫌気性菌であるActinomyces属（ほとんどがActinomyces israelii）による感染症で，化膿，瘻孔，瘢痕形成を特徴としている．好発部位は顔面・頸部，肺・胸部，腹部・骨盤であり頻度はそれぞれ40～60%，10～20%，20～30%程度である[1]．本菌は健康人の口腔に存在し，通常は無害であるが，感染や損傷がある場合に日和見感染的に病原性を発揮し，慢性の浸潤病巣を形成する．胸部，腹部への感染は口腔内に常在する菌が肺，腸管に侵入し病巣を形成するものと考えられているが，近年は衛生環境の改善や抗生剤の開発によりこのような内因性感染の報告は激減している[2]．かわって1967年以降IUDと腹部骨盤放線菌症との関連が多数報告され[3]，外陰部・膣からの上行性感染が注目されるようになった[1]．現在は成人女性の骨盤放線菌症では90%以上にIUDの使用歴が認められるといわれている[4]．

自験例はIUDの長期使用から腹部放線菌症を発症し，S状結腸，膀胱，前腹壁に瘻孔を形成した症例である．前腹壁の瘻孔から皮下に便汁がたまり下腹部の巨大な腫瘤となり，自壊した皮膚から便汁が流出していた．放線菌症の臨床経過は不定愁訴のみの初発期，炎症性肉芽腫を形成する腫瘤形成期，他臓器または腹壁と瘻孔を形成する瘻孔形成期に分類される[2]．自験例は腹部骨盤放線菌症の瘻孔形成期にあたると考えられた．近年の報告では腹部骨盤放線菌症は腫瘤形成期に診断され治療を受けているものが多く，自験例のごとく腹壁に膿瘍を形成した腹部骨盤放線菌症の報告はまれであり，検索しえた報告は本邦では自験例を含め4例[5)～7)]のみであった．

前述のごとく腹部骨盤放線菌症は腫瘤形成期に腹腔内の腫瘍として発見されるが，術前の画像診断では悪性腫瘍との鑑別は難しく，術後の病理検索で初めて放線菌症と診断されることがほとんどであり，川村ら[2]は手術を受けた腹部放線菌症121例のうち，術前に病理学的に放線菌症と診断されたものは2例のみであったと報告している．術前に悪性腫瘍との鑑別がつかない場合，手術は病巣と周辺臓器の合併切除という広範囲な切除になるが[8)9)]，術前に放線菌症と診断できた場合は切除を最低限にとどめることができ，症例によっては化学療法のみで完治できる場合もある[10]．IUD長期使用の症例では放線菌症を念頭にいれて診断治療計画をたてることが重要である．自験例ではIUDの長期使用というエピソードがあり，IUD除去時の子宮内膜のスメアから放線菌を認め，術前に放線菌症と診断することができた．

IUDの長期装着により発症した腹部骨盤放線菌症の治療にあたっては，IUDの除去が第一である．IUDの除去が遅れたため術後に骨盤の膿瘍の再燃を起こした症例報告もある[11]．術前の問診を十分に行い，IUDの使用の有無を聴取しておくことが重要である．次に抗生剤の投与であるが，報告ではペニシリン投与など，化学療法のみで治癒した報告もある[4)10)12)13)]一方，自験例のごとく放線菌症と診断し化学療法を行ったが無効であり，最終的には外科的切除を行った症例もある[14]．化学療法が無効である理由は病巣に血流が乏しいため薬剤の移行が不十分であるためと考えられている．化学療法に抵抗性の場合は外科的切除により，瘢痕，壊死物質を除去することが必要である．

自験例の治療方針として，人工肛門を造設し放線菌症は化学療法により保存的に治療する方法も検討したが，絶食中に行った化学療法の効果が不良であったことと，放線菌症に対する化学療法は前述の理由により必ずしも効果的でないことから，瘻孔の外科的切除を行うこととした．自験例では術前に放線菌症の診断がついており癌は除外されていたため瘻孔と付属器の切除のみを行い膀胱，S状結腸は温存することができた．

文　献

1）宮川国久，二村　聡，林　成峰ほか：子宮放線菌症．胃と腸　**38**：639―645, 2003
2）川村弘之，片岡　誠，桑原義之ほか：多臓器切除を要した腹部放線菌の1例．日消外会誌　**26**：1100―1104, 1993
3）Gupta PK, Hollander DH, Frost JK：Actinomyces in cervicovaginal smears：An association

with IUD usage. Acta Cytol **20**：295—297, 1976
4）藤原道久：PID と放線菌感染症．産婦の実際 **49**：585—595, 2000
5）平嶋勇希，古田一裕，柏木　宏ほか：腹壁膿瘍で発症したS状結腸放線菌症．日臨外会誌 **62**：592, 2001
6）中村敏光，島田　清，鏡　輝雄ほか：腹壁膿瘍を併発した actinomycosis による子宮付属器膿瘍の1症例．産婦の実際 **48**：2007—2010, 1999
7）寺田幸弘，千葉由美代，堤　誠司ほか：Actinomycosis による広範な骨盤腔内，腹壁膿瘍の1例．日産婦会誌 **48**：904—906, 1996
8）岸紀代三，手島伸一，松野吉宏ほか：婦人科領域の放線菌症2例．臨病理 **37**：441—444, 1989
9）上遠野由紀，宮田完志，竹内英司ほか：びまん性にS状結腸狭窄を来した子宮放線菌症の1例．胃と腸 **33**：1173—1177, 1998
10）徳嶺章夫，仲間　司，仲宗根由幸ほか：大腸狭窄をきたした Actinomycosis の2例．日消外会誌 **31**：643, 1998
11）中尾　武，稲次直樹，吉川周作ほか：子宮内避妊リングによる骨盤感染症により直腸S状結腸狭窄をきたした1例．日臨外会誌 **62**：744—747, 2001
12）小野田健一，坂本美千代，新津頼一ほか：化学療法により完治した骨盤放線菌症の1例．外科 **55**：1020—1022, 1993
13）多田素久，田口忠男，野瀬晴彦ほか：子宮内避妊具と注腸所見より確診を得た骨盤内放線菌症の1例．胃と腸 **36**：1327—1332, 2001
14）大木英典，塚本　一，宮　仁志ほか：腹部腫瘤をきたし腹部放線菌症と考えられる1例．帝京医誌 **12**：295—300, 1989

A Case of Abdominal Actinomycosis with Sigmoid Colon Fistula, Bladder Fistula and Abdominal Wall Abscess Induced by Intrauterine Contraceptive Device

Yoshito Okada, Shoichi Suzuki, Takashi Nakayama and Osamu Watanabe
Department of Surgery, Tokoname Municipal Hospital

A 53-year-old woman admitted for lower abdominal pain was found to have a large tumor in the lower abdominal wall. The top of tumor had necrosed, leading to fecal discharge. Fecal discharge was also found in urine. Pelvic computed tomography showed a massive lesion in the pelvic space and abscess cavity in the abdominal wall. Colonography showed the leakage of contrast medium from the sigmoid colon. Cystoscopy showed fecal fluid in the bladder. The patient had used an intrauterine contraceptive device for 20 years. Histopathologic examination of the endometrial cavity of uterus showed sulfur granules of actinomycosis. From these findings, the patient was diagnosed as having actinomycosis of the uterus due to the intrauterine contraceptive device. The abdominal abscess was thought to have originated from a sigmoid colon and bladder fistulas. Because conservative therapy was ineffective, we surgically drained and resected the fistula. The postoperative course was uneventful. The abscess cavity in the abdominal wall disappeared and no recurrent mass has been found in the months since.

Key words：actinomycosis, intrauterine contraceptive device, sigmoid colon fistula

〔Jpn J Gastroenterol Surg 37：1930—1933, 2004〕

Reprint requests：Yoshito Okada　Department of Surgery, Tokoname Municipal Hospital
4-5 Koiehonmachi, Tokoname-city, 479-8510 JAPAN

Accepted：June 30, 2004

©2004 The Japanese Society of Gastroenterological Surgery　Journal Web Site：http://www.jsgs.or.jp/journal/