日消外会誌　37（12）：1934～1938，2004年

症例報告

直腸癌術後20年目に切除した結腸ストーマ癌の1例

藤田保健衛生大学医学部外科
岡本　規博　　丸田　守人　　前田耕太郎　　桜井　洋一
落合　正宏　　花井　恒一　　今津　浩喜　　升森　宏次

異時性多発大腸癌の中で，結腸ストーマに腺癌が発生する症例は極めてまれである．著者らは直腸癌術後15年目に腫瘤が発生し，20年目に手術を施行した症例を経験したので，本邦報告例の検討を加え報告する．症例は67歳の男性で，1983年に下部直腸癌の診断でD3郭清を伴う腹会陰式直腸切断術が施行された．術後他部位の再発は認めなかったが，2003年8月に便秘とストーマの腫瘤増大を主訴に外科を受診した．ストーマには9.0×10cm大の巨大腫瘤が認められ，腸管は圧排され狭窄を認めた．生検では高分化型腺癌の診断で，胃内視鏡検査では胃癌の合併が認められた．遠隔転移を認めなかったため，ストーマ周囲皮膚を含めた結腸部分切除，ストーマ再造設，皮弁形成術および幽門側胃切除術を施行した．ストーマ部の癌の病理組織学的所見は，皮膚および腹直筋に達する高分化型腺癌で，胃癌は早期癌であった．

はじめに

直腸癌術後のストーマに癌が発生するという報告例は，自験例を含め26例[1)～22)]と非常にまれである．今回，直腸癌術後20年目に結腸ストーマ癌および胃癌を合併した重複癌の1例を経験したので，本邦報告例の検討および若干の文献的考察を加えて報告する．

症　　例

患者：67歳，男性

主訴：便秘，ストーマ腫瘤

家族歴：特記事項なし．

既往歴：47歳時に下部直腸癌でD3郭清を伴う腹会陰式直腸切断術を施行．病理組織学的所見はmucinous carcinomaと診断された．

現病歴：47歳時の腹会陰式直腸切断術後の経過は良好で，その後15年間再発徴候は認めなかった．患者は平成9年頃よりS状結腸ストーマ部の腸管粘膜面にポリープを認めるも放置していた．平成15年8月には腫瘤増大に伴う腸管の圧排と便の狭小化，便秘およびストーマパウチ装着困難を主訴に外科外来を受診した．同日腫瘤の生検を施行し，高分化型腺癌と診断された．精査および手術目的で当科入院となった．

Fig. 1　Tumor at the site of colostomy invaded into the skin. Easy contact bleeding and stricture of the stoma were observed.

入院時現症：身長155cm，体重40kgで，栄養状態は中等度であった．貧血および黄疸は認めなかった．腹部には中下腹部正中に前回の手術創を認め，左下腹部にはストーマが造設されていた．ストーマ腸管粘膜口側には易出血性で弾性硬の約9.0×10cm大の腫瘤を認め，腸管は圧排により示

＜2004年6月30日受理＞別刷請求先：岡本　規博
〒470-1192　豊明市沓掛町田楽ケ窪1―98　藤田保健衛生大学医学部外科

Fig. 2 MRI revealed that a tumor invaded into adjacent skin and a part of rectus muscle.

Fig. 3 A stoma was reconstructed in the transverse colon at left upper abdomen.

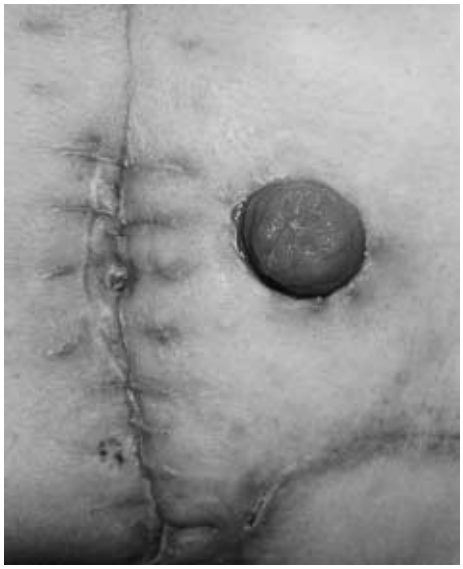

指通過不可能であった（**Fig. 1**）.

血液生化学所見：血色素量 10.8g/dl と軽度の貧血を認めたが, 血清腫瘍マーカーのCEA, CA19–9はともに基準値内であった.

注腸造影検査：ストーマの腸管には全周性狭窄を認めたが，口側腸管には明らかな粗大病変を認めなかった.

骨盤部 MRI 所見：ストーマから腹壁に及ぶ充実性腫瘤が認められ，一部腹直筋に達していた. 腹腔内への明らかな浸潤は認めなかった（**Fig. 2**）.

胃内視鏡検査所見：胃体中部前壁に中央に浅い

Fig. 4 A：Excised specimen. A circumferential type 3 like tumor 9.5×10.0 cm in size was observed. B：Gastric cancer extending to the subumucosa, 1.0×1.5 cm in size.

A

B

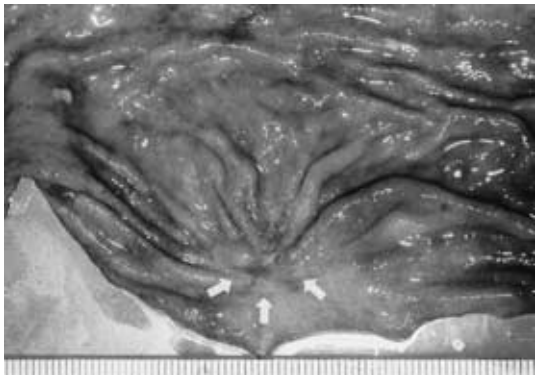

潰瘍底を有する粘膜の集簇所見が認められた．内視鏡下生検では腺癌と診断された.

以上の所見より腹壁および一部腹直筋に浸潤を伴った結腸ストーマ癌および胃癌と診断した．術前の画像診断では明らかな遠隔転移は認められなかった.

手術所見：開腹所見は H0，P0 で胃癌は SM と診断した．結腸ストーマ癌は一部腹直筋に達していたが，口側腸管への浸潤は認められなかった. 結腸ストーマ癌に対しては，中結腸動脈左枝根部までの郭清を行う，結腸部分切除術と皮膚および腹直筋の合併切除を行った．ストーマを横行結腸に再造設し，皮膚欠損部には皮弁形成術を施行した（**Fig. 3**）．胃癌に対しては，D1＋β を伴う幽門

Table 1　Twenty six rectal cancer with metachoronous multiple carcinoma arising at the site of colostomy

Investigator	Year of report	Past history	Age	Sex	Time of development (months)	Histopathology (stoma carcinoma)
Takami[1]	1983	Rectal ca	38	M	228	adeno
Saegusa[2]	1986	Rectal ca	60	M	60	unclear
Nakano[3]	1987	Rectal ca	53	F	264	adeno
Watanabe[4]	1990	Rectal ca	77	M	156	adeno
Watanabe[4]	1990	Rectal ca	66	M	96	adeno
Takeuchi[5]	1990	Rectal ca	56	M	144	mucinous
Ohta[6]	1991	Rectal ca	77	F	108	mucinous
Izumi[7]	1994	Rectal ca	62	F	96	adeno
Ishikawa[8]	1994	Rectal ca	76	F	360	adeno
Murotani[9]	1995	Rectal ca	46	M	8	adeno
Murotani[9]	1995	Rectal ca	38	M	228	adeno
Ohtsuka[10]	1996	Rectal ca	81	M	36	adeno
Takayama[11]	1996	Rectal ca	88	F	144	unclear
Tsurumachi[12]	1996	Rectal ca	55	F	324	adeno
Tsurumachi[12]	1996	Rectal ca	72	M	36	adeno
Yamazaki[13]	1996	Rectal ca	69	M	36	adeno
Watanabe[14]	1997	Rectal ca	81	M	96	adeno
Yamatake[15]	1997	Rectal ca	69	M	336	adeno
Hiramatsu[16]	1997	Rectal ca	65	M	6	adeno
Tochika[17]	1997	Rectal ca	70	M	408	adeno
Obara[18]	1997	Rectal ca	44	M	168	adeno
Hoshino[19]	1997	Rectal ca	11	M	5	adeno
Shibuya[20]	2002	Rectal ca	81	M	96	adeno
Nakazaki[21]	2002	Rectal ca	79	F	6	adeno
Sakata[22]	2003	Rectal ca	75	M	48	adeno
Our case	2003	Rectal ca	67	M	240	mucinous

ca：carcinoma　adeno：adenocarcinoma　mucinous：mucinous carcinoma

側胃切除術，B-I 再建を施行した．

摘出標本：結腸ストーマ癌は皮膚および一部腹直筋に浸潤し 8.0×10.5×1.5cm 大であった．腫瘍は全周性で，肉眼的には 3 型の進行癌であった（**Fig. 4A**）．胃癌は 1.0×1.5cm 大で，中央に 0.5×0.4 cm の浅い潰瘍底を有する IIc 型の早期癌であった（**Fig. 4B**）．

病理組織学的所見：結腸ストーマ癌は，well differentiated adenocarcinoma，ai（腹直筋），ly2，v0，n0 で，surgical margin は free であった．胃癌は poorly differentiated adenocarcinoma，sm1，ly1，v0，n0 であった．

考　察

直腸癌術後のストーマに癌が発生することはまれである．その理由として，ストーマは腸内細菌に長時間さらされることもなく，持続的な糞便による曝露の少ない部位であるためと報告されている[1]．また，糞便中の腸内細菌ばかりでなく，胆汁酸と大腸癌との関与を挙げ，これらに接する機会の少ない人工肛門には癌の発生が少ないとも報告されている[6)19)～22)]．

ストーマに発生する癌は，①異時性の多発大腸癌　②腹膜播種による癌のストーマ浸潤　③初回術中操作による implantation　④ストーマ周囲組織および皮膚転移などが考えられる．本邦における結腸ストーマ癌報告例を検討したところ，63.4% が直腸癌に対する腹会陰式直腸切断術後であり，異時性大腸多発癌と考えられた．近年，大腸内視鏡の診断技術の進歩に伴い，多発癌の発見率は増加してきているものと考えられる．大腸多発癌は 1958 年に Moertel ら[23]によって，以下の定義付けがされた．①それぞれの病巣が病理組織学

的に悪性であること　②同時性の場合は双方の間に正常粘膜が存在すること　③異時性癌においては一方が他方の浸潤，再発，転移でないこと．本症例も初回手術後15年を経てストーマに発育徴候を示し20年後に診断および切除した，異時性大腸多発癌であると診断した．著者らがMEDLINE（1983年～2003年）で検索した範囲内では，直腸癌に対する腹会陰式直腸切断術後にストーマに癌が発生した症例は，自験例を含めて26症例であった（**Table 1**）．腹会陰式直腸癌術後の結腸ストーマ癌26例の検討では，性別は男性19例，女性7例と男性に多かった．平均年齢は63.6歳（11～88歳）であった．結腸ストーマ癌の病理組織型は，腺癌が21例（80.8%），粘液癌3例（11.5%），不明2例（7.7%）であり，通常の大腸癌の発生頻度とほぼ同様であった．ストーマに第2癌が発見されるまでの期間の平均は，143.5か月（5～408か月）であり，10年以上経過した後に診断される症例は26例中12例（46.2%）と最も多かった．体表の，しかも毎日容易に観察可能な部位であるにもかかわらず，自験例のように腫瘍最大径約10.0cm大になり受診した症例も散見された[22]．これは，術後長期間経過した症例においてもストーマに癌が発生しうる可能性があることに対する患者の認識不足や長期間にわたるストーマ外来での経過観察の必要性および医療従事者の十分な説明が不足したものと考えられた．本症例では，術前精査で重複癌として最も頻度の高い胃癌の合併を認めた[17]．これは，大腸癌術後の長期観察例，特に多発癌例での他臓器癌合併に対する精査の重要性を示唆していると考えられた．大腸癌，特に直腸癌術後のストーマ症例では，まれではあるがストーマに癌が発生することもあり，特に長期経過例では，ストーマの観察の重要性を再認識する必要性があると考えられた．

文　献

1）Takami M, Hanada M, Kimura M et al：Adeno carcinoma arising at a colostomy site. Dis Colon Rectum **26**：50―52, 1983
2）三枝一雄：人工肛門に再発した直腸癌1例．千葉医誌　**62**：122, 1986
3）中野博史，岡　義雄，刃山五郎ほか：人工肛門断端に発生し，皮膚浸潤でみつかった結腸癌の1例．日臨外医会誌　**48**：1387, 1987
4）渡辺　成，品田ひとみ，井原友子ほか：ストマに発生した腫瘤の臨床病理学的研究．日ストーマリハ会誌　**6**：56, 1990
5）竹内幸康，南俊之介，杉野盛規ほか：直腸癌手術後12年目に人工肛門に発生した腺腫内癌の1例．日臨外医会誌　**51**：1536―1540, 1990
6）大田準仁，荒木靖三，諸富立寿ほか：Miles手術後人工肛門に発生した異時性大腸多発癌の1例．日本大腸肛門病会誌　**44**：481―484, 1991
7）泉　信行，河合　達，南　俊二ほか：結腸人工肛門粘膜に多発癌が生じた家族性大腸腺腫症の1例．日本大腸肛門病会誌　**47**：189―194, 1994
8）石川　昇，佐藤博文，道伝研二ほか：結腸癌手術後30年にて生じた原発性人工肛門癌の1例．日臨外医会誌　**55**：1603, 1994
9）室谷昌弘，高見元敞，高田俊明ほか：人工肛門部に認められた大腸癌症例の検討．日本大腸肛門病会誌　**48**：829, 1995
10）大塚正彦，佐武利彦，原　章彦ほか：直腸癌術後ストーマに発生した異時性大腸癌の1治験例―ストーマ再造設術の成功例―．外科　**58**：1174―1176, 1996
11）高山早苗，大野浩子，星真理子ほか：人工肛門癌の一経験．日ストーマリハ会誌　**12**：99―100, 1996
12）鶴町哲也，藤田昌弘，渡辺　敏ほか：人工肛門に発生した大腸癌の手術例．日ストーマリハ会誌　**12**：103, 1996
13）山崎将人，渡辺義二，唐司則之ほか：直腸癌術後3年目にストーマ周囲に再発を来たした一例．日ストーマリハ会誌　**12**：103, 1996
14）渡辺善正，渋谷哲男，内山喜一郎ほか：Miles施行8年後に発生した人工肛門癌．日臨外医会誌　**58**：1148, 1997
15）山竹正明，瀬下明良，進藤廣成ほか：Miles術後人工肛門に発生した異時性大腸多発癌の1例．日本大腸肛門病会誌　**50**：950, 1997
16）平松宏章，二見喜太郎，大河原健也ほか：吻合部再発切除後人工肛門周囲に再々発を生じた直腸癌の1例．日本大腸肛門病会誌　**50**：949, 1997
17）遠近直成，公文正光，荒木京二郎ほか：人工肛門部腺癌を含む異時性4重複癌に胃平滑筋肉腫を合併した遺伝性ポリポーシス大腸癌（HNPCC）の1例．日臨外医会誌　**58**：361, 1997
18）小原則博，川上俊介，蒔本憲明ほか：人工肛門に発生した大腸癌（人工肛門癌）の2治験例．日本大腸肛門病会誌　**50**：522, 1997
19）星野　豊，矢内康一，小野友久ほか：多彩な組織像を示した小児大腸多発癌の1例．日消外会誌　**30**：1799―1803, 1997

20) Shibuya T, Uchiyama K, Kokuma M et al：Metachronous adenocarcinoma occurring at a colostomy site after abdominoperineal resection for rectal carcinoma. J Gastroenterol **37**：387―390, 2002
21) 中崎隆行，能村正仁，谷口英樹ほか：直腸癌術後ストーマ周囲に再発をきたした1例．消外　**25**：509―512, 2002
22) 坂田好史，佐々木政一，森　一成：直腸癌に対する腹会陰式直腸切断術後，人工肛門部に発生した異時性大腸癌の1例．日臨外会誌　**64**：2244―2247, 2003
23) Moertel CG, Bargen JA, Dockerty MB et al：Multiple carcinoma of the large intestine. A review of the literature and a study of 261 cases. Gastroenterology **34**：85―98, 1958

A Case of Metachronous Multiple Carcinoma at the Colostomy Site 20 Years after Surgery

Norihiro Okamoto, Morito Maruta, Koutarou Maeda, Yoichi Sakurai, Masahiro Ochiai,
Tsunekazu Hanai, Hiroki Imazu and Kouji Masumori
Department of Surgery, School of Medicine, Fujita Health University

Metachoronous multiple carcinoma in the stoma is condition after abdominoperineal resection, and only 26 cases have been reported in Japan. We report a 67-year-old man with a second tumor in the stoma 15 years after abdominoperineal resection for rectal cancer. The patient reported constipation and increasing tumor size in the stoma 20 years after surgery. A biopsy revealed adenocarcinoma at the stomal site. The patient was diagnosed as having adenocarcinoma at the colostomy site with concomitant gastric cancer, necessitating en block resection of the sigmoid colon and colostomy site with reconstruction of a colostomy in the transverse colon and distal gastrectomy. Histopathological examination showed adenocarcinoma in the stoma invading to the adjacent skin and the muscle with adenocarcinoma of the stomach.

Key words：stoma carcinoma, metachronous multiple carcinoma, double cancer

〔Jpn J Gastroenterol Surg 37：1934―1938, 2004〕

Reprint requests：Norihiro Okamoto　Department of Surgery, Fujita Health University Scool of Medicine
1-98 Dengakugakubo, Kutukake-cho, Toyoake city, 470-1192 JAPAN

Accepted：June 30, 2004

©2004 The Japanese Society of Gastroenterological Surgery　Journal Web Site：http://www.jsgs.or.jp/journal/