日消外会誌　37（12）：1939～1943，2004年

症例報告

慢性に経過した憩室炎によるＳ状結腸閉塞の１例

中野総合病院外科，東京医科歯科大学大学院大腸肛門外科*
本橋　英明　　小畑　　満　　森本　慎吾　　加藤　俊介
桑山　隆志　　岡本　直子　　石田　孝雄　　杉原　健一*

症例は86歳の女性で，腹痛を主訴に外来受診し，腹部単純Ｘ線検査にて腸閉塞と診断され入院となった．ガストログラフィン注腸検査ではＳ状結腸に高度の狭窄が見られ，腹部造影CTで同部位に浮腫性変化による壁肥厚と憩室を認めたため，憩室炎による腸閉塞と診断した．大腸内視鏡は，腸の屈曲が強く病変部まで挿入できなかった．開腹するとＳ状結腸周囲は炎症が激しく，強固に癒着していたが剥離可能であった．口側の大腸は著しく拡張していたため大腸亜全摘を施行した．切除標本の肉眼所見ではＳ状結腸は約6cmの壁肥厚を伴う狭窄が見られた．病理組織学的所見では異型性のない大腸粘膜と，筋層の肥厚，著しい炎症細胞浸潤が認められ，憩室による筋層の肥厚に，浮腫性の変化が加わって狭窄がおきたと考えた．悪性所見は認めなかった．大腸憩室症の合併症は多彩であるが，腸閉塞となり，手術を要した症例の報告は少ないことから，文献的考察を加えて報告する．

はじめに

大腸憩室炎は無症状のものから出血，穿孔などの重篤な合併症を有するものまでその病態は多彩である．しかし，大腸憩室炎により腸閉塞となり手術を施行した症例は比較的まれである．

今回，我々はＳ状結腸憩室症のため腸閉塞をきたした１例を経験したので，若干の文献的考察を加え報告する．

症　　例

患者：86歳，女性

主訴：腹痛，下肢浮腫

既往歴：子宮癌で手術（40歳）

家族歴：特記事項なし．

現病歴：2か月前より食欲不振となり，2週間前より下肢浮腫をみとめた．2003年2月，朝から急激な腹部膨満感を訴え，当院救急外来を受診した．腹部単純Ｘ線検査で腸閉塞と診断し，精査加療目的で当科入院となった．

入院時現症：体温36.8度，脈拍76，血圧130/80．意識は清明で，腹部膨満を認めるが筋性防御はなかった．眼球結膜に黄疸はなく，軽い貧血を認めた．

入院時検査所見：Hb 8.6g/dl，TP 3.5g/dl，Alb 1.7g/dlと貧血および栄養不良を認め，腫瘍マーカーはCEAが5.5ng/mlと軽度上昇し，CA19-9は正常であった（**Table 1**）．

ガストログラフィン注腸検査：Ｓ状結腸に高度の狭窄を認め，造影剤は口側へ流れなかった（**Fig. 1**）．

下部消化管内視鏡検査：肛門より25cm挿入したが，これより口側へは屈曲が強く挿入不可能であった．観察した範囲で粘膜に異常はみられなかった．

腹部造影CT：Ｓ状結腸部に浮腫性変化による壁肥厚を認めるが，腫瘍性病変を疑わせるような造影効果はなかった．周囲には憩室を認め，壁肥厚は憩室炎によるものと判断した．また狭窄部より口側の大腸に拡張を認めた（**Fig. 2**）．

入院から手術までの経過：弱いながらも排ガス，水様便を認めており，禁飲食，高カロリー輸液にて対応した．憩室炎に伴うＳ状結腸狭窄によ

＜2004年6月30日受理＞別刷請求先：本橋　英明
〒164-0011　中野区中央4―59―16　中野総合病院外科

Table 1　Laboratory data on admission

WBC	4,460 / μl	BUN	10 mg/dl
RBC	291 × 10^4 / μl	Cre	0.3 mg/dl
Hb	8.6 g/dl	Na	135 mEq/*l*
Ht	27.3 %	K	2.6 mEq/*l*
Plt	18.2 × 10^4 / μl	Cl	94 mEq/*l*
T-P	3.5 g/dl	CRP	0.9 mg/dl
Alb	1.7 g/dl	Tumor marker	
T-Bil	0.3 mg/dl	CEA	5.5 ng/ml
GOT	25 IU/*l*	CA19-9	28.1 U/ml
GPT	20 IU/*l*	HbA1c	4.3 %
γ-GTP	28 IU/*l*		
LDH	545 IU/*l*		
ChE	35 IU/*l*		
ALP	275 IU/*l*		
AMY	27 IU/*l*		
Glu	88 mg/dl		

Fig. 1　Gastrographin examination showed stenosis of the sigmoid colon.

る機械的なイレウスと診断し，待期的に開腹した．

手術所見：漿液性の腹水を認めたが，迅速細胞診で悪性細胞を認めなかった．S状結腸および結腸間膜は後腹膜に強固に癒着しており，また左尿管とも強固に癒着していたが剥離可能であった．大腸は全長にわたり著明に拡張しており，この部位での吻合は，縫合不全の危険性があるため不適と判断し，大腸亜全摘，回腸直腸吻合(double stapling technique)を施行した．リンパ節の腫大は傍結腸のみであった．

切除標本肉眼所見：S状結腸部位の6cmにわたり壁肥厚を伴う狭窄と，その外側に膿瘍を伴う炎症所見を認めた．壁の最厚部は2cmであった．粘膜面には憩室を認めるのみでその他の異常は見られなかった（**Fig. 3**）．その他，横行結腸に数個の憩室を認めた．

病理組織検査所見：異型性のない大腸粘膜と，粘膜筋板直下に広がる炎症細胞浸潤を伴う浮腫性変化，また内輪筋および外縦走筋の著しい肥厚(厚さ10mm)，さらに筋層への炎症細胞浸潤も見られた（**Fig. 4**）．

炎症の近傍に線維化を認めることから，繰り返す炎症と，憩室症による壁肥厚によって狭窄がおきたと考えられた．悪性所見は認めなかった．

術後経過：術後経過は良好であり食事可能であった．保存的治療でも貧血は改善せず輸血を行ったが，術後2か月頃から汎血球減少(Hb 3.9, WBC 2,260, Plt 3.2万)が出現した．骨髄細胞診にて骨髄異型成症候群と診断され，ステロイド治療などを試みたが94病日に死亡した．

考　察

大腸憩室症は欧米に比べ，本邦では少ないと考えられてきた．しかし，その発見頻度は年々上昇しており，欧米での22～45%に遠く及ばないものの，最近の注腸造影検査による報告では7.4%から37.3%である[1)～6)]．その理由として大腸疾患に

Fig. 2 Abdominal CT showed edematous change of the sigmoid colon wall (black arrow), some diverticulitis (white arrow), and dilatation of the oral side of the colon.

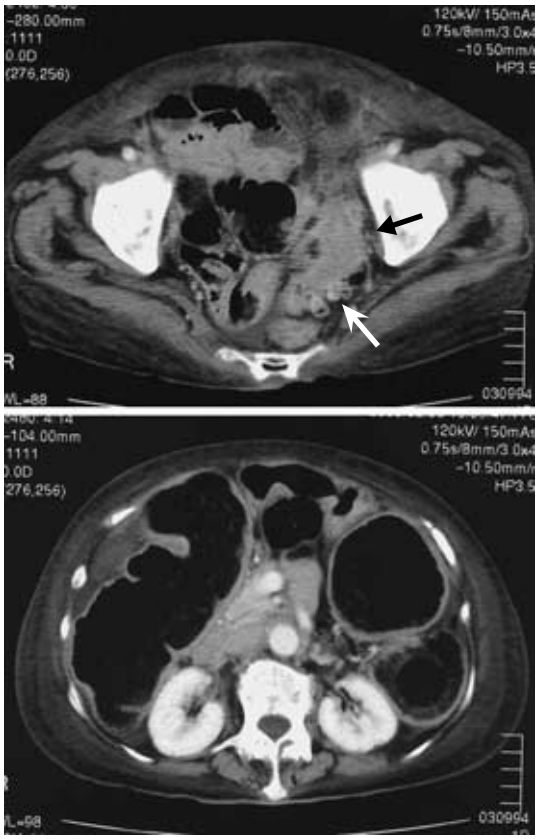

Fig. 3 Resected specimen showed stenosis and wall thickening for about 6cm in distance, covered with normal mucosa.



Fig. 4 Histological findings revealed edematous change of submucosal lesions associated with infiltration by inflammatory cells, the normal mucosa, and thickness of muscle layer.(HE stain)

対する関心の高まり，診断技術の向上，食生活の欧米化，高齢者の増加などがあげられる．

杉原ら[7]によれば，大腸憩室症は60%が無症状であり，25%に腸管の機能的異常による軽度の腹部症状，残る15%に憩室炎，膿瘍形成，瘻孔，穿孔，狭窄，出血などの比較的重篤な合併症が併発するとされる．

大腸憩室症に対する治療方針にはいくつかの基準が報告されているが，手術適応として長谷ら[2]は

①大量の出血
②穿孔による腹膜炎
③狭窄による通過障害
④膿瘍形成を伴う憩室炎
⑤反復する憩室炎
⑥急性虫垂炎や悪性腫瘍などとの鑑別が困難な場合

をあげている．すなわち保存的治療が限界と判断した場合，手術による治療が選択されうる．

また今回の症例のような狭窄症状は谷川ら[4]が0.06%（1,720例中1例），長谷ら[2]が2.9%（140例中4例），丸田ら[3]が0.09%（4,401例中4例）と報告しており比較的まれであると考えられた．狭窄部位は，谷川ら[4]は左結腸1例，長谷ら[2]は左3例，右1例，丸田ら[3]は左3例，右1例で，左結腸に狭窄が多くみられた．

憩室症で狭窄を伴う症例の頻度は低いため大腸狭窄の鑑別診断として念頭におくことが少ないと考えられる．本症例の場合，高齢で，部位は左側であり，頻度的には閉塞性大腸癌が考えやすい．しかし，内視鏡検査による生検は不可能ではあったが，腹部造影CTで，①内腔がおえること，②肥厚は主に浮腫性変化であること，③周囲に憩室があること，などから狭窄は大腸癌ではなく憩室によるものと診断した．

症状として以前より便秘症であったこと，2か月ほど前から徐々に腸閉塞症状が現れてきたことから，今回の症例での狭窄の発生機序としては，S状結腸憩室症による壁肥厚のため流れが悪かったところへ，憩室炎による浮腫が追い討ちをかけたものと考えられた．病理組織学的検査でも，筋層の著しい肥厚（憩室症によるもの）と炎症細胞浸潤を伴う浮腫性の変化，またその浮腫性の変化を取り囲むように繊維化が見られていることから，急性変化をたびたび繰り返しながら，徐々に繊維化が進んできたものと考えられた．

狭窄症状のある憩室炎に対する手術術式に関しては，谷川ら[8]は結腸切除を施行しているが，今回の症例では，口側腸管の著しい拡張のため吻合は不適と考え大腸亜全摘を選択した．閉塞症状が強い場合には，吻合に加え口側でのcovering colostomyの併置や，閉塞性大腸炎を伴う緊急手術時にはHartmann手術も選択肢の一つである．

本症例は，注腸検査での狭窄症状，CTでの壁肥厚など大腸癌との鑑別が必要であったが，大腸内視鏡は腸の屈曲が強く挿入不可能であり，術前に確定診断を得ることができなかった．確定的な粘膜病変を伴わない，大腸狭窄症状を呈する疾患では，鑑別診断として本症を考慮することが必要と考えられた．

文　献

1）由井三郎，曽和隔生，橋本　仁ほか：結腸憩室症の臨床―自験13例を中心に―．外科　**38**：387―392, 1976
2）長谷和生，望月英隆，山本哲久ほか：大腸憩室症手術症例の検討．日消外会誌　**20**：2735―2740, 1987
3）丸田守人，黒水丈次，宮島伸宣ほか：大腸憩室症―17年間の症例検討―．外科　**54**：619―626, 1992
4）谷川精一：大腸憩室症25年間の症例の検討．山口医会誌　**29**：35―43, 1995
5）寺本龍生：大腸憩室症と大腸憩室炎への対処．Med Pract **17**：631―633, 2000
6）慶田喜秀，林成　峰，宮城正剛ほか：当院における大腸憩室症―10年前との対比―．沖縄医師会報　**405**：828―833, 2002
7）杉原健一，武藤徹一郎，小西富夫ほか：大腸憩室症の治療．外科　**46**：1024―1028, 1984
8）谷川精一，田代豊一，増田正孝：狭窄をきたしたS状結腸憩室症の1例．外科　**47**：537―540, 1985

A Case of Surgical Resection for Diverticulitis of the Sigmoid Colon with Obstruction

Hideaki Motohashi, Mitsuru Obata, Shingo Morimoto, Shunsuke Kato, Takashi Kuwayama,
Naoko Okamoto, Takao Ishida and Kenichi Sugihara*
Department of Surgery, Nakano General Hospital
Colorectal Surgery Division, Tokyo Medical and Dental University Graduate School of Medicine*

We report a case of surgical resection for diverticulitis of the sigmoid colon associated with obstruction. An 86-year-old woman reporting sudden abdominal pain was admitted with ileus diagnosed by abdominal X-P. Gastrographin examination showed stenosis of the sigmoid colon, and abdominal computed tomography a thickened wall with edema and diverticulitis. Based on these findings, she was diagnosed with ileus resulting from diverticulitis. There were no abdominal findings in colonoscopy 25cm from the anal verge. She underwent subtotal colectomy due to dilation of the oral side of the colon. The resected specimen revealed stenosis for 6cm in the sigmoid colon due to thickening of the wall. Pathological examination revealed normal mucosa, thickening of the muscular layer, and the infiltration of inflammatory cells. Based on these findings, we diagnosed the cause of stenosis as wall thickening due to diverticulitis and edematous changes. No malignancy was seen. Despite the many complications of diverticulitis, stenosis requiring surgery is rare. We report this case together with a discussion of the diverticulitis literature.

Key words：diverticulitis, bowel obstruction

〔Jpn J Gastroenterol Surg 37：1939—1943, 2004〕

Reprint requests：Hideaki Motohashi Department of Surgery, Nakano General Hospital
4-59-16 Chuuou, Nakano-ku, Tokyo 164-0011 JAPAN

Accepted：June 30, 2004

©2004 The Japanese Society of Gastroenterological Surgery Journal Web Site：http://www.jsgs.or.jp/journal/