日消外会誌　38（1）：13～18，2005年

症例報告

胃前庭部と十二指腸球部が嵌頓し通過障害をきたした食道裂孔ヘルニアの１例

寺田病院外科
板野　聡　寺田　紀彦　堀木　貞幸
遠藤　彰　大多和泰幸

症例は52歳の女性．主訴は食後の腹満感，嘔吐と体重減少．近医の上部消化管造影X線検査で横隔膜ヘルニアと診断され，当院を紹介され来院した．当院の検査では，食道裂孔ヘルニアで胃前庭部と十二指腸球部がヘルニア内に脱出嵌頓して通過障害を来していることが診断された．内視鏡的整復が困難と判断され開腹手術を行い，嵌頓した胃前庭部と十二指腸球部を還納後，ヘルニア門を縫合閉鎖して手術を終了した．術後の上部消化管造影X線検査では正常な解剖学的位置関係に復しており，通過も良好であった．食道裂孔ヘルニアの定義では，胃の漿膜を含む全層が胸縦隔内へ脱出する状態をいい，胃以外の腹腔内臓器が脱出することは極めてまれとされている．文献検索では，十二指腸球部を内容とした食道裂孔ヘルニアの報告は4例のみで自験例は5例目であり，極めてまれであると考えられたので報告した．

はじめに

食道裂孔ヘルニアでは，胃以外の腹腔内臓器が脱出することはまれとされている[1]．今回われわれは傍食道型の食道裂孔ヘルニアで幽門を挟んで胃前庭部の一部と十二指腸球部が脱出嵌頓をおこし，通過障害をきたした極めてまれな症例を経験したので報告する．

症　例

症例：52歳，女性

家族歴：特記事項なし．

既往歴：平成10年に胃痛のため近医で上部消化管造影X線検査を受けたが異常なし．

主訴：食後の腹満感と嘔吐，体重減少．

現病歴：平成14年7月ころから胃部不快感を自覚，さらに食後の膨満感と嘔吐をきたし数か月で14kgの体重減少がみられた．このため平成15年1月7日に近医を受診し，上部消化管造影X線検査で横隔膜ヘルニアによる通過障害が疑われた．このため精査および治療目的で当院を紹介され，平成15年1月18日に当院を受診した．

＜2004年7月28日受理＞別刷請求先：板野　聡
〒518-0441　名張市夏見3260―1　寺田病院外科

来院時所見：来院時の身長は149.2cm，体重は54.6kgであり，発症時には69kgでBMI 31.0で2度の肥満があった．理学的所見では，腹部は平坦で軟らかく特に異常を認めなかった．

検査所見：血液・生化学検査では異常を認めなかった．外来で行った胃内視鏡検査では瀑状胃の状態で，当初は前庭部への挿入が困難であった．胃体部内の胃液と空気を十分に吸引したところ前庭部から十二指腸球部への挿入が可能となり，前庭部，十二指腸球部ともに良好に観察されたが，下行脚口側で狭窄が認められ，下行脚の内腔は観察できなかった（**Fig. 1**）．胃内と十二指腸球部の粘膜面には異常を認めず，高位反転での観察で噴門に開大なく正常で，食道粘膜にビランなどの逆流性食道炎の所見も認めなかった．食後の嘔吐が続くため，1月21日に入院とし，絶食のうえ高カロリー輸液による栄養管理を行った．

入院後の上部消化管造影X線検査では，検査開始時，高度の瀑状胃の状態であったが，バリウムを誘導すると瀑状胃の状態は解除され食道から胃体部にかけては通常の形態に復した（**Fig. 2-a**）．さらに，体位変換でバリウムを送ると，幽門を挟ん

Fig. 1　Gastroscopic findings
The duodenal bulb. After suction of the air and gastric juice, endoscope was inserted easily to the duodenal bulb. However, the duodenal descending part was closed and impossible to insert there.

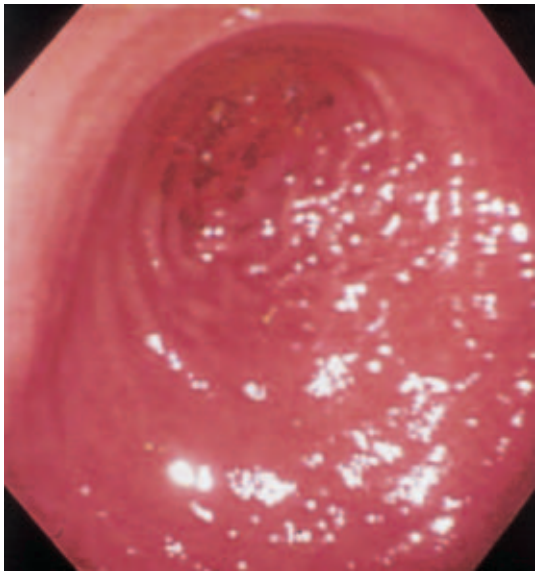

で胃前庭部の肛門側と十二指腸球部が縦隔右側に挙上されており，胃前庭部と十二指腸下行脚が横隔膜のレベルで締めつけられ，このため通過障害を起こしていることが判明した(**Fig. 2-b**)．なお，噴門部自体の動きはなく，いわゆる滑脱型や混合型のヘルニアはみられなかった．いったん十二指腸下行脚を通過した後は，バリウムの流れは良好で腸管の回転異常もみられなかった．バリトゲン水を用いたCT（**Fig. 3**）では，上部消化管造影X線検査所見と同様に，食道の横隔膜通過部の右側から胃前庭部の幽門側と十二指腸球部が縦隔内に入り，十二指腸下行脚が狭窄している様子が確認された．

以上より，胃前庭部の一部と十二指腸球部を内容とする食道裂孔ヘルニアがおこり，嵌頓状態となりヘルニア門での狭窄から通過障害をきたしたものと診断した．内視鏡検査の時に，胃前庭部で内視鏡を押し込むことで嵌頓の解除を試みたが動きはなく，内視鏡によるヘルニアの解除は不可能と判断され，手術治療を行うこととした．

Fig. 2　X-ray findings of the stomach
a：At first, the stomach was shown as cascade stomach. After changing the body position, the stomach returned to normal position.（Arrow head；The hernial orifice）
b：After changing the body position, the antrum（big arrow head）and the duodenal bulb（small arrow head）were observed in the hernial sac and the stenosis was found in the middle position of the antrum and the duodenal descending part. The obstruction was occurred at this position.

a　　b

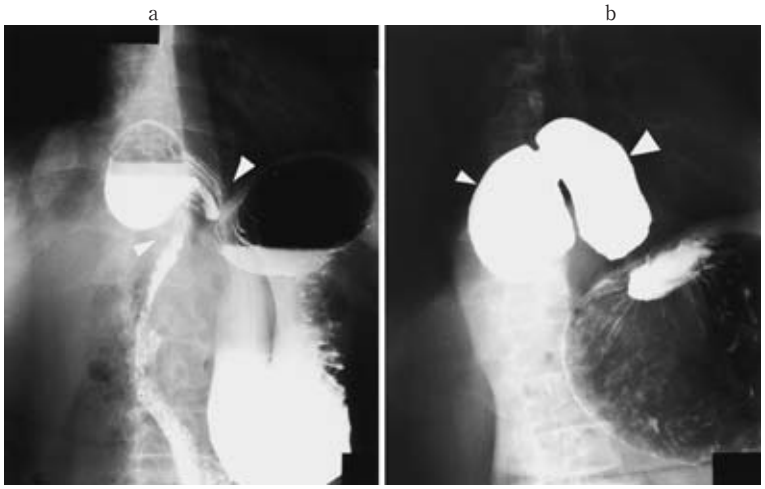

Fig. 3 Abdominal CT examination
CT films showed the antrum (big arrow head) and the duodenal bulb (small arrow head) in the mediastinum as the contents of hernia.

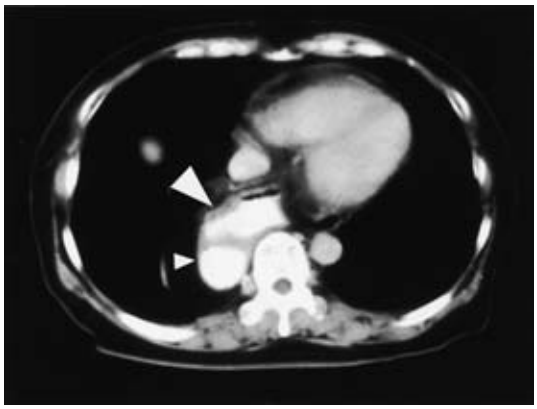

Fig. 4 Intraoperative findings
The gastric antrum and the duodenal bulb were removed and the herial opening was observed. The esophagus was kept in the normal position.

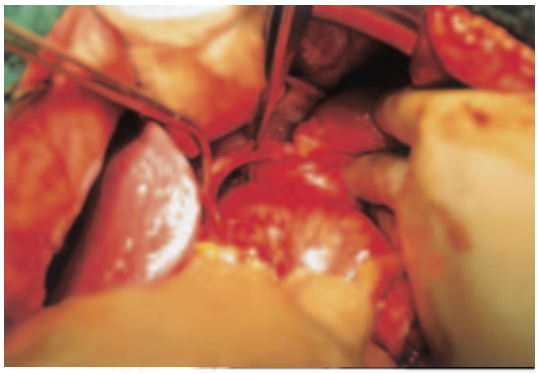

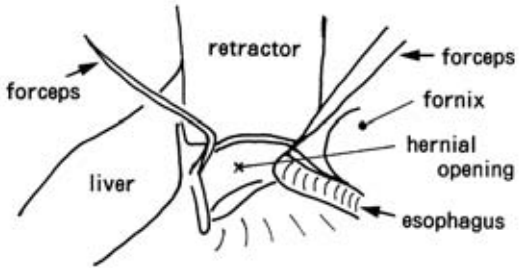

手術所見：本症に対しては他施設において鏡視下手術が可能であること，しかし当院では胃に関しての鏡視下手術を行っていないので開腹手術になることを説明し同意を得たうえで，平成15年1月28日全身麻酔下に手術を施行した．上腹部正中切開にて開腹すると，胃底部から体部は拡張しており，噴門部右側に幅約5cmにわたって大網が挙上し縦隔内に嵌入しており，胃前庭部や十二指腸は挙上した大網に覆われて直視できなかった．ヘルニア門前縁と大網間の癒着を切離し，大網を尾側に引くと大網に続いて小網が脱出し，さらにこれに続いて小網背側に胃前庭部と十二指腸球部が脱出し，嵌頓が解除された．解除時の観察では，食道胃接合部は正常の位置にあり，この接合部の右側にヘルニア門が認められ(**Fig. 4, 5**)，ここに胃前庭部が挙上し嵌頓した状態と考えられ，胃の軸捻転までには至っていなかったものと推測された．なお，ヘルニア嚢内での癒着はなく，脱出はスムースであった．ヘルニア門は長径約5cmでヘルニア嚢の奥行きは約7cmであり，ヘルニア嚢中央はヘルニア門より幅が広くなっていた．挙上した大網と小網の癒着を切離すると，胃前庭部と十二指腸球部が露出され，通常の解剖学的な位置に復した．胃前庭部および十二指腸下行脚で狭窄を来していた部には，漿膜面から見て器質的変化は見られず，胃切除は行わなかった．大きく開いたヘルニア門の左側に食道が観察され，食道裂孔右側の開大に伴う傍食道型ヘルニアと確診された．このため，食道裂孔を形成する横隔膜右脚浅層と深層を絹糸で結節縫合してヘルニア門を閉鎖した．さらに，大網との癒着剥離の際に開いた小網を縫合して網嚢を再形成し手術を終了した．

術後経過は良好で，経口摂取が十分に増加するのを待って行った上部消化管造影X線検査およびCTで，解剖学的位置関係は正常に復し，通過状態も良好であることが確認された．現在外来にて，肥満予防のための食事指導を行いつつ，経過観察中である．

考　察

食道裂孔ヘルニアは，近年本邦でも高齢化に伴い増加の傾向にあり，日常診療においてよく遭遇する疾患となってきている．食道裂孔ヘルニアの定義では，胃の漿膜を含む全層が胸縦隔内へ脱出する状態をいい，胃以外の腹腔内臓器が脱出することは極めてまれとされており，成人では外傷性

Fig. 5　Schema of this herniation
The shema of operative findings. The gastric antrum and the duodenal bulb was incarcerated into the hernia sac with the omentum.

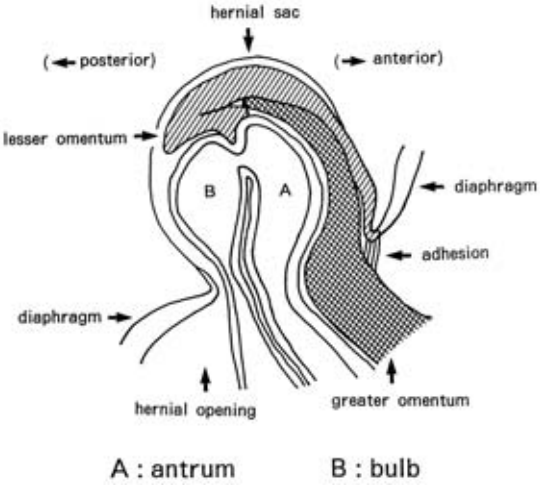

以外ではヘルニア内容の多くは胃であり，横隔膜ヘルニアの85～95%を占めるとされている[1]．食道裂孔ヘルニアの分類には色々なものが提唱されているが，一般に1）滑脱型，2）傍食道型，3）混合型に分けられており，滑脱型が80%を占めている[1]．自験例は，分類上は傍食道型でその頻度は5～10%[1]と珍しくはないが，幽門を挟んだ胃前庭部の一部と十二指腸球部が脱出嵌頓してヘルニアの内容を形成しており，この点で極めてまれな症例と考えられた．今回，食道裂孔ヘルニアと通過障害をキーワードにMEDLINEとJMEDICINEで検索したところ，十二指腸球部を内容として含みヘルニアをおこした報告は4例のみ[2)～5)]であり，自験例は5例目と考えられた（**Table 1**）．

今回検討した4例では，いずれも66～79歳と自験例より高齢で，女性が3例と多かった．主訴はいずれも自験例と同様に嘔吐がみられ，通過障害に伴う症状と考えられたが，1例で咳や呼吸困難といった胸部疾患を思わせる症状もあり，診断にあたって注意が必要と思われた．ヘルニアのタイプは混合型が2例で，他は滑脱型と自験例と同じ傍食道型が1例ずつであった．治療についてはすべて外科的治療が選択されていた．手術内容としては脱出臓器の還納とヘルニア門の閉鎖が行われており，胃切除が行われたものはなかった．なお，胃全体が脱出した症例が2例，横行結腸の脱出を合併した症例が2例報告されていた．

食道裂孔ヘルニアの成因については，先天的食道裂孔開大や奇形などの先天性因子と，肥満や加齢による結合織の脆弱化，腹圧上昇によるものなどの後天性因子が考えられている[6)7)]．自験例のように十二指腸球部が縦隔まで挙上するには，十二指腸の後腹膜での固定が緩くなっていることが必要となると考えられ[2)3)]，自験例でも術中に十二指腸は球部と下行脚部が膵臓頭部とともによく動き，後腹膜への固定が緩いことが確認されており，肥満に伴っての変化と推測した[2)～5)]．

食道裂孔ヘルニアの治療では，Harringtonによると，1）無症状または軽度のものは治療の必要がない，2）中等度の症状ならば保存的治療，無効な場合手術を考慮する，3）滑脱が高度で嵌頓，食道炎，潰瘍出血などの合併症があれば外科的手術の適応である，としている[6)8)]．また，傍食道型では急性嵌頓の危険性があり，無症状でも手術適応であるとする意見もみられており[9)～11)]，食道裂孔ヘルニアの嵌頓，嘔吐により胃穿孔をきたした症例[7)]や，脱出内容の嵌頓絞扼から胃穿孔をきたした症例の報告[12)]も見られていることから，嵌頓が見られた場合には外科的手術の絶対適応と考えられる．

外科的手術では，ヘルニア内容の還納とヘルニア門の閉鎖が原則となる[13)]．術式に関しては経胸的アプローチと経腹的アプローチがあり，前者ではAllison法[14)]，Bellsey Mark IV法[15)]が，後者ではHill法[16)]，Nissen法[17)]，Hill法と食道下端を胃底部で270度縫着する形を組み合わせた術式[18)]などの報告がみられている．自験例では腹腔内を検索する意味からも経腹的アプローチを選択し，ヘルニア内容を還納した後，横隔膜脚の浅層と深層を非吸収糸を用いて結節縫合し閉鎖することができた．なお，ヘルニア嚢の切除については，経腹的アプローチであったために胸膜の損傷から気胸を合併することを懸念し，また最近の鏡視下手術でもヘルニア嚢の処理にこだわっていない報告もあり[19)～21)]，今回はヘルニア嚢の処理は行わなかった．

Table 1 Reports of Incarcerated Esophageal Hiatal with Prolapse of the Duodenal Bulb

Case	Author (year)	Age	Sex	Symptom	Type of hernia	Therapy	Prolapse organ	G.V.
1.	Washio et al [2] (1996)	66	M	vomiting epigastralgia	paraesophageal	operation	antrum & duodenal bulb	(+)
2.	Hamana et al [3] (1997)	79	F	nausea vomiting	mixed	operation	entire stomach & duodenal bulb	(−)
3.	Eda et al [4] (2000)	79	F	vomiting	mixed	operation	antrum, duodenal bulb & colon	(−)
4.	Masumoto et al [5] (2001)	71	F	dyspnea cough	sliding	operation	entire stomach, duodenal bulb, colon & G omentum	(−)
5.	Our case (2003)	52	F	vomiting BW loss	paraesophageal	operation	antrum & duodenal bulb	(−)

G. V. : gastric volvulus, G : greater, BW : body weight

現在，術後のCTでヘルニア嚢は収縮して液の貯留などはみられていないが，今後注意深く経過を観察したい．また，今回検討した4症例での最長経過症例は8年[2]で，再発は報告されておらず，本症の術後経過は良好と考えられる．

なお，最近は食道裂孔ヘルニアに対しても腹腔鏡下手術が積極的に実施されてきており[19)~21)]，今後は腹腔鏡下のアプローチも検討したい．

なお，本論文の要旨は第66回日本消化器内視鏡学会総会（2003年10月，大阪市）で発表した．

文　献

1) 木暮　喬：食道裂孔ヘルニア．井村裕夫，尾形悦郎，高久史麿ほか編．最新内科学大系．第40巻．消化器疾患I．中山書店，東京，1993，p237—248
2) 鷲尾一浩，黒住　要，原　浩平：間膜軸性胃軸捻転症を伴った成人食道裂孔ヘルニアの1例．日臨外医会誌　**57**：2445—2448, 1996
3) 濱名俊泰，大上英夫，井原祐治ほか：全胃および十二指腸球部が脱出した食道裂孔ヘルニアの一嵌頓例．北陸外科会誌　**16**：129—132, 1997
4) 江田　泉，末光浩也，矢野匡亮ほか：胃十二指腸と横行結腸が嵌入した食道裂孔ヘルニアの1例．日臨外会誌　**61**：2631—2635, 2000
5) 舛本法生，高橋忠照，呑村孝之ほか：全胃および大網，十二指腸，横行結腸の一部が脱出した滑脱型食道裂孔ヘルニアの1例．広島医　**54**：210—212, 2001
6) 森永秀夫，山下　厳，斉藤文良ほか：間膜軸性胃軸捻転を伴った全胃，広範囲横行結腸嵌頓食道裂孔ヘルニアの1例．日臨外会誌　**59**：1281—1285, 1998
7) 大西一久，市川洋一，永尾　仁ほか：食道裂孔ヘルニア嵌頓，嘔吐による胃穿孔の1手術例．高知赤十字病医誌　**8**：31—34, 2000
8) Harrington SW：Various types of diaphragmatic hernia treated surgically report of 430 cases. Surg Gynecol Obstet **86**：735—755, 1957
9) 石井祥裕，佐藤仁一，下田勝広ほか：胃軸捻転症を伴い前庭部が脱出した食道裂孔ヘルニアの1例．日臨外医会誌　**55**：621—625, 1994
10) 井手博子，江口礼紀，室井雅彦ほか：食道裂孔ヘルニア根治術．手術　**43**：1615—1620, 1989
11) 一瀬浩郎，釣船崇仁，尾崎　彰ほか：胃軸捻転症を伴った巨大食道裂孔ヘルニアの1例．消外　**13**：101—106, 1990
12) 池田正仁，何　文裕，松田裕之ほか：胃穿孔をひきおこした外傷性横隔膜ヘルニアの1例．日消外会誌　**16**：1138, 1983
13) 林　四郎：横隔膜の手術．浜口英祐，石山俊次，西村光郎ほか編．腹部外科手術書．南山堂，東京，1975，p124—150
14) Allison PR：Reflux esophagitis, sliding hiatal hernia, and anatomy of repair. Surg Gynecol Obstet **92**：419—431, 1951
15) Bellsey R：Mark IV repair of hiatal hernia by the transthoracic approach. Word J Surg **1**：475—481, 1977
16) Hill LD：An effective operation for hiatal hernia : An eight year appraisal. Ann Surg **166**：681—692, 1967
17) Nissen R：Gastropexy and fundoplication in surgical treatment of hiatal hernia. Am J Dig Dis **6**：954—961, 1961
18) 幕内博康：食道裂孔ヘルニア．北島政樹，中村紀夫編．標準外科管理学．癌と化学療法社，東京，1989，p103—116
19) 町　俊二，吉田雅行，小林利彦ほか：食道裂孔ヘルニアに対する腹腔鏡下手術．手術　**52**：461—466, 1998
20) 谷　史嗣，成末允勇，金　仁洙ほか：胃軸捻転を合併したtype III食道裂孔ヘルニア嵌頓に対して待機的に腹腔鏡下にNissen噴門形成術を施行した1例．日臨外会誌　**61**：362—367, 2000
21) 白尾一定，豊山博信，柳　政行ほか：腹腔鏡下噴門形成術を施行した食道裂孔ヘルニアの2例．宮崎医師会誌　**26**：78—81, 2002

A Case of Esophageal Hiatal Hernia with Incarceration of the Gastric Antrum and Duodenal Bulb

Satoshi Itano, Norihiko Terada, Sadayuki Horiki,
Akira Endo and Yasuyuki Ohtawa
Department of Surgery, Terada Hospital

We report a very rare case of esophageal hiatal hernia with incarceration of the gastric antrum and duodenal bulb. A 52-year-old woman reporting a sense of fullness after eating, vomiting, and a weight loss of 14 kg was found in gastric endoscopy and X-ray to have an esophageal hiatal hernia with incarceration of the gastric antrum and duodenal bulb, The gastric antrum and duodenal bulb were surgically removed and the hernia open closed, The postoperative findings showed the stomach and duodenal bulb had returned to normal positions and the passage from the stomach to the duodenum was improved, In esophageal hiatal hernia incarceration of an organ other than the stomach is very rare and our case with an incarcerated duodenal bulb is only the fifth case in the Japanese literature.

Key words：esophageal hiatal hernia, duodenal bulb incarceration

〔Jpn J Gastroenterol Surg 38：13—18, 2005〕

Reprint requests：Satoshi Itano　Terada Hospital
3260-1　Natsumi, Nabari-city, 518-0441 JAPAN

Accepted：July 28, 2004

©2005 The Japanese Society of Gastroenterological Surgery　　Journal Web Site：http：//www.jsgs.or.jp/journal/