日消外会誌　38（1）：19～24，2005年

症例報告

食道原発非小細胞型未分化癌の１例

自治医科大学消化器一般外科，同　病理*

齋藤　心　細谷　好則　荒井　渉　俵藤　正信
横山　卓　平嶋　勇希　倉科憲太郎　永井　秀雄
塚原　宗俊*　斎藤　建*

症例は82歳の男性で，嚥下困難を主訴に当科入院となった．内視鏡検査で下部食道にほぼ内腔を占める１型腫瘍が認められ，生検にて未分化癌と診断された．遠隔転移を認めず開胸開腹下に手術を施行した．中下部食道～胃上部を切除し，食道と胃管で再建した．組織学的に食道非小細胞型未分化癌と診断され，pT2, pN1, M0, Stage II であった．術後３か月で多発肝転移・腹腔内リンパ節再発を認めた．CDDP と 5-FU による化学療法を施行したところ，転移巣は Partial Response となった．術後９か月の現在外来通院中である．食道非小細胞型未分化癌の本邦報告例は15例であり比較的まれな疾患である．予後不良とされるが，15例中６例に化学療法が施行され奏効率は67%（4/6）であった．放射線単独，手術単独療法での長期生存例の報告もあり，集学的治療による予後の改善が期待できる．

はじめに

食道未分化癌は，食道悪性腫瘍の約1～2%に認められ[1)2)]，転帰は極めて不良な場合が多い．また，小細胞型（small cell type）と非小細胞型（non-small cell type）の２つの亜型に分類され[3)]，non-small cell type は本邦では14例の報告にとどまり，まれな疾患と考えられる．今回われわれは，食道原発非小細胞型未分化癌を経験したので報告する．なお，本稿で用いた用語は食道癌取扱い規約第９版に基づく[4)]．

症　例

症例：82歳，男性

主訴：嚥下困難

既往歴：72歳，尿管結石にて砕石術

家族歴：弟　皮膚癌，妹　乳癌，娘　乳癌

生活歴：飲酒（－）喫煙（－）

現病歴：2003年１月より嚥下困難が出現した．症状が急速に増悪し，経口摂取困難となり近医受診した．内視鏡検査にて下部食道にほぼ内腔を占める１型腫瘍が認められ当科紹介入院となった．

入院時現症：身長153cm，体重61kg，体温36.0度，血圧142/80mmHg，脈拍72/分整，貧血・黄疸なく，心肺音に異常認めなかった．腹部は平坦，軟で肝脾および腫瘤を触知しなかった．

血液生化学所見：軽度の低アルブミン血症（Alb 3.3g/dl）とコリンエステラーゼの低下（CHE 196mU/ml）以外異常を認めなかった．腫瘍マーカーでは，CEA CA19-9 SCC は正常範囲であったが NSE は15.3ng/ml（正常10.0以下）と高値であった．

上部消化管内視鏡検査：上切歯列より30cmを上縁としほぼ内腔を占める１型腫瘍を認めた（**Fig. 1-a**）．生検では中型～大型の異型細胞が充実性に増殖しており cytokeratin 陽性，S100 陰性，CD56 陰性から未分化癌と診断された．

食道造影検査：下部食道に長径6cmの隆起性病変を認めた（**Fig. 1-b**）．

胸部および腹部造影CT：下部食道に5×6cm大の腫瘍を認め一部大動脈と接していた．胸部下部食道傍リンパ節にそれぞれ1cm，0.5cmの円形のリンパ節があり，転移が疑われた．明らかな肝

＜2004年６月30日受理＞別刷請求先：齋藤　心
〒329-0498　栃木県河内郡南河内町大字薬師寺3311―1　自治医科大学消化器・一般外科教室

Fig. 1　a：Endoscopic findings reveal the type 1 tumor. b：Esophagogram shows elvated tumor in the lower esophagus.

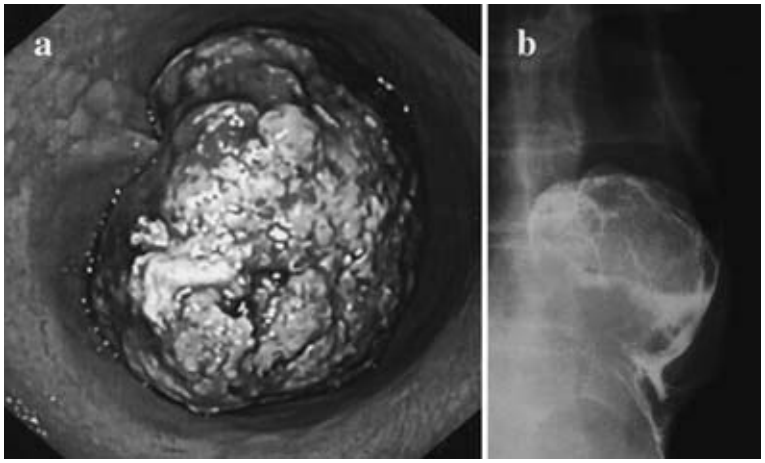

肺転移は認めなかった.

高齢ではあったが重篤な併存症を認めずperformance statusが良好であること，画像上遠隔転移を認めないこと，経口摂取が全く不能であったことより，2003年3月手術を施行した.

手術所見：右開胸開腹下に中下部食道および胃上部切除，胸腔内食道胃管吻合，リンパ節2群郭清を行った．腫瘍直下に胸部下部食道傍リンパ節(No 110)の腫大を認めた．肝転移，腹腔内リンパ節の腫大は認めなかった.

摘出標本所見：下部食道に表層に壊死が目立つ1型腫瘍を認めた.

病理組織学的所見：生検と同様に中型から大型の異型細胞が充実性～大型の胞巣を形成して増殖しており，表層には壊死を伴っていた．腫瘍細胞の核は大型で，明瞭な核小体を有し分裂像が多く認められた．腺管形成，角化などの特異的な構造は認めなかった．免疫組織学的にはcytokeratin陽性であり，神経内分泌腫瘍への分化を示唆するCD57・chromogranin Aは陰性であったため食道非小細胞型（non-small cell type）未分化癌と診断した（**Fig. 2-a**）．NSE染色は陰性であった．浸潤は固有筋層に止まり(**Fig. 2-b**)，腫瘍直下のリンパ節に2個の転移を認め，pT2, pN1, M0, Stage IIであった．腹部リンパ節（No 1, 3, 7）に転移は認

Fig. 2　a：High power microscopic view is showing middle to large atypical cells are proliferating without any particular epithelioid features such as keratinization or glrandular formation.（Hematoxilin-eosin stain, ×40）b：Macroscopic view of resected specimen（cut surface）.

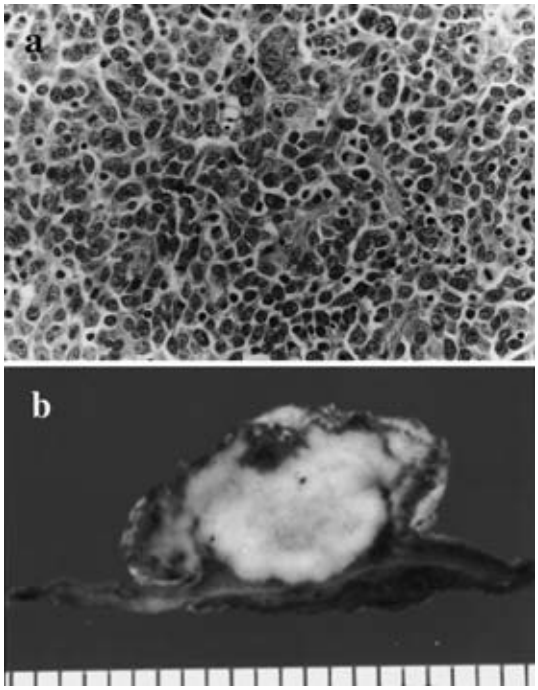

Fig. 3 After 7 coarse of low-dose FP chemotherapy, tumor size showed partial response on liver and lymph node metastasis.

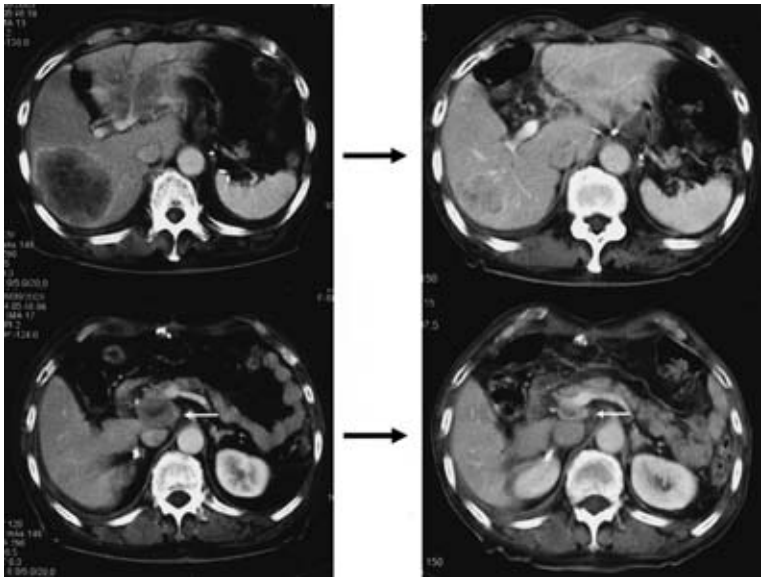

めなかった.

術後経過：経口摂取可能となり,術後第20病日に退院となった．2003年6月に行った腹部CTにて多発肝転移，腹腔動脈周囲・膵頭部のリンパ節腫大および少量の胸腹水が認められた．5-Fluorouracil（5-FU）500mg/body，Cisplatin（CDDP）5mg/bodyを連日5日間投与,2日間休薬するLow-dose FP療法を行った.6月に3クール，8月に4クールの計7クールLow-Dose FP療法を施行した．National Cancer Institute COMMON TOXICITY CRITERIA（以下NCI-CTCと略記）の共通毒性基準によれば，4クール施行中Grade 2の白血球低下が出現しGranulocyte Colony-Stimulating Factor（G-CSF）製剤を使用したが，その他特記すべき副作用は認めず化学療法の継続は十分可能であった.

化学療法の効果としては画像上，胸腹水の減少が見られ，Response Evaluation Criteria in Solid Tumors（RECIST）Guidelineに基づくと肝転移およびリンパ節腫大において33.4%の縮小があり，Partial Response（PR）と考えられた（**Fig. 3**）．また，化学療法にて上昇していたNSEが116ng/mlから11.1ng/mlへと著明に低下した．術後9か月の現在外来通院中である.

考　察

食道未分化癌は組織学的に肺の小細胞癌と極めて類似しているタイプの小細胞型（small cell type）と小細胞癌に類似していないタイプの非小細胞型（non-small cell type）に分類される．前者は小型の類円形核あるいは燕麦状の核を有し胞体は乏しく，不整形～紡錘形を呈し充実性増殖を示す．後者の多くは中～大型核で角質が粗く核形も不整であることが多い[3]. これまでの食道未分化癌の本邦報告例の多くは小細胞型であり，非小細胞型の本邦報告例は自験例を含め15例に過ぎない（**Table 1**）（1983–2003年5月：医学中央雑誌/public medline検索，会議録除く）．男性8例，女性7例で男女差は認めず,平均年齢は72歳であった．好発部位は小細胞型同様中下部食道に多かった[5]．内視鏡病型分類では隆起型が多かった.

食道未分化癌の予後については早期に血行性・リンパ行性転移を来たし，不良とされる．このため食道小細胞型未分化癌ではsystemic diseaseとして化学療法の重要性を唱える報告が多く見

Table 1　Reported cases of undifferentiated carcinoma of the esophagus（non-small cell type）in Japan

Case	Auther/year	Age/Sex	Location /endoscopic view	Stage	Treatment			Outcome ***
					Surgery	Chemotherapy	Radiation	
1	Kishida[21] /1983	78/M	Lt/polypoid lesion	pT3, pN1, M0	+	−	−	2Mo D
2	Sato[22] /1986	67/M	Lt/polypoid lesion	pT1, pN1, M0	+	−	−**	4Mo D
3	Murakami[23] /1991	68/F	Lt/elevated lesion	T3, N2, M0	+	−	+（50Gy）	6Mo A
4	Morimoto[17] /1993	56/M	Lt/SMT * like	pT1b, pN4, M0	+	−	−	28Mo A
5	Oono[15] /1994	85/F	Ce/ulcerative mass	T4, N3, M0	−	−	+（68.8Gy）	30Mo A
6	Takemura[2] /1997	58/F	Mt/N. M	pT3, pN4, M1（N. M）	+	+（CDDP, 5-FU）adjuvant	+（36Gy）concurrent	4Mo D
7	Kanki[24] /1997	75/F	Mt/elevated tumor	pT3, pN1, M1（LYM）	+	+（CDDP）adjuvant	−	41Mo A
8	Maruyama[11] /1997	69/F	Lt/type Ⅰ	T2, N0, M1（Liver）	+	+（CDDP, 5-FU, Leucovorin）adjuvant + neoadjuvant	−	11Mo D
9	Shimizu[25] /1999	72/M	Lt/type Ⅱ	pT3, pN1, M0	+	−	−	10Mo A
10	Takemura[16] /1999	66/M	Lt/type Ⅱ	pT3, pN2, M0	+	−	−	32Mo A
11	Yokoo[20] /1999	81/M	Mt ～ Lt/circular stenosis	N. M.	−	−	+（100Gy）	5Mo D
12	Oonuma[9] /1999	66/F	Mt/type Ⅱ	T3, N4, M0	+	+（CDDP, 5-FU, Leucovorin）adjuvant + neoadjuvant	−	61Mo A
13	Okuda[1] /2001	84/F	Ce/N. M.	pT3, pN4, M0	+	−	−	29Mo D
14	Nemoto[10] /2003	74/F	Mt/type Ⅰ	T2, N0, M0	−	+（nedaplatin, 5-FU）	Endoesophageal Brachytherapy（14Gy, sequential）	28Mo A
15	Ourcase /2003	82/M	Lt/type Ⅰ	pT2, pN1, M0	+	+（CDDP, 5-FU）adjuvant	−	9Mo A

*　SMT：submucosal tumor

**　This case was double primary carcinoma of the esophagus（non-oat cell and squamous cell carcinoma）, liniac-X-ray was given only to the squamous cell carcinoma.

*** Mo：month, D：dead, A：alive

N. M：not mentioned

られ[5)6)]，長期生存例のほとんどが集学的治療を行った症例である[7)8)]．食道小細胞型未分化癌では肺小細胞癌の regimen の代用[7)]や扁平上皮癌に準じた CDDP, 5-FU を用いた療法[7)8)]での著効例の報告が散見されるのに対し，食道非小細胞型未分化癌では症例が少なく化学療法の regimen は確立されていない．

非小細胞型症例における化学療法は自験例含め15例中6例で施行されていた．内容は CDDP または nedaplatin と 5-FU の併用，さらに leucovorin を追加するといった多剤併用が5症例あり，1症例は CDDP 単独であった．このうち4例で化学療法が有効であった[9)~11)]（奏効率67%）．これらの症例のうち，根本ら[10)]は化学療法と腔内照射 14Gy にて Complete Response（CR）を得ており，自験例を含む3例では化学療法にて PR が得られていた．いずれも CDDP または nedaplatin が含まれていることから白金製剤を key drug とした化学療法に効果が期待できる可能性がある．

高齢者の化学療法については成人と同量で問題

がないとする報告もあるが[12]，加齢に伴う生理機能の低下や合併症により副作用発現頻度が増加すると言われている[13]．

以上のことからわれわれは，本症例での再発に対し白金製剤を含む化学療法すなわち，比較的副作用が少ないとされるLow-dose FP療法[14]を選択した．

放射線療法は4例で行われていたが，大野ら[15]は放射線単独で30か月生存の症例を報告している．

手術療法に関しては，15例中2年以上の生存を認めた7症例のうち3例が手術療法単独であった．いずれも病期III，IV期であり[1)16)17)]，症例によっては手術療法単独でも長期生存の可能性がある．

丸山らは，血清NSEが高値であった食道非小細胞型未分化癌において化学療法が著効した症例を報告している[11]．非小細胞肺癌では血清NSE高値群で化学療法の感受性が高いとの報告があり[18]，一方で生存率が有意に短いとの報告もある[19]．食道非小細胞型未分化癌における血清NSE値と化学療法の感受性については不明であるが，自験例では化学療法とNSE値は相同した．

食道非小細胞型未分化癌では手術・化学療法・放射線療法のそれぞれに著効例の報告がある．症例に応じてこれらの治療を組み合わせた集学的治療を行うことによりQOLならびに予後の改善が期待できると思われた．

文　献

1）奥田栄樹，大杉治司，高田信康ほか：頚部食道未分化癌の2例．臨外　**62**：2394―2398, 2001
2）竹村雅至，東野正幸，大杉治司ほか：食道未分化癌の臨床病理学的および免疫組織学的検討．日消外会誌　**30**：694―699, 1997
3）板橋正幸，井手博子，下里幸雄：取り扱い規約に沿った腫瘍鑑別診断アトラス．食道．文光堂，東京，1994，p105―109
4）日本食道疾患研究会：食道癌取扱い規約．第9版．金原出版，東京，1999
5）Law SY, Fok M, Lam KY et al：Small cell carcinoma of the esophagus. Cancer **73**：2894―2899, 1994
6）Kelesen DP, Weston E, Kurutz R et al：Small-cell carcinoma of the esophagus：Treatment by chemotherapy alon. Cancer **45**：1558―1561, 1980
7）辻江正徳，柴田信博，野村　孝ほか：化学療法にて完全寛解が得られ23か月生存したStage IV食道小細胞癌の1例．癌と化療　**30**：271―275, 2003
8）佐藤幸作，本原敏司，奥芝俊一ほか：長期生存した食道未分化癌の2切除例．日臨外医会誌　**56**：1373―1376, 1995
9）大沼　忍，吉田　操，葉梨智子ほか：術前化学療法が著効し長期生存しえた食道未分化癌（non-small cell type）の1例．臨外　**60**：697―702, 1999
10）根本　洋，武内　聖，長崎秀彰ほか：Nedaplatin, 5-FU併用化学療法と腔内照射によりCRの得られた進行食道未分化癌の1例．癌と化療　**30**：263―267, 2003
11）丸山道生，工藤敏文，桑原　博ほか：血清NSE上昇を伴う食道癌の1例．日癌治療会誌　**32**：199―204, 1997
12）佐々木常雄，前田義治，佐藤　温ほか：75歳以上（後期高齢者）のがん治療　内科の立場から―抗癌剤による治療―．癌と化療　**25**：973―979, 1998
13）田中久美子，奥村勝彦：75歳以上（後期高齢者）のがん治療　臨床薬理の立場から．癌と化療　**25**：995―999, 1998
14）中村光成，片野光男，湯ノ谷誠二ほか：上部消化器癌におけるLow-Dose FP（5-FU＋Low Dose CDDP）療法の臨床効果．癌と化療　**22**：2081―2086, 1995
15）大野達也，山川通隆，桜井英幸ほか：放射線単独治療にて2年以上生存中の食道未分化癌の1例．癌の臨　**40**：1659―1663, 1994
16）竹村雅至，大杉治司，徳原太豪ほか：食道未分化癌と早期胃癌の同時性重複癌の1例．臨外　**60**：223―227, 1999
17）森本　卓，坂橋正幸，廣田映五ほか：著明なリンパ球浸潤を伴った食道大細胞性未分化癌の1例．日消外会誌　**26**：859―863, 1993
18）柴山卓夫，大熨泰亮，上岡　博ほか：肺非小細胞癌における血清NSE値の検討．日胸疾患会誌　**30**：1097―1102, 1992
19）Maeda T, Shibayama T, Gemba K et al：Prognostic factors in advanced non-small cell lung cancer：Elevated serum levels of neuron specific enolase indicate poor prognosis. Jpn J Clin Oncol **30**：534―541, 2000
20）Yokoo H, Arai H, Isoda K et al：Esophageal undifferentiated carcinoma displaying marked chondroid differentiation at metastatic foci. Pathol Int **49**：358―363, 1999
21）Kishida H, Sodemoto Y, Ushigome S et al：Non-oat sell carcinoma of the esophagus. Retort case of with ultrastructual observation. Acta Pathol Jpn **33**：403―413, 1983
22）Sato T, Mukai M, Ando N et al：Small cell carcinoma（non-oat cell type）of the esophagus. Con-

comitant with invasive squamous cell carcinoma and carcinoma in situ. A case report. Cancer **57**：328—332, 1986
23）村上龍次，山下康行，奥田智子ほか：食道未分化癌の1例．癌の臨　**37**：1192—1196, 1991
24）神吉和重，吉住　豊，森崎善久ほか：Lymphoid stromaを伴った食道非小細胞型未分化癌の1例．日消外会誌　**30**：754—758, 1997
25）Shimizu K，Takiyama W，Mandai K et al：Undifferentiated Carcinoma with Lymphoid Infiltration of the Esophagus：A Case Report. Jpn J Clin Oncol **29**：494—497, 1999

Undifferentiated Carcinoma of the Esophagus（non-small cell type）—A Case Report and Review of the Literature in Japan

Shin Saito, Yoshinori Hosoya, Wataru Arai, Masanobu Hyodo,
Taku Yokoyama, Yuki Hirashima, Kentaro Kurashina, Hideo Nagai,
Munetoshi Tukahara* and Ken Saito*
Department of Surgery and Department of Pathology*, Jichi Medical University

An 82-year-old male admitted for dysphagia was found in endoscopy to have a type 1 tumor involving the lumen in the lower esophagus, with biopsy suggesting undifferentiated carcinoma. The performance status was good without remote metastasis despite his advanced age, and surgery involved thoracotomy plus laparotomy. The middle and lower esophagus and the upper stomach were resected and an intrathoracic esophagogastroanastomosis（D2 dissection）done. Histologically, undifferentiated carcinoma of the esophagus（non small-cell）was suggested, as noted by the biopsy. According to the Regulations for Esophageal Cancer Treatment, the tumor was evaluated as pT2, pN1, M0, and stage II. Three months after surgery, multiple liver metastases and intraperitoneal lymph node metastasis were detected. Chemotherapy with low-dose FP achieved partial response of the metastatic foci, and the patient has been treated at the outpatient clinic for 9 months in postoperative follow-up. In Japan, 15 patients with non small-cell undifferentiated carcinoma of the esophagus have been reported. The prognosis is reported to be dismal, however, but chemotherapy administered to 6 of the 15 patients resulted in a response of 67%（4/6）. In some patients, radiotherapy or surgical therapy alone markedly prolonged survival, and multidisciplinary treatment may improve the outcome.
Key words：undifferentiated carcinoma of the esophagus, non-small cell type
〔Jpn J Gastroenterol Surg 38：19—24, 2005〕

Reprint requests：Shin Saito　Department of Surgery, Jichi Medical University
3311-1 Yakushiji, Minamikawachi-machi, Tochigi-ken, 329-0498 JAPAN
Accepted：June 30, 2004

©2005 The Japanese Society of Gastroenterological Surgery　Journal Web Site：http://www.jsgs.or.jp/journal/