日消外会誌　38（1）：25～30，2005年

症例報告

食道癌に対する根治目的放射線化学療法後のサルベージ手術後に早期再発した3例の検討

静岡県立静岡がんセンター食道外科，同　病理診断科*

佐藤　　弘　　坪佐　恭宏　　伊藤以知郎*

2002年9月から2003年12月までに，食道癌に対する根治目的放射線化学療法後のサルベージ手術を5例に施行した．104Rリンパ節転移遺残に対する右頸部郭清術施行例と，胸部中部食道の原発巣遺残と106recRリンパ節転移遺残に対する食道切除再建手術施行例の2例には再発を認めていないが，その他の3例は術後2か月以内の再発を認めた．症例1は，胸部下部の原発巣遺残と腹部リンパ節転移に対し，下部食道切除・胃全摘を施行した．術後1か月後に膵背側のリンパ節再発を認めた．症例2は，胸部中部食道癌の106recRのリンパ節転移遺残に対し，右頸部郭清術を施行．術後1か月後に原発巣の再発を認めた．症例3は，頸部食道癌遺残に対し，咽喉食摘術を施行．術後2か月で肺転移を認めた．再発した症例も術前評価では根治が望めると判断したが，結果的には早期に再発した．現段階ではサルベージ手術の適応・術式・成績などのデーターが不十分であるため，十分なinformed consentが重要である．

はじめに

胸部食道癌に対する根治目的放射線化学療法（chemoradiation therapy：CRT）は，手術治療に匹敵すると報告され[1)~3)]，標準的治療方法の1つになってきている．当院ではJapan Clinical Oncology Group（JCOG）の食道癌に対する放射線化学療法同時併用療法の第II相臨床試験のプロトコールに沿って治療している（Stage I；JCOG 9708, Stage II/III；JCOG9906）．しかしながら，根治に至らず，サルベージ手術を必要とすることもある．ここでいうサルベージ手術とは，根治目的のCRT後の腫瘍残存・再燃に対する根治目的の外科治療をいう．サルベージ手術は，CRT後の腫瘍残存・再燃に対し，唯一の根治を期待できる治療方法であるが，その高い在院死亡率・合併症率が問題である．症例ごとのリスクと腫瘍の進展状況により，適応・術式の選択に苦慮することも多い．サルベージ手術後の早期再発について検討した．

＜2004年7月28日受理＞別刷請求先：佐藤　　弘
〒411-8777　静岡県駿東郡長泉町下長窪1007　静岡県立静岡がんセンター食道外科

症　　例

当院で2002年9月から2003年12月までに，食道癌に対する根治目的放射線化学療法後のサルベージ手術を5例に施行した．いずれも手術治療で根治を目指した症例である（**Table 1**）．そのうち胸部中部食道癌で，原発巣は完全寛解（CR）で104Rリンパ節転移の遺残に対する右頸部郭清術施行例と，胸部中部食道の原発巣遺残と106recRリンパ節転移の遺残に対する食道切除再建手術施行例の2例は，それぞれ9か月，8か月間の無再発生存であるが，その他の3例は術後2か月以内に再発した．その3例に検討を加えた．

症例1：57歳，男性

主訴：嚥下困難

既往歴：特記すべきことなし．

現病歴：H14年11月7日腹部食道癌の診断で当院紹介初診．切除可能な食道癌であったが，根治目的CRTを希望され，fluorouracil（5-FU），cisplatin（CDDP）による化学療法と放射線（60Gy）の同時併用療法（FP-R）を2コース行った．さらに化学療法のみ2コースを追加した．その後の評価で，主腫瘍がpartial response（PR）であったの

Table 1　Characteristics of patients with salvage surgery following definitive chemoradiotherapy for esophageal cancer

Case	Age	Sex	Site	Clinical stage	The location of relapse or residual tumor	Surgical methods	Postoperative recurrence	Disease free period
1	57	M	Ae	Ⅲ	The primary lesion and paragastric lymph node	Lower esophagectomy combined with total gastrectomy	Lymphnode behind the pancreas	1 month
2	74	F	Mt	Ⅲ	Right recurrent laryngeal nerve lymph node	Right lymph node dissection	The primary lesion	1 month
3	65	M	Ce	Ⅳa	The primary lesion	Pharyngolaryngoesophagectomy	Multiple lung metstasis	2 months
4	65	M	Mt	Ⅲ	The primary lesion and right recurrent laryngeal nerve lymph node	Right transthoracic esophagectomy with 2-field lymph node dissection	None	9 months
5	55	M	Mt	Ⅳb	The right subclavian lymph node	Right lymph node dissection	None	8 months

で，サルベージ手術目的に当科紹介受診.

当科入院時現症：身長171.4cm　体重52.2kg

上部消化管内視鏡検査所見：胸部下部食道から腹部食道にかけて，Type 2病変を認める．潰瘍の辺縁より生検でpoorly differentiated squamous cell carcinomaを認めた．治療効果はGrade2であった.

頸胸腹造影CT所見：胸部下部食道から腹部食道にかけて食道壁が全周性に肥厚．胃小弯にリンパ節再発疑われた.心嚢液が軽度貯留していたが，膵周囲にリンパ転移は疑われなかった(**Fig. 1a**).

手術術式は，開胸食道切除が標準的であると考えられたが，安全性を重視し，開腹下部食道胃全摘＋Roux-Y再建予定とした.

手術所見：H15年8月26日手術施行.開腹でアプローチした．胸部下部食道から腹部食道は硬く腫大していたが，周囲から剥離は可能であった．胃小彎の転移が疑われるリンパ節が膵との境界が不明であった．膵を切り込まない切離線で結紮しながら離断した．左胃動脈は細い索状物のようになり血流は途絶していた．下部食道胃全摘＋Roux-Y再建を施行した．食道は放射線治療の影響で血流低下が予想されたので，栄養管理用に空腸瘻を造設した.

病理所見：原発巣にviable cellは残存．胃壁に固着したリンパ節と膵との剥離面がpositiveであった.

臨床経過：術後経過は順調で9月11日（15 POD）に軽快退院．9月29日経過観察のCTで膵体部上部から背側にLN再発を認めた(**Fig. 1b**).

Fig. 1　a：Abdominal enhanced CT before salvage surgery showed no lymph node metastasis behind the pancreas. b：Abdominal enhanced CT about one month after the operation showed local recurrence behind the pancreas（arrows).

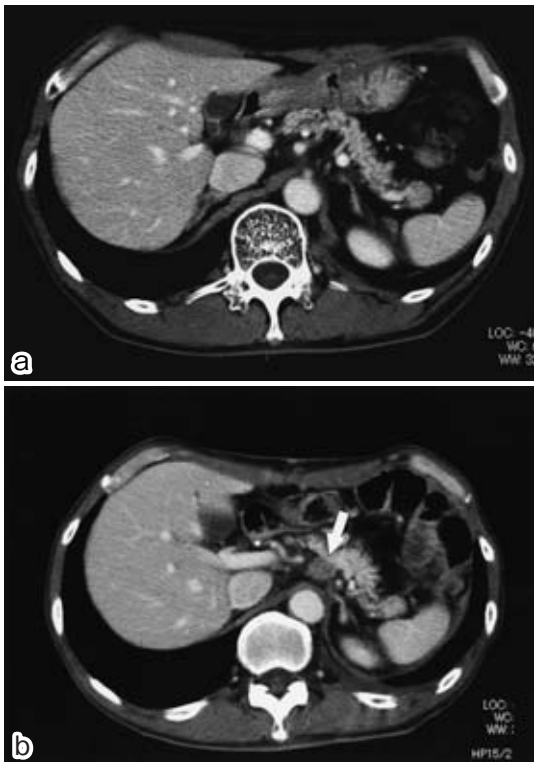

再発に対し，他院で化学療法を施行中である．

症例2：74歳，女性

主訴：嚥下時狭窄感

既往歴：特記すべきことなし．

現病歴：H15年5月上旬頃より前胸部痛・嚥下時狭窄感あり．前医で上部消化管内視鏡で食道癌と診断．5月22日当院紹介初診．胸部中部食道癌（cT3N1M0）と診断．リンパ節転移は106recRに1つ転移が疑われた．手術治療と根治目的放射線化学療法の選択肢から，放射線化学療法を選択された．FP-R 2コース施行．化学療法のみもう1コース追加したが，106recRのリンパ節はPRのままであった．9月10日サルベージ手術目的で当科紹介．

当科入院時現症：身長151.4cm，体重53.8kg．表在リンパ節は触知しなかった．

上部消化管内視鏡検査：門歯30cmにCRT後の潰瘍瘢痕を認めるが，明らかな再発所見は認めなかった（**Fig. 2a**）．原発巣は完全寛解（CR）と診断した．

頸胸腹造影CT：106recRリンパ節は増大傾向にあった（**Fig. 3**）．食道Mtの腫瘍部分はわずかに壁肥厚を認めるのみであった．

PET検査：106recRリンパ節に一致した集積像あり．食道には集積像は認めず．

上記所見より106recRリンパ節のみに癌が遺残していると考えた．しかしながら追加の抗がん剤治療では，根治に至る可能性は低いと考え，同リンパ節の切除術のみ施行の方針とした．

手術所見：全身麻酔下右頸部切開施行．101Rと106recRを郭清し，術前指摘のリンパ節を摘出．その他104Rも郭清した．

病理所見：総郭清リンパ節9個のうち，術前指摘の106recRリンパ節1個のみ転移を認めた．

術後経過：9月22日（6POD）に軽快退院した．経過観察目的の上部消化管内視鏡検査を10月16日に施行したところ，前回瘢痕であった病変が，周堤を伴う潰瘍性病変に変化しprogressive disease（PD）と診断した（**Fig. 2b**）．頸胸腹造影CTでは，明らかな再発病変は認めなかった．開胸食道切除術を勧めたが拒否され，他院で免疫療法を施行中である．

Fig. 2 a：Endoscopy showed only a scar, about 30cm from the incisors. Complete response（CR）was expected. b：Endoscopy showed ulcerative change with randwall in the same location. Recurrence of esophageal carcinoma was suspected.

a

b

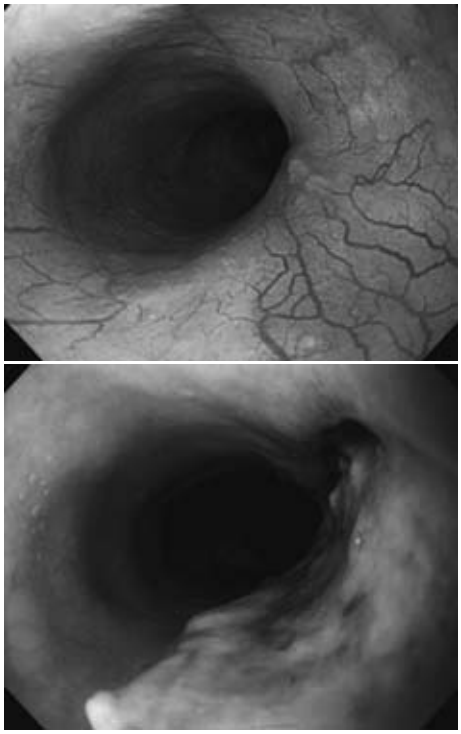

症例3：65歳，男性

主訴：嗄声

既往歴：特記すべきことなし．

現病歴：H14年5月頃より嗄声出現．前医で頸部食道癌を指摘され（cT4N1M0），CRTを施行（放射線治療：58Gy，CDDP 200mg，5FU 5,000 mg）．その後PRと診断．10月30日追加治療目的で当院紹介受診．

当科入院時現症：身長163cm，体重51kg．気管切開が前医で施行されている．

上部消化管内視鏡検査：食道入口部直下に潰瘍性病変を認め，腫瘍が残存していると考えられた．

頸胸腹造影CT所見：食道入口部レベルより胸骨上縁1cm頭側まで気管浸潤が疑われた．101Lリンパ節も腫瘍残存が疑われた（**Fig. 4**）．

Fig. 3　a：Enhanced CT after chemoradiotherapy (CRT) showed the possibility of metastasis to the right recurrent laryngeal nerve lymph node (arrows). b：Positron emission tomography (PET) with fluorodeoxyglucose (FDG) after CRT showed increased FDG uptake of the right recurrent laryngeal nerve lymph node (arrow).

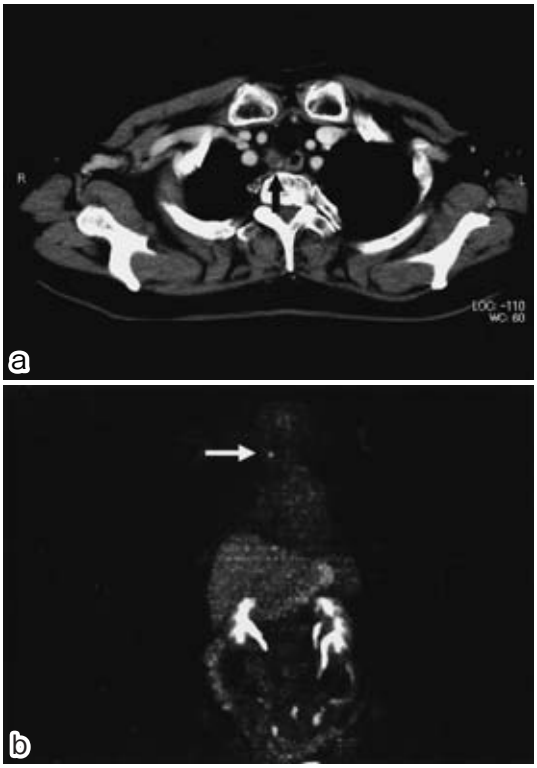

上記所見より PR と診断し，手術治療を選択した．

手術所見：11 月 19 日咽喉食摘・食道抜去・咽頭胃吻合・永久気管孔造設術施行．

病理所見：原発巣に squamous carcinoma cell gohst は認められたが，viable cell は認められなかった（**Fig. 5**）．リンパ節転移も認められず CR と診断された．

術後経過：術後経過はおおむね順調で，12 月 19 日（30POD）に軽快退院した．1 月 31 日の経過観察の CT で多発肺転移を指摘された．術前の CT を振り返って診断しても，肺転移は指摘できなかった．3 月 6 日 Nedaplatin＋Vindesin を用いた化学療法を施行．以後は前医で，化学療法施行中である．

Fig. 4　Enhanced CT before the operation showed cervical esophageal carcinoma with suspected invasion to the trachea (arrow) and metastasis to the right cervical paraesophageal lymph node (arrow head).

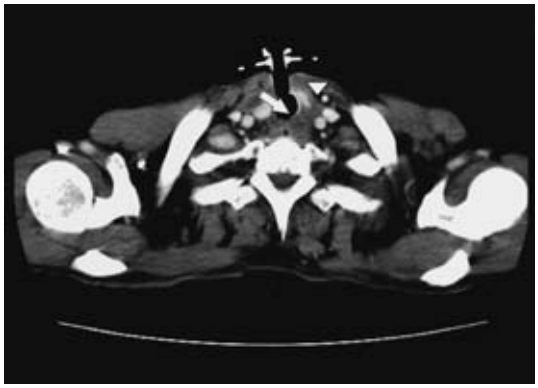

Fig. 5　Microscopic findings revealed squamous cell carcinoma of the cervical esophagus with no viable cells. Therapeutic effect：grade 3. (HE staining, 40×)

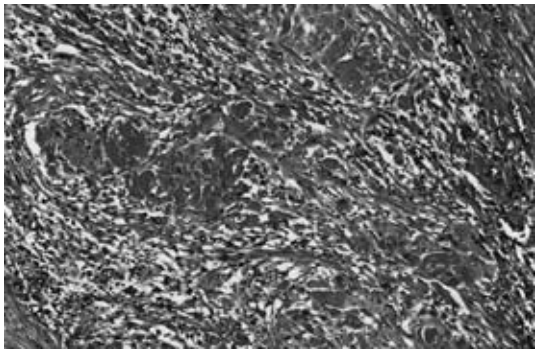

考　　察

放射線化学療法は切除不可能な症例ばかりでなく，切除可能な症例にも適応拡大され，手術治療に匹敵する成績が報告されてきている[1)~3)]．現段階においては，切除可能症例は手術治療が標準的治療と言えるが，根治目的放射線化学療法も治療選択肢の 1 つとして位置付けられてきている[1)~3)]．しかし，CRT の症例が増えることにより，根治に至らなかった症例の 2nd line の治療が問題になってきている．2nd line の化学療法も行われているが，

根治に至る可能性に乏しく，サルベージ手術が根治に至る唯一の手段と考えられる．

一般にCRT後のサルベージ手術は手技的に難易度が高いため，手術適応の判断に苦慮する．後藤田ら[4]は，サルベージ手術の手術適応・術式の選択に関しては，統一した見解はまだないと述べている．前治療のない通常の症例と同様のリンパ節郭清を要するか，あるいは原発巣がCRでリンパ節転移だけ残存した症例に食道切除が必要かなど，議論の余地がまだ残っている．Urschelら[5]は，サルベージ手術ではconservativeな縦隔郭清などの縮小手術を推奨しているが，現実には癌の進行具合や体力的な要素から判断されると考える．手術適応となる症例選択の重要性が報告されているが[5)6)]，明確なガイドラインはなく，現時点では，根治性と手術侵襲のバランスから，個々に手術適応を決めるしかない．手術によるメリット・デメリットの十分な患者への情報提供の重要性は言うまでもない．

症例1は，通常なら右開胸食道切除・胃管再建を施行するところであるが，胃に広範に放射線照射が行われているため胃管再建はriskが高い．したがって結腸再建を要し，また心嚢水貯留も認められることより，侵襲の少ない非開胸・下部食道切除・胃全摘・Roux-Y再建を選択した．結果的には，術式の選択には関係なく，術前指摘できなかった膵へのリンパ節浸潤により，非根治手術に終わり早期に再発した．症例2は原発巣がCRであったため，転移の疑われた106recRリンパ節を含む右頸部のみを切除した．1か月後の上部消化管内視鏡検査で原発巣はPDであった．もう少し経過をみてからリンパ節郭清のみを施行するか，一見，CRでも食道切除を行うべきだったと考える．症例3は画像診断よりPRと診断し，手術を施行したが，結果的には切除標本は予想しえなかったCRであった．しかし術後3か月後のCTで両側多発肺転移を認め，結果的にはCRでなかったと考えられる．術前のCTで指摘しえなかった肺転移が増悪したと考えられ，術前診断の困難さを示した．

これら3症例とも，術前診断で根治切除の可能性があると判断し，手術治療を選択したが，結果的に術前に予想しなかった形式で再発した．サルベージ目的の手術適応・術式の選択は非常に難しいことを示唆している．

放射線治療や化学療法の治療効果の持続期間や効果発現の時期の見極めが難しいため，どの位の期間の経過観察で効果判定をすべきか難しい．

Lim JTら[7]は，放射線化学療法後の予後因子として，上部消化管内視鏡検査所見の重要性を報告している．最初の1年間は3か月ごと，それ以降は6か月ごとの検査を推奨している．しかしながら症例2は，上部消化管内視鏡検査で原発がCRのため，頸部リンパ節切除のみ施行した．その術後1か月で原発巣が再燃したことにより，術前評価の困難さを浮き彫りにした．

Neoadjuvant therapy後の術前診断にPET検査が有用であるとの報告[8]もあるが，resectabilityの評価や遠隔転移の発見には寄与していないとの報告[9]もあり，現段階では診断の一助にはなりうるが，まだ研究途上である．現在のModalityでは，治療の効果判定が難しく，術前診断に限界があるため，早期再発・腫瘍残存のリスクがある．

根治目的の放射線化学療法後のサルベージ手術で重要なことは，現段階では適応・術式・経過・成績などのデーターが不十分であるため，十分なinformed consentである．今後各施設からの臨床経験におけるevidenceを蓄積することが重要である．

文　献

1) Ohtsu A, Yoshida S：Chemotherapy and chemoradiotherapy for esophageal cancer. Crit Rev Oncol Hematol **28**：173—180, 1998
2) 大津　敦，吉田茂昭：食道癌の治療—外科手術かchemoradiationか？Front Gastroenterol **3**：24—30, 1998
3) 大津　敦，武藤　学，目良清美ほか：食道癌治療のControversy—内科の立場から—．癌と化療 **30**：1230—1237, 2003
4) 後藤田直人，西村光世，吉田純司ほか：根治的放射線化学療法後の食道癌救済手術．胸部外科 **55**：743—747, 2002
5) Urschel JD, Sellke FW：Complications of salvage esophagectomy. Med Sci Monit **9**：173—180, 2003
6) Muunier B, Raoul J, Le Prise E et al：Salvage eso-

phagectomy after unsuccessful curative chemoradiotherapy for squamous cell cancer of the esophagus. Dig Surg **15**：224—226, 1998
7) Lim JT, Truong PT, Berthelet E et al：Endoscopic response predicts for survival and organ preservation after primary chemoradiotherapy for esophageal cancer. Int J Radiat. Oncol Biol Phys **57**：1328—1335, 2003
8) Brucher BL, Weber W, Bauer M et al：Neoadjuvant therapy of esophageal squamous cell carcinoma : Response evaluation by positron emission tomography. Ann Surg **233**：300—309, 2001
9) Downey RJ, Akhurst T, Ilson D et al：Whole body 18FDG-PET and the response of esophageal cancer to induction therapy：results of a prospective trial. J Clin Oncol **21**：428—432, 2003

Early Recurrence after Salvage Surgery Following Definitive Chemoradiotherapy for Esophageal Cancer

Hiroshi Sato, Yasuhiro Tsubosa and Ichiro Ito*
Department of Esophageal Surgery and Department of Pathology*, Shizuoka Cancer Center

The number of salvage surgeries for esophageal cancer after definitive chemoradiotherapy is currently increasing. From September 2002 to December 2003, 5 patients with squamous cell carcinoma of the esophagus, who derived no benefit from definitive chemoradiotherapy (CRT) underwent salvage surgery. Of these 3 were confirmed to have early recurrence after salvage surgery. Case 1：A 57-year-old man underwent lower esophagectomy combined with total gastrectomy for a primary lesion and lymph node metastasis in the lesser curvature of the stomach after CRT. Recurrence in the lymph node behind the pancreas was confirmed a month later. Case 2：A 74-year-old woman underwent right lymph node dissection for metastasis of 106 recR lymph node after CRT. Recurrence of the primary lesion without lymph node metastasis was confirmed a month later. Case 3：A 65-year-old man underwent pharyngolaryngoesophagectomy for residual cervical esophageal carcinoma after CRT. Microscopically, no viable cancer cells were confirmed in the resected specimen, but multiple lung metastases were confirmed 2 months later. Although salvage surgery is ostensibly curative, these cases all suffered recurrence within 2 months. Suitable indications and procedures for salvage surgery remain to be established and its outcome to be thoroughly evaluated. Under these conditions, informed consent is very important.

Key words：esophageal carcinoma, chemoradiotherapy, salvage surgery

〔Jpn J Gastroenterol Surg 38：25—30, 2005〕

Reprint requests：Hiroshi Sato　Department of Esophageal Surgery, Shizuoka Cancer Center
Naga-izumi, Suntogun, Shizuoka, 411-8777 JAPAN

Accepted：July 28, 2004

©2005 The Japanese Society of Gastroenterological Surgery　Journal Web Site：http://www.jsgs.or.jp/journal/