日消外会誌　38（1）：31～35，2005年

症例報告

食道原発癌肉腫の癌腫成分が小細胞癌であった1例

大阪社会医療センター外科，大阪市立大学大学院腫瘍外科[1]，同　病理部[2]

河本　真大　　高島　　勉　　仲田　文造
埜村　真也[1]　　井上　　透[1]　　山下　好人[1]
大平　雅一[1]　　若狭　研一[2]　　平川　弘聖[1]

患者は54歳の男性で，嚥下時違和感を主訴に当院を受診した．術前診断は中部食道後壁腫瘍で，生検では低分化扁平上皮癌と診断された．右開胸開腹食道亜全摘術を施行した．腫瘍は2型で，2.5×2.0cm大であった．病理組織学的検査では小細胞癌で食道外膜に浸潤しており，また一部に軟骨肉腫の像も認めた．また，免疫組織学的染色で上皮性マーカーであるCAM 5.2が癌腫と肉腫の移行部で陽性であり，小細胞癌成分から肉腫成分へ分化した可能性が示唆された．術後3週間のlow dose FPによる化学療法を施行後，退院となった．術後15か月現在，再発を認めていない．食道小細胞癌と癌肉腫はどちらも頻度は低いが術前診断が困難で，悪性度が高い疾患である．食道原発の癌肉腫の癌腫成分が小細胞癌であった例は極めて珍しく，ここに報告した．

はじめに

食道原発癌肉腫は食道悪性腫瘍全体の1.0％未満といわれるまれな疾患であり[1]，食道原発小細胞癌も食道悪性腫瘍全体の1.0％未満といわれるまれな疾患である[2]．今回，我々は食道原発の癌肉腫で癌腫成分が小細細胞癌であった症例を経験したので報告する．

症　　例

症例：54歳，男性

主訴：嚥下時違和感

既往歴：38歳時に肝膿瘍，53歳時に肺結核

生活歴：喫煙20本/日，15年前までウイスキー1本/日を飲酒していたが，その後は禁酒した．

現病歴：肺結核にて内服治療中の2003年1月より嚥下時違和感を自覚した．2月4日に食道・胃内視鏡検査にて，食道に2型腫瘍を認めた．食道癌が疑われ精査加療のため当院入院となった．

入院時現症：身長167cm，体重53kg，表在リンパ節を触知せず．胸部，腹部ともに異常な理学所見を認めなかった．

入院時検査成績：血算，生化学検査では異常を認めなかった．腫瘍マーカーはCEA 3.3ng/ml，SCC 1.5ng/mlと正常範囲内であった．

上部消化管造影検査：胸部中部食道後壁に約2.5cm大の2型の腫瘍像を認めた（**Fig. 1**）．

縦隔造影CT：中部食道右～後壁の壁肥厚が認められたが，明らかなリンパ節腫大，周囲臓器への浸潤所見は認めなかった（**Fig. 2**）．

食道内視鏡検査所見：門歯から31cmの中部食道後壁に2型の腫瘍を認めた．腫瘍の辺縁は整で，ルゴール染色で腫瘍の大部分が染色されなかったが，周堤の一部は染色された（**Fig. 3**）．生検では低分化型扁平上皮癌と診断された．

以上より食道癌の診断にて，根治的手術を行った．

手術所見：右開胸開腹による食道亜全摘術および3領域リンパ節郭清を行い，胃管を用いた後縦隔経路で再建した．中部食道の腫瘍は食道外膜への露出を認めたが，胸膜播種は認めなかった．開腹所見では胃小彎のリンパ節は腫大し転移を疑った．食道癌取扱い規約第9版での手術所見はMt,

＜2004年7月28日受理＞別刷請求先：高島　　勉
〒557-0004　大阪市西成区萩之茶屋1―3―44　大阪社会医療センター外科

Fig. 1　Upper gastrointestinal series showed the protruded lesion with smooth margin on the posterior wall of the middle thoracic esophagus（arrow）.

Fig. 2　Mediastinal enhanced CT-scan reveals a mass（arrow）in the middle esophagus without invasion of adjacent tissue.

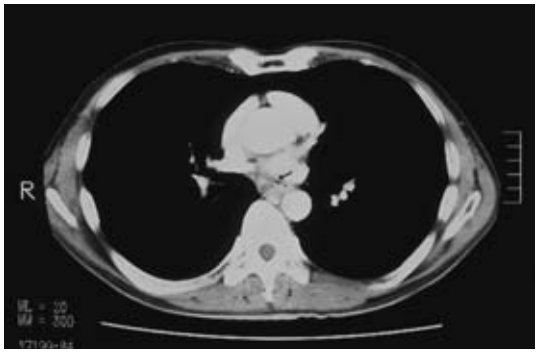

Fig. 3　Endoscopic examination revealed a slightly reddish protruded lesion on the posterior wall of the middle esophagus. The lesion was approximately 2.5 cm in diameter and was unstained by iodine except a part of tumor margin.

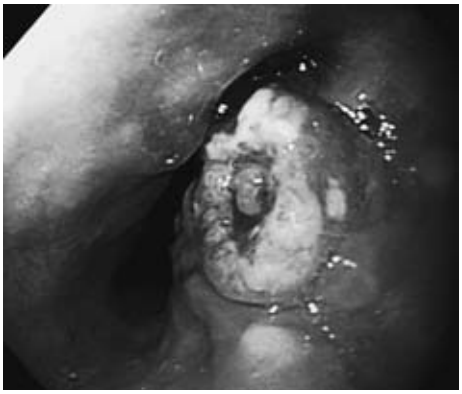

Fig. 4　The tumor with ulceration of surgical specimen was located in the middle esophagus and the tumor size was 2.5 × 2.0 cm.

Ad，N2, M0, IM0, R0, PM0, DM0, EM0, D3, 手術的根治度Bであった.

摘出標本：食道癌取扱い規約第9版に基づく分類で，最大径25mm，最大横径20mm，2型，PM 65mm，DM 105mm，EM0, 食道内癌多発なしであった（**Fig. 4**）.

病理組織検査：HE染色ではN/C比の高い腫瘍細胞の充実性増殖を認め，小細胞癌と診断された．また，軟骨化生を認め癌肉腫と考えられた（**Fig. 5**）．リンパ節は，胸部気管リンパ節（＃106）1/10個，気管分岐部リンパ節（＃107）1/3個，胸部中部食道傍リンパ節（＃108）2/2個，主気管支下リンパ節（＃109）1/2個，後縦隔リンパ節（＃112）3/3個，左噴門リンパ節（＃2）2/3個，左胃動脈幹リンパ節（＃7）5/5個，さらに4群である総肝動脈幹リンパ節（＃8）に2/2個の転移を認め，すべて小細胞癌の転移であった．食道癌取扱い規約第9版病理組織学的所見はpT3(pAd), ly2, v0, ew（－）ow（－），pN4, stage IVであった.

免疫組織染色AE1/AE3, CD56, vimentinは癌腫成分，肉腫成分ともに陰性であった．NSEは癌

Fig. 5 Histologocally, the tumor was composed of small cell carcinoma and chondrocytes (arrow). (a HE, ×40) (b HE, ×200)

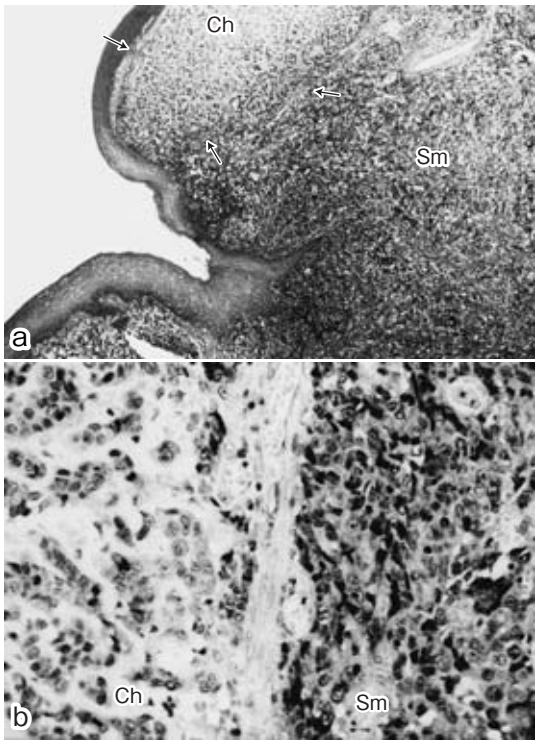

Fig. 6 NSE immunohistochemical staining
Small cell carcinoma cells (Sm) were positive, however chondrocytes (Ch) were negative (original magnification, ×40).

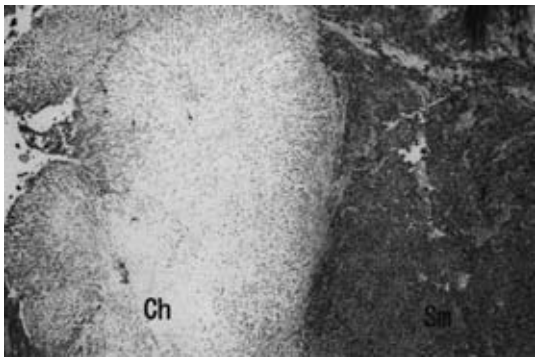

Fig. 7 CAM5.2 immunohistochemical staining
Small cell carcinoma cells (Sm) were positive, cells on transitional zone indicating between the arrows. However chondrocytes (Ch) were negative (original magnification, ×40).

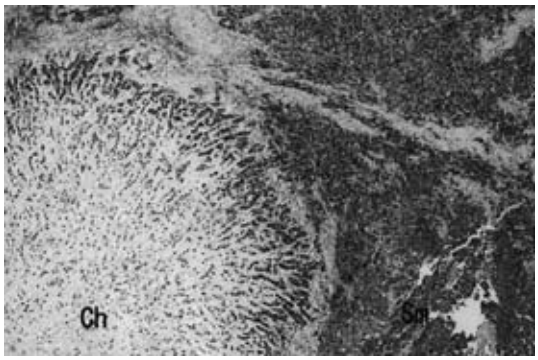

腫成分（小細胞癌）で陽性，肉腫成分（軟骨）では陰性であった(**Fig. 6**)．S-100は肉腫成分では陽性で癌腫成分では陰性であった（**Fig. 7**)．CAM 5.2は，癌腫成分で陽性であり，肉腫成分でも，癌腫—肉腫の境界部において染色される部分を認め，移行像と考えられた（**Fig. 8**)．

術後3週目から，5-FU 500mg/body/dayを24時間持続点滴静注により3週間連続投与し，同時にCDDP 10mg/body/dayを30分間点滴静注，5日投与2日休薬で併用した．点滴静注による化学療法を3週間施行し，術後8週目に退院となった．入院中に5-FUによると思われるGrade 2の口内炎，Grade 4の下痢などの副作用が現れたため，その後は無治療で経過観察中である．術後15か月現在，再発の兆候を認めず外来通院中である．

考　察

同一腫瘍内に2種の成分，すなわち上皮性の癌組織と非上皮性の肉腫組織が認められる場合，その腫瘍を癌肉腫と呼称する[3]．食道癌肉腫の癌腫成分は報告例のほとんどが扁平上皮癌であり，医学中央雑誌およびMEDLINEで1967年から現在までの文献検索を行ったが，自験例のように癌腫の大部分が小細胞癌であった例は見いだせなかった．

食道原発小細胞癌も食道癌取扱い規約では上皮性悪性腫瘍の未分化癌の亜型に分類される[4]．また，食道小細胞癌の約半数は，小細胞癌成分と他の癌腫成分が同一腫瘍内にみられる併存癌症例であると言われており，併存する癌腫成分の組織型

Fig. 8　S-100 protein immunohistochemical staining
Small cell carcinoma cells（Sm）were negative, however chondrocytes（Ch）were positive（original magnification, ×40）.

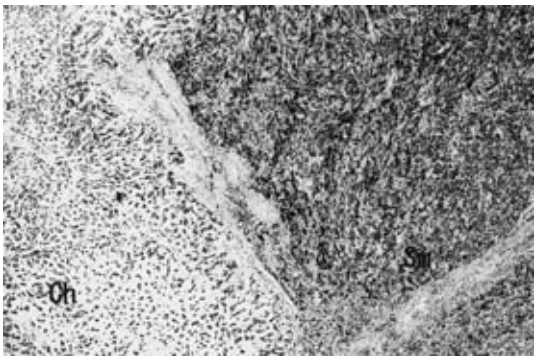

は扁平上皮癌が多く，粘表皮癌の報告もみられている[2]．食道の小細胞癌は肺の小細胞癌と同様に，腫瘍細胞は小型でN/C比が高く，円形から類円形の核と，乏しい細胞質を有する．ただ，細胞密度が高く，柔らかいため採取組織が挫滅しやすいことや，小細胞癌組織が非腫瘍性食道上皮で被われていることがあることなどから，生検で癌組織が十分に採取できないことが多く，扁平上皮癌の診断がされることも多いとされている[2]．自験例でも生検では低分化扁平上皮癌と診断された．

小細胞癌の予後は一般的に極めて不良で，1年生存率は10％前後とされており[5)6)]，術前に診断ができれば，手術適応とせず放射線化学療法を行う方がよいとの報告や，手術を中心とした集学的治療法を行う方がよいとの報告など，意見が分かれるところではあるが，いずれの治療法でも予後を改善するとは言い難い[7]．自験例では術前の生検組織標本の病理検査で低分化扁平上皮癌の診断を得たために手術を施行した．

また，食道の癌肉腫と小細胞癌は，どちらも一般的に胸部中部食道に多く，隆起性病変であることが多いとされている[2)8)]．自験例でも腫瘍は胸部中部食道に存在し隆起性病変であった．

自験例に対し免疫組織染色を行ったところ，上皮性マーカーであるAE1/AE3, CD56, vimentinは小細胞癌（癌腫成分），軟骨細胞（肉腫成分）でともに染色されなかった．NSEは小細胞癌で染色を認め，S-100は軟骨細胞で染色を認めた．ケラチンを染色する上皮性マーカーであるCAM5.2は，小細胞癌で染色を認め，軟骨細胞でも小細胞癌と軟骨細胞の境界部において染色を認めた．このことは間葉系細胞に上皮性マーカーが存在することを意味し，小細胞癌細胞から癌肉腫への化生が起こった可能性が示唆された．

本邦の食道癌取扱い規約では，癌肉腫は，①いわゆる癌肉腫②偽肉腫③真性癌肉腫の3つの細分類がされており[3]，癌腫が肉腫様細胞に移行する組織像の有無が，いわゆる癌肉腫とそれ以外の癌肉腫とを判別する際の有用な所見とされている[9]．自験例がどの範疇に入るか検討したが，移行像を認めたことからは“いわゆる癌肉腫”に分類できると思われるが，「間葉系成分中に骨，軟骨，筋などへの分化が認められれば真性癌肉腫と診断できる．」との報告もあり[7]，自験例はS-100にて明瞭に染色される軟骨組織を認めているため，真性癌肉腫の条件をも備えていると考えられた．ただ，近年，癌肉腫の組織発生は上皮一元性と考えられ，細分類に否定的な見解も多く[8]，細分類せず，癌腫の成分と肉腫様組織の成分の組織型，移行像の有無などを記載するに止めるべきとの意見も多い[9]．

食道原発小細胞癌も食道原発癌肉腫もどちらも予後は食道原発扁平上皮癌よりも悪いと言われている[2)10)11)]．特に小細胞癌は早期に遠隔リンパ節，肝，肺へ転移を認めるため予後は不良で，手術適応の有無に関わらず化学療法，放射線療法を併用した集学的治療を行っても予後は平均生存期間6か月と極めて不良であるといわれている[12]．自験例は両組織型の併存例であるので単純に考えると予後は極めて悪いことが予測される．しかし，所属リンパ節転移を4群まで認めたにも関わらず，術後15か月が経過した現在も，患者は再発の兆候なく外来通院中である．

なお，本論文の要旨は第65回日本臨床外科学会総会（2003年11月福岡市）にて発表した．

文　献

1）市川和人，曽我俊彦，村田哲也ほか：食道癌肉腫の1例　本邦147報告例の臨床病理学的検討．

三重医 **37**：485—489, 1993
2) 幕内博康，鬼島 宏：食道悪性腫瘍の病理と臨床 食道原発未分化癌の診断と治療．病理と臨 **20**：479—488, 2002
3) 西上隆之，植松邦夫：食道腫瘍の病理．病院病理 **15**：32—35, 1997
4) 食道疾患研究会編：臨床・病理．食道癌取扱い規約．第9版．金原出版，東京，1999
5) 高田 実，竹之内伸郎：長期生存中の食道原発小細胞癌の1例．日臨外会誌 **63**：357—360, 2002
6) 木戸川秀生，碇 秀樹，中村 徹ほか：小細胞型食道未分化癌の1手術例ならびに本邦報告例の検討．外科 **55**：1052—1055, 1993
7) 吉田 操，門馬久美子，葉梨智子ほか：食道悪性腫瘍の病理と臨床 特殊型食道癌の内視鏡診断．病理と臨 **20**：496—501, 2002
8) 板橋正幸，王 卓姫，廣田映五ほか：食道の“癌肉腫”の病理学的所見と組織発生．病理と臨 **14**：1125—1131, 1996
9) 大倉康男：食道原発癌肉腫の臨床と病理その細分類の問題点．病理と臨 **20**：489—495, 2002
10) Beyer KL, Marshall JB, Diaz-Arias AA et al：Primary small-cell carcinoma of the esophagus. Report of 11 cases and review of the literature. J Clin Gastroenterol **13**：135—141, 1991
11) 浜辺 豊，佐藤美晴，小谷陽一：肉腫様組織成分を伴った食道癌について 自験例5例と癌肉腫・偽肉腫としての本邦報告例63例の検討．外科治療 **52**：255—264, 1985
12) 杉浦功一，小澤壯治，北川雄光ほか：食道小細胞癌の1切除例と文献報告例検討．日消外会誌 **37**：123—129, 2004

A Case of Esophageal Carcinosarcoma of which Carcinoma Component was Small Cell Carcinoma

Masahiro Komoto, Tsutomu Takashima, Bunzo Nakata,
Shinya Nomura[1], Toru Inoue[1], Yoshito Yamashita[1],
Masaichi Ohira[1], Kenichi Wakasa[2] and Kosei Hirakawa[1]
Department of Surgery Oncology, Osaka Socio-Medical Center
Department of Surgical Oncology, Osaka City University Graduate School of Medicine[1]
Department of Pathology, Osaka City University Hospital[2]

A 54-year-old man seen for swallowing discomfort was found on an upper gastrointestinal series to have a smooth protruding lesion on the posterior wall of the middle thoracic esophagus. Endoscopic examination showed a slightly reddish lesion about 2.5 cm in diameter unstained by iodine. Pathological examination of biopsy specimens showed poorly differentiated squamous cell carcinoma, necessitating esophagectomy through a thoracolaparotomy. The 2.5×2.0 cm polipoid tumor consisted of small-cell carcinoma and chondrocytes invading to the adventitia. Positive staining was recognized for CAM 5.2 immunohistochemically in semi serial histologic sections of the transitional zone from small-cell carcinoma to chondrocytes. After adjuvant chemotherapy with low-dose cisplatin plus 5-FU, the patient was discharged without major complications. A patient with two cancerous components who survives and recurrence free for 15 months after surgery is rare, especially considering that both carcinosarcoma and small-cell carcinoma are disease and are potentially highly malignant.

Key words：esophageal cancer, carcinosarcoma, small cell carcinoma

〔Jpn J Gastroenterol Surg 38：31—35, 2005〕

Reprint requests：Tsutomu Takashima Department of Surgery, Osaka Socio-Medical Center
1-3-44 Haginochaya, Nishinari-Ku, Osaka, 557-0004 JAPAN

Accepted：July 28, 2004

©2005 The Japanese Society of Gastroenterological Surgery Journal Web Site：http://www.jsgs.or.jp/journal/