日消外会誌　38（1）：36～41，2005年

症例報告

脊髄損傷症例に合併した胃癌手術後の管理

日本医科大学大学院医学研究科臓器病態制御外科学，波崎済生病院内科*

高橋　健　中村　慶春　内田　英二　柏原　元
李　栄浩　宮下　正夫　田尻　孝　笠井　源吾*

医療技術などの進歩に伴って脊髄損傷患者の生命予後は改善し高齢化が進んでいる．これに伴い悪性腫瘍併発例の報告が増加しているが，消化器癌併発例の報告はほとんど認められない．今回，我々は脊髄損傷患者の胃癌併発例を経験したので報告する．症例は60歳の男性で，昭和46年に脊髄損傷受傷，平成14年6月に腹痛および黒色便が出現した．上部消化管内視鏡を施行し胃体中部前壁の胃癌と診断されたため胃全摘術を施行した．術直後より減圧管からの排液量が多く，第3病日からは排便が連日認められたにもかかわらず減圧管排液量は漸増し（最大で825ml/日），上部と下部の消化管蠕動運動の乖離が認められた．しかし胃管の留置期間を延長し，適宜，腸管運動促進剤を投与しながら経口摂取量を調節していくことで合併症なく第40病日に退院となった．脊髄損傷患者に腹部手術を施行する際は，脊髄損傷の病態生理を理解し注意深い術後管理が必要であると考えられた．

はじめに

脊髄損傷患者の泌尿器系悪性腫瘍併発例は数多く報告されているが，消化管悪性腫瘍併発例の報告は稀少であり，中でも消化管悪性腫瘍併発例に対して開腹手術を施行したという報告はわれわれが検索しえた限りでは高松ら[1]が報告した1例のみであった．今後，脊髄損傷患者の高齢化が進むとともに，並存疾患も増加し，開腹手術症例も増加してくることが予測される．今回，われわれは脊髄損傷の慢性期に胃癌を合併した症例を経験したので，その特殊な経過およびその対処につき若干の文献的考察を加えて報告する．

症　例

症例：60歳，男性

主訴：左側腹部痛，黒色便

家族歴：特記すべき事項なし．

既往歴：昭和46年，脊髄損傷（右第4頸髄，左第7頸髄が残存高位）．

現病歴：平成14年6月，来院2，3日前より左側腹部痛および黒色便が出現し当院外来を受診．臨床症状および血液検査所見より上部消化管出血を疑い同日入院となった．

現症：意識清明，血圧108/60，脈拍90/分，整．腹部は軽度膨満，四肢・体幹の表在感覚は認められなかった．

血液検査所見：RBC 327×10^4/μl，Hb 8.3g/dlと貧血を認め，BUN 41.7mg/dlと高値を示した．腫瘍マーカーはCEA 1.4ng/ml，CA19-9 23U/mlであった（**Table 1**）．

上部消化管内視鏡検査所見：来院時の内視鏡検査所見で，胃体中部前壁にA2stageの潰瘍性病変が認められた（**Fig. 1. a**）．抗潰瘍療法を施行し，2週間後に再度内視鏡検査を施行した．潰瘍性病変はH2stageまで改善していたが，形状は不整で一部周提様の隆起が認められたため（**Fig. 1. b**），生検を施行したところ低分化型腺癌と診断された．

上部消化管造影検査所見：胃体中部前壁に，淡く造影剤の付着した限局性の病変部が認められた（**Fig. 2**）．

腹部CT所見：リンパ節を含め，他臓器への転

＜2004年6月30日受理＞別刷請求先：高橋　健
〒113-8603　東京都文京区千駄木1―1―5　日本医科大学大学院医学研究科臓器病態制御外科学（第1外科）

Fig. 1 a：Gastrofiberscopic finding on admission showed ulcerative lesion（A2 stage）at anterior wall of middle body of the stomach. b：2 weeks after on admission, gastrofiberscopy showed ulcerative lesion（H2 Stage）that was better than study on admission. Histrogical finding revealed poorly differentiated adenocarcinoma.

a b

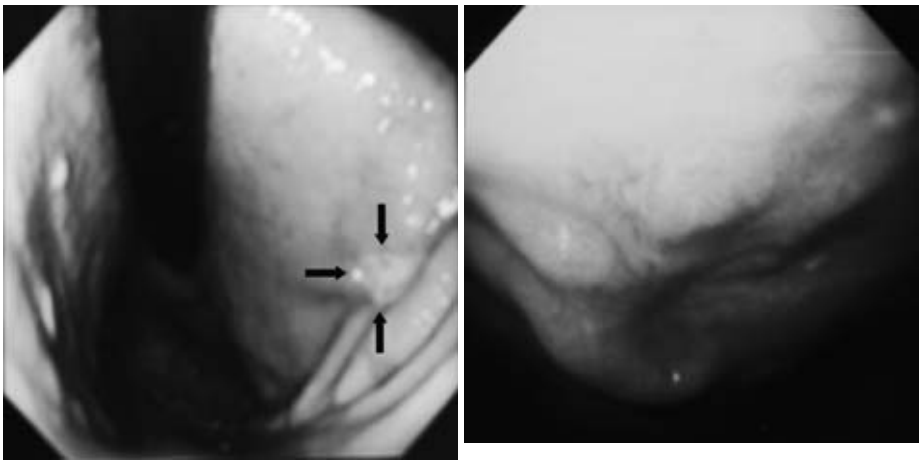

Table 1 Laboratory data on admission

WBC	9,660 /μl	TP	6.2 g/dl
RBC	327×10^4 /μl	GOT	15 IU/*l*
HB	8.3 g/dl	GPT	18 IU/*l*
Ht	26.9 %	LDH	232 IU/*l*
MCV	82.3 μ^3	ALP	151 IU/*l*
MCH	25.4 Pg	γ-GTP	23 IU/*l*
MCHC	30.9 %	AMY	42 IU/*l*
Plt	23.9×10^4 /μl	T-cho	140 mg/dl
		TG	274 mg/dl
		Na	137 mEq/*l*
		K	3.7 mEq/*l*
		Cl	105 mEq/*l*
		BUN	41.7 mg/dl
		Cre	0.3 mg/dl
		CEA	1.4 ng/ml
		CA19−9	23 U/ml

Fig. 2 Double-contrast study of the stomach showed circulus lesion with ulcerative bottom in anterior wall of middle body.

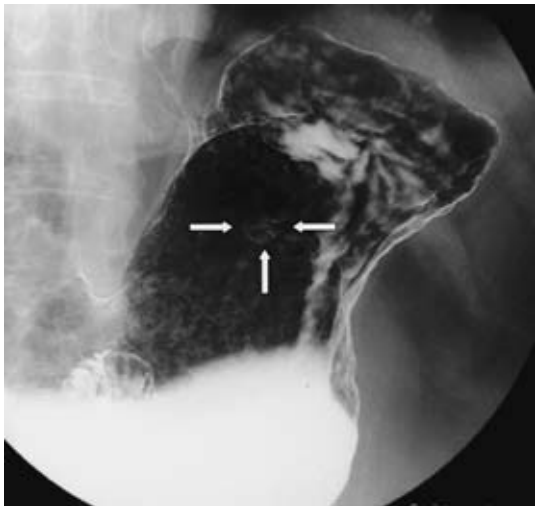

移性病変は認められなかった．なお，脊髄損傷慢性期で高率に見られる両腎の萎縮・嚢胞，膀胱憩室および憩室内の石灰化を認めた．

膀胱鏡検査所見：膀胱内腔は肉柱形成著明で多数の大小憩室を認めたが悪性所見は認められなかった．

以上より胃癌と診断し平成14年7月26日，胃全摘術を施行した．腹膜播種・肝転移などはなく，腫瘍の漿膜への露出は認められなかった．また，＃3のリンパ節が腫脹し転移が疑われたためD2郭清とした．再建はY吻合から食道―空腸吻合まで，約50cmの距離を置きRoux-enY吻合術を結

Fig. 3　a：Resected specimen showed a main lesion in anterior wall of middle body. b：Microscopic finding of gastric cancer lesion showed poorly differentiated adenocarcinoma which invade submucosal layer.（H.E.stain；high magnification）.

a　b

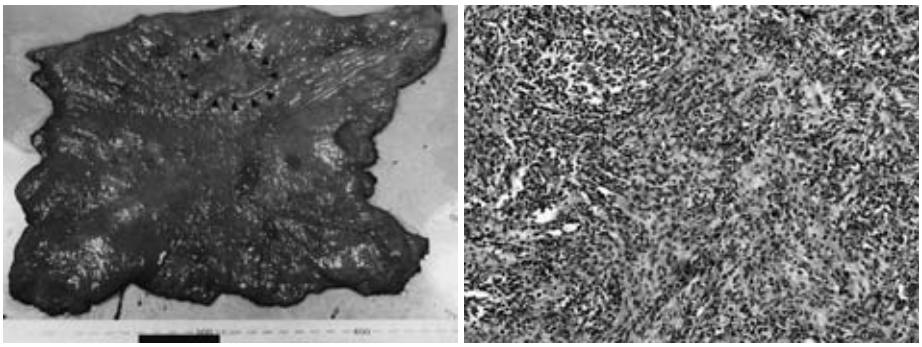

Fig. 4　a：Plain abdominal X-ray on admission. b：Plain abdominal X-ray on the 5th day after operation showed a lot of bowel gas compared with what it was on admission.

a　b

腸前にて施行した. sT2, sN1, sH0, sP0, sM0, sCY0 で stage II，根治度 A であった.

切除標本肉眼所見：胃体中部前壁に 52×40mm の形状不整な粘膜襞の集中と潰瘍性病変を認めた（**Fig. 3. a**）.

病理組織および総合所見：N/C 比が大きく，異型度の強い細胞がほとんど腺管形成することなく増殖していたが，腫瘍は固有筋層まで達していなかった. 組織学的診断は, 充実型低分化型腺癌（por 1），pT1（sm），pN0, ly0, v0, INFβ であり，手術所見と合わせて fStage IA であった（**Fig. 3. b**）.

術後経過：術直後から，吻合部付近に留置した減圧管より白色調の比較的透明な排液が流出し，第 1 病日には減圧管排液量は 400ml となった．第 3 病日には排便が認められたにもかかわらず同様の排液が 680ml 認められ，以降も漸増し第 5 病日には 825ml となった．第 3 病日から腸管運動促進剤（$PGF_{2\alpha}$：プロスタルモン 1mg/回×2 回）を連

日投与していたが，第6病日に突然排液量が低下し，100ml未満となったため第7病日に減圧管を抜去した．尚，第5病日の腹部単純X線所見では，術前のX線像と比較して上部小腸の拡張，およびガス貯留像の増加が認められた(**Fig. 4. a, b**)．第8病日に施行した術後の消化管造影検査にて縫合不全を認めず，造影剤が比較的速やかに大腸に移行したため第9病日より流動食を開始した．第12病日には三分粥，第14病日には五分粥を開始したが，第17病日に腹満感および嘔気の訴えがあったため，再度流動食とした．その後さらに間隔をあけて食事を進めていたところ，腹満感，嘔気等の訴えなく第30病日には全粥摂取が可能となり，第38病日の腹部単純X線所見（**Fig. 5**）で上部小腸の拡張，およびガス貯留像の改善が認められ，第40病日に退院となった（**Fig. 6**）．退院後，現在まで外来で経過観察中であるが，栄養状態もよく再発兆候は認められていない．

Fig. 5 Plain abdominal X-ray on the 38th day after operation.

考　察

脊髄損傷による身体変化に対して，現在のところ根本的な治療法は見つかっていない．しかし，医療技術，脊髄損傷患者の健康管理方法の改善，救命救急センター設立など医療システムの改善により，脊髄損傷患者の生命予後は徐々に改善しており，脊髄損傷患者の高齢化が進んでいる[2)~4)]．これに伴い，脊髄損傷患者の死因も変化し，以前の泌尿器系(腎不全)，感染症による死亡から，循環器，呼吸器，消化器系疾患による死亡が増加しているというWhiteneckら[5)]の報告もある．今後，更なる高齢化が進めば，悪性腫瘍の合併も増加し，腹部手術適応症例の増加が予測される．また，本

Fig. 6 The following time table showed progress after operation.

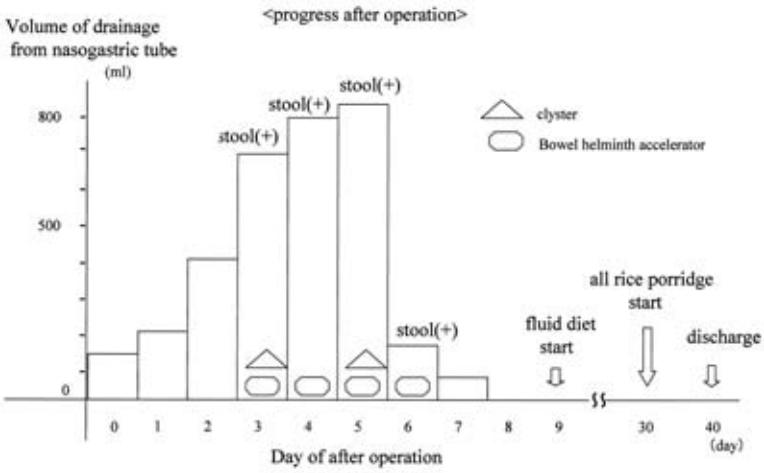

症例においては，術前の腹部X線所見にて常に小腸ガス像が描出されており，慢性的な腸管蠕動運動の低下が認められていた．手術後は比較的早期(第3病日)から排便が認められたにも関わらず，減圧管流出量は500ml/日を大きく超え，上部と下部の消化管機能の乖離と認識された．現在，脊髄損傷が消化管に及ぼす影響，あるいは脊髄損傷患者における消化管合併症の研究はさまざまな方面から行われている．岡田[6]は上位脊髄損傷患者における排便障害の観点から消化管機能を評価し，田中ら[7]は脊髄損傷慢性期では胃液のPH調節機能，あるいは胆汁の逆流調節機能の低下が上部消化管粘膜の障害を惹起しているのではという仮説をもとに，脊髄損傷慢性期における上部消化管機能の研究を進めている．山本[8]，秋庭ら[9]は脊髄損傷患者における消化管機能の変化を胃液分泌検査，胃液排出検査によりとらえ評価を試みている．いずれの研究においても，脊髄損傷では運動神経や知覚神経の低下以外に自律神経系の破綻が，腸管蠕動運動の低下も含め消化器系の合併症や随伴症の発生に大きく関与していることが示唆されている[10]．したがって，一般的に脊髄損傷患者においては脳神経である迷走神経が保たれていることから腸管運動については維持されやすいと言われている[11]が，先にも述べたように交感神経・副交感神経(自律神経系)のバランスは崩れているため慢性的な腸管蠕動運動の低下は認められていると考えられる．したがって，胃全摘術であったとしても，減圧管の留置期間を排液量に合わせて延長することが重要である．また，腸管運動促進剤としてのprostaglandin$F_{2\alpha}$（$PGF_{2\alpha}$）は神経を介さず直接消化管に作用する性質を持つ[12]ことから，脊髄損傷患者の麻痺性イレウスに対しては日常行われている一般的処置の一つであり，後にも非常に有用であると考えられた．

脊髄損傷患者における生命予後の延長に伴い，同患者の高齢化が進んでいる．このことは，今後消化器癌を含めた悪性腫瘍の合併例の増加とともに，腹部手術適応症例の増加が予測される．また，今回の症例のごとく腹部手術を施行する場合は，手術後の消化器系の機能が著しく低下することを予測しつつ，腹腔内臓器の脊髄損傷による病態生理を理解したうえで慎重な術後管理を行う必要がある．そして，減圧管抜去の時期，経口摂取開始の時期，腸管運動促進剤の適宜投与あるいは浣腸の適宜施行などといった点に留意した術後管理を行えば，通常の開腹手術と同様に対応できると考えられた．

文　献

1) 高松真理子，山本克彦，松村一隆ほか：脊髄損傷患者の術後腸管麻痺に対する対策．現代医療 **15**：1553―1557, 1983
2) 高橋秀寿，木村彰男，鈴木幹次郎：脊髄損傷患者．総合リハ　**29**：609―616, 2001
3) 住田幹男：慢性期頸髄損傷患者の健康管理. J Clin Rehabil　**3**：831―837, 1994
4) 内田竜生，住田幹男，徳弘昭博：脊髄損傷患者死因統計．日災医会誌　**47**：431―435, 1999
5) Whiteneck GG, Charlifue SW, Frankel HL et al：Mortality, morbility and psychosocial outcomes of persons spinal cord injured more than 20 years ago. Paraplegia **30**：617―630, 1992
6) 岡田博匡：排便の生理．総合リハ　**15**：433―440, 1987
7) Tanaka M, Uchiyama M, Kitano M：Gastroduodenal disease in chronic spinal cord injuries. Arch Surg **114**：185―187, 1979
8) 山本敬雄，山田眞一，宮尾直彦：脊損者における腹部外科の問題点．総合リハ　**11**：433―439, 1983
9) 秋庭保夫，石田　暉，原沢　茂ほか：脊髄損傷患者の上部消化管機能．日パラプレジア医会誌 **1**：178―179, 1988
10) 古市　哲，松尾光敏，兼松隆之ほか：脊髄損傷患者の消化管運動　レントゲン学的研究から．日消外会誌　**34**：985, 2001
11) 井上和宏，緒方　甫：脊髄損傷者の自律神経障害．脊椎脊髄ジャーナル　**3**：23―30, 1990
12) Benett A, Whitney B：A pharmacological study of the motility of the human gastrointestinal tract. Gut **7**：307―316, 1966

The Postoperative Control of Gastric Carcinoma in a Patient with Spinal Cord Injury

Ken Takahashi, Yoshiharu Nakamura, Eiji Uchida, Moto Kashiwabara,
Yonho Lee, Masao Miyashita, Takashi Tajiri and Gengo Kasai*
Surgery of Organ Function and Biological Regulation, Nippon Medical School,
Graduate School of Medicine
Department of Internal Medicine, Hasaki Saisei Hospital*

With medical advances, survival of patients with spinal cord injury has gradually lengthened. As a result, they increasingly encounter problems associated with including malignant tumors. We report a rare occurrence of gastric carcinoma in a patient with spinal cord injury. A 60-year-old man who had sustained spinal cord injury in 1971 presented with epigastric pain and tarry stool in June 2002. Fiberscoptic gastroscopy yielded a biopsy specimen from the anterior wall of the body of the stomach that revealed adenocarcinoma. Following total gastrectomy, volume of drainage from a nasogastric tube gradually increased to 825ml/day, despite bowel movements resuming on the third post operative day. Thease findings indicated dissociation of upper and lower gastrointestinal peristalsis. We prolonged drainage with the nasogastric tube and administered bowel helminth accelerator as appropriate. A fluid diet could be initiated on the 9th postoperative day, and the patient was discharged on the 40th postoperative day. A favorable course following surgery in patients with spinal cord injury requires understanding of the pathophysiology of spinal cord injury as well as careful postoperative observation.

Key words：spinal cord injury, gastric carcinoma

〔Jpn J Gastroenterol Surg 38：36—41, 2005〕

Reprint requests：Ken Takahashi Surgery for Organ Function and Biological Regulation, Nippon Medical School, Graduate School of Medicine
1-1-5 Sendagi, Bunkyo-ku, Tokyo, 113-8603 JAPAN

Accepted：June 30, 2004

©2005 The Japanese Society of Gastroenterological Surgery Journal Web Site：http://www.jsgs.or.jp/journal/