日消外会誌　38（1）：42～46，2005年

症例報告

長期生存した再発胃癌の１例

北海道消化器科病院外科，北海道大学大学院医学研究科腫瘍外科学分野*

山田　秀久　　森田　高行　　藤田　美芳　　宮坂　祐司
仙丸　直人　　押切　太郎　　加藤　紘之*

症例は63歳の男性で，1994年8月3日胃癌に対して幽門側胃切除術を施行した．総合所見は中分化型腺癌，fT1（SM），N1, H0, P0, M0, fStage IBであった．1996年7月の腹部CTで胃十二指腸吻合部から膵頭部前面にかけて腫瘤を認め，その後徐々に増大傾向を示したが他部位に再発巣を認めず1997年11月6日膵頭十二指腸切除術を施行した．腫瘤は胃十二指腸吻合部から膵頭部にかけて一塊となっており膵との境界は不明瞭で剥離困難であった．病理学的検査で胃癌の局所再発と判定された．再発切除後6年6か月経過した現在，再発徴候なく健在である．本例は再発胃癌に対して膵頭十二指腸切除術を施行し長期生存が得られたまれな症例と考え若干の文献的考察を加え報告した．

はじめに

胃癌治療の基本は外科治療であり診断能の向上に伴い生存率が向上している．しかし依然再発例も少なくなくその治療法にいまだ有効なものは少ない．むしろ再発巣の切除はQOLの改善目的に行われることが多く，根治切除可能な例は極めて少ない．再発例に対する切除について肝転移切除の報告が散見されるが，他の部位に対する外科的治療の有効性は明らかではない[1)~9)]．今回我々は，再発胃癌に対して膵頭十二指腸切除術を施行し長期生存が得られた1例を経験したので若干の文献的考察を加えて報告する．

症　　例

症例：63歳，男性

主訴：特になし．

現病歴：1994年8月消化管精査の際，胃前庭部に陥凹性病変を認め組織生検にてGroup5, 中分化型腺癌と診断し8月3日幽門側胃切除D2施行した．所見は前庭部に1.5×1.2cmのType 0-IIc病変を認め，組織型は中分化型腺癌，fT1(SM)，N1（幽門下リンパ節：6番に1個），ly2，v0，H0, P0, M0, fStage IBであった（**Fig. 1A，B**）．術後外来で経過観察していたが，1996年7月の腹部CTにて，吻合部から膵頭部前面にかけて腫瘤を認めた．患者，家族の希望により化学療法は行わず経過観察としたが，その後，徐々に増大傾向を示し，1997年10月16日入院精査となった．

家族歴：特記事項なし．

既往歴：脳梗塞

腹部CT：再発巣発見から1年2か月後の1997年9月のCTでは腫瘤は約4cmに増大し，膵との境界は不明瞭であった（**Fig. 2**）．

腹部超音波検査：膵頭部近傍に均一なlow echoic massを認めた．

超音波内視鏡検査：膵頭部近傍の腫瘤と胃壁との連続性は明らかではなかった．

膵管造影検査：狭窄，拡張の異常所見無し．

血管造影検査：異常所見無し．

腫瘍マーカー：胃癌手術時より正常値であった．その他血液検査上異常所見を認めなかった．

以上より，胃十二指腸吻合部から膵頭部に限局した胃癌術後の局所再発を強く疑った．患者は当初より一貫して化学療法を拒否しており，また腫瘍は経過観察中，腫瘍径の増大以外は他臓器再発や播種などの所見はみられず摘出可能と判断し，

＜2004年7月28日受理＞別刷請求先：山田　秀久
〒065-0041　札幌市東区本町1条1丁目2―10　北海道消化器科病院外科

Fig. 1 A：The resected specimen showed depressed lesion. B：Microscopic finding of the gastric cancer was moderately differentiated adenocarcinoma.（HE×400）

A

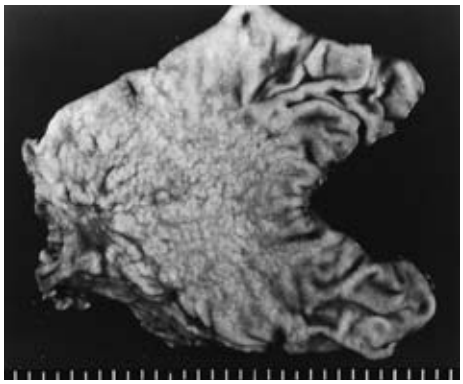

B

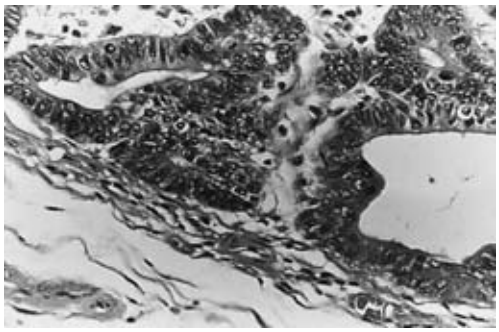

Fig. 2 Computed tomography showed an iso-enhanced mass at the pancreas head.（arrow）

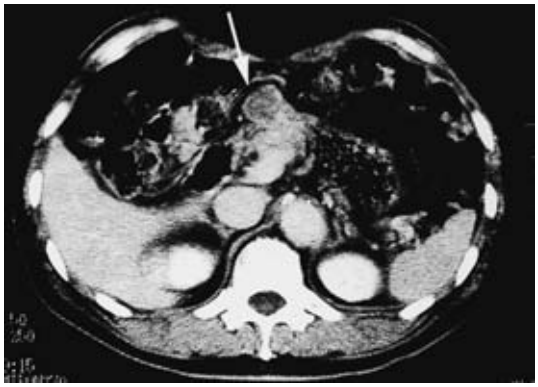

1997年11月6日手術を施行した.

手術所見：腫瘤は胃十二指腸吻合部から膵頭部にかけて一塊となっており膵との境界は不明瞭で剥離は困難であったことより，膵頭十二指腸切除術を施行した. 膵に接した最大径4cmの腫瘤は白色を呈し，充実性で膵との境界は不明瞭であった(**Fig. 3A, B**). 病理学的組織検査で腫瘍は中分化型腺癌からなり膵頭部への浸潤はなく胃癌の局所再発と最終診断した(**Fig. 3C**). 術後も化学療法は施行せず, 再発巣切除後6年6か月が経過した現在, 再発徴候なく健存である.

考　察

悪性腫瘍の再発に対して外科的切除の有効性が報告されているが，ほとんどは大腸癌再発に対するものである[10)~12)]. 胃癌における再発治療に関して肝転移切除の報告は散見されるが[6)~9)], その他の部位の再発例に対する切除の有効性は明らかでない[1)~5)]. Yooら[1)]は胃癌再発508例中19人（3.7%）に切除を行い根治切除例では21.6か月の平均生存期間が得られ5人無再発生存中と報告している. しかし，姑息的切除例では平均生存期間は12か月以内と予後不良であった. 肝外再発巣切除に関してTakeyoshiら[2)]は5例（大動脈周囲リンパ節1例，腹膜2例，局所2例）に再発巣切除を行い, リンパ節切除の1例が42か月無再発生存中である. 残りの3例は6～36か月で再発死亡し，1例は合併症により死亡していた. Inadaら[4)]は大動脈周囲のリンパ節再発に対して切除と化学療法の併用が有効であり平均生存期間24か月以上と報告している. 以上のように再発胃癌根治切除の有効性が散見されるが，多くの再発胃癌に対して根治切除の適応はなく再発胃癌切除の意義は延命効果とQOLの向上が目的と考えるのが一般的である[5)].

再発胃癌の場合，化学療法が行われることが多いが, 治療成績は5FU使用群が無治療群より有意に生存期間延長を認める[13)~15)]ものの，各種薬剤を用いても生存期間は約7か月程度である[16)17)]. 近年，新規薬剤が適応となり再発胃癌の治療も大きな変化がみられ成績向上が期待されるが，未だに標準治療は確立されていない. 本症例では患者が治療期間中一貫して化学療法を拒否しており，長期生存が期待出来ないと考えられたことから再発巣をCTで発見してから1年2か月間経過観察し

Fig. 3　A：The specimen, resected at the second operation of pancreaticoduodenectomy, showed that the tumor was localized at pancreas head.（arrow）B：The tumor was appeared a white and solitary mass at the pancreas head.（arrow）C：Microscopic appearance of the tumor was moderately differentiated adenocarcinoma.（HE×400）

A

B

C

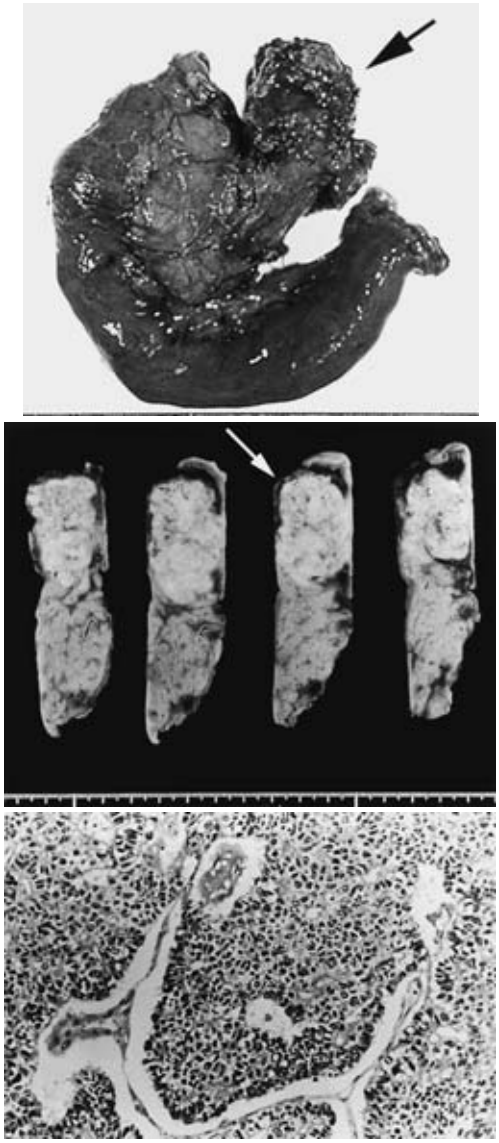

ていた．より早期に切除していれば，あるいは膵頭十二指腸切除術でなく核出術のような非侵襲的手術も可能であったかもしれない．しかし再発胃癌が手術適応となる症例は極めて少なく，切除の適応を判断するのは困難と考えられる．再発確認後観察期間をある程度置くことによって，腫瘍の進行速度や他部位への転移などを観察でき，本症例のような再発巣切除の適応となる症例の選択が可能と思われた．

手術術式に関して，原発進行胃癌に対する膵頭十二指腸切除術は膵頭部への直接浸潤例やリンパ節転移例に対して有効とする報告[18)~20)]も見られるが，切除後の生存成績は不良であり一定の見解は見られていない．本症例では膵前面の腫瘤と膵との境界は不明瞭であり，肉眼的根治を得るためには膵頭十二指腸切除術が必要であった．しかしながら，再発胃癌に対しては極力過度の侵襲は避けるべきであると考えられる．胃癌局所再発は胃周囲のリンパ節，結合組織の再発であるが，その再発巣切除に関しては術後の癒着や炎症性の癒着と腫瘍による浸潤とが肉眼的には区別が困難であり，腫瘍縁確保を目的に広範囲の合併切除を必要とする場合もあり切除効果や身体状況を慎重に考慮し適応を決定する必要がある．

再発形式について本例は初回切除時に幽門下リンパ節に転移を認めており，リンパ管を介して局所に再発したものと考えられた．早期胃癌の再発率は1～4％と低いが[21)~25)]，再発後の生存期間は進行癌のそれと差が無く原発巣の進行度が予後因子になるという報告は見受けられない．

再発巣の診断法として肝，肺あるいは限局した腹腔内再発にCT，超音波検査，MRIなどが有効であるが腹膜播種については画像での早期診断は困難である[26)]．本症例のように限局した再発病巣の場合，外科的切除によって長期生存が可能な症例もあり，再発巣の早期発見のために定期的検索が重要である．

おわりに本症例の経験から再発胃癌については一定期間の経過観察の上，他部位に新たな再発巣を認めず，また腫瘍増殖も比較的緩徐な例に対しては積極的切除が有効な症例もあると考えられた．

文　献

1）Yoo CH, Noh SH, Shin DW et al：Recurrence following curative resection for gastric carcinoma.

Br J Surg **87**：236—242, 2000
2) Takeyoshi I, Ohwada S, Ogawa T et al：The resection of non-hepatic intraabdominal recurrence of gastric cancer. Hepatogastroenterology **47**：1479—1481, 2000
3) Kanemitsu Y, Kondo H, Katai H et al：Surgical resection of pulmonary metastases from gastric cancer. J Surg Oncol **69**：147—150, 1998
4) Inada T, Ogata Y, Andoh J et al：Significance of paraaortic lymph node dissection in patients with advanced and recurrent gastric cancer. Anticancer Res **14**：677—682, 1994
5) 高橋　誠，藤本　茂，武藤高明ほか：胃癌再発による大腸狭窄に対する大腸切除例の検討．日本大腸肛門病会誌　**51**：500—504, 1998
6) Okano K, Maeba T, Ishimura K et al：Hepatic resection for metastatic tumors from gastric cancer. Ann Surg **235**：86—91, 2002
7) Ambiru S, Miyazaki M, Ito H et al：Benefits and limits of hepatic resection for gastric metastases. Am J Surg **181**：279—283, 2001
8) Bines SD, England G, Deziel J et al：Synchronous, metachronous, and multiple hepatic resections of liver tumors originating from primary gastric tumors. Surgery **114**：799—805, 1993
9) Ochiai T, Sasako M, Mizuno S et al：Hepatic resection for metastatic tumours from gastric cancer : analysis of prognostic factors. Br J Surg **81**：1175—1178, 1994
10) Nordlinger B, Guiguet M, Vaillant JC et al：Surgical resection of colorectal carcinoma metastases to the liver. A prognostic scoring system to improve case selection, based on 1568 patients. Association Francaise de Chirurgie. Cancer **77**：1254—1262, 1996
11) Fong Y, Cohen AM, Fortner JG et al：Liver resection for colorectal metastases. J Clin Oncol **15**：938—946, 1997
12) Scheele J, Stang R, Altendorf-Hofmann A et al：Resection of colorectal liver metastases. World J Surg **19**：59—71, 1995
13) Murad AM, Santiago FF, Petroiane A et al：Modified therapy with 5-fluorouracil, doxorubicin, and methotrexate in advanced gastric cancer. Cancer **72**：37—41, 1993
14) Gimelius B, Htfmann K, Haglund U：Initial or delayed chemotherapy with best supportive care in advanced gastric cancer. Ann Oncol **5**：189—190, 1994
15) Pyrhonen S, Kuitumen T, Nyandoto P et al：Randomized comparison of fluorouracil, epidoxorubicin and methotrexate（FEMTX）plus best supportive care alone in patients with non-resectable gastric cancer. Br J Cancer **71**：587—591, 1995
16) Cullinan SA, Moertel GC, Wieland HS et al：Controlled evaluation of three drug combination regimens versus fluorouracil alone for the therapy of advanced gastric cancer. North Central Cancer Treatment Group. J Clin Oncol **12**：412—416, 1994
17) Vanhoefer U, Rougier P, Wilke H et al：Final result of a rndomized phase III trial of sequential high-dose methotrezate, fluorouracil, and doxorubiein, versus etoposide, leucovorin, and fluorouracil versus infusional fluorouracil and cisplatin in advanced gastric cancer : a trial of the European Organization for Research and Treatment of Cancer Gastrointestinal Tract Cooperative Group. J Clin Oncol **18**：2648—2657, 2000
18) 菅原　元，山口晃弘，磯谷正敏ほか：胃癌に対する膵頭十二指腸切除術36例の検討．日臨外会誌 **63**：2883—2889, 2002
19) 松本　尚，小西孝司，月岡雄治ほか：胃癌における膵頭十二指腸切除術の検討．日臨外医会誌 **53**：1540—1544, 1992
20) 米村　豊，宮崎逸男：胃下部進行癌に対する膵頭十二指腸切除術の適応と方法．消外　**10**：331—338, 1987
21) Guadagni S, Catarci M, Kinoshita T et al：Cause of death and recurrence after surgery for early gastric cancer. World J Surg **21**：434—439, 1997
22) Namieno T, Koito K, Higashi T et al：Tumor recurrence following resection for early gastric carcinoma and its implications for a policy of limited resection. World J Surg **22**：869—873, 1998
23) 黒田吉隆，堀川直樹，高田　理ほか：早期胃癌における臨床病理ならびに経過の解析からみた再発例の検討．日消外会誌　**28**：1653—1659, 1995
24) 手塚秀夫，鈴木博孝，喜多村陽一ほか：早期胃癌再発死亡症例の検討．日消外会誌　**23**：2202—2208, 1990
25) Seto Y, Nagawa H, Muto T：Impact of lymph node metastasis on survival with early gastric cancer. World J Surg **21**：186—190, 1997
26) Bohner H, Zimmer T, Hopfenmuller W et al：Detection and prognosis of recurrent gastric cancer-is routine follow-up after gastrectomy worthwhile？ Hepatogastroenterology **47**：148—144, 2000

Long-term Survival after Local Recurrence from Gastric Cancer：Report of a Case

Hidehisa Yamada, Takayuki Morita, Miyoshi Fujita, Yuji Miyasaka,
Naoto Senmaru, Taro Oshikiri and Hiroyuki Katoh*
Hokkaido Gastroenterology Hospital
Department of Surgical Oncology, Hokkaido University Graduate School of Medicine*

A 63-year-old man undergoing distal gastrectomy for gastric cancer in August 3, 1994 was found in computed tomography to have a tumor near the gastroduodenal anastomosis and the pancreas head in July, 1996. Isolated tumor growth was detected. Diagnosing local recurrence of gastric cancer, we undertook pancreaticoduodenectomy in November 6, 1997. Tumor was adhesive to the pancreas head and the gastroduodenal anastmosis. It was difficult to divide between tumor and panereas because we could not judged invasion or adhesion macroscopically. Histological examination showed the tumor to be moderately differentiated adenocarcinoma without pancreatic invasion. The man remains alive and well with no evident recurrence 6.5 years after metastasectomy. The surgical treatment of local recurrence from gastric cancer may thus ensure a long-term survival.

Key words：early gastric cancer, local recurrence, pancreaticoduodenectomy

〔Jpn J Gastroenterol Surg 38：42—46, 2005〕

Reprint requests：Hidehisa Yamada　Department of Surgery, Hokkaido Gastroenterology Hospital
Honcho 1Jo 1-2-10 Higashi-Ku, Sapporo, 065-0041 JAPAN

Accepted：July 28, 2004

©2005 The Japanese Society of Gastroenterological Surgery　Journal Web Site：http://www.jsgs.or.jp/journal/