日消外会誌　38（1）：47～51，2005年

症例報告

Leser-Trélat 徴候により発見された多発胃癌の１例

徳島大学医学部病態制御外科
澤田　成彦　　本田　純子　　長尾　妙子
清家　純一　　梅本　　淳

Leser-Trélat 徴候は瘙痒感を伴う脂漏性角化症が急速に出現し悪性腫瘍を合併するもの，と定義されている．今回，急速に増大する脂漏性角化症を契機に早期胃癌を認め根治術を得た症例を経験したので報告する．患者は 80 歳の男性で，頸部から胸部にかけ瘙痒感を伴い急速に増加する皮疹が出現し，本院皮膚科を受診した．Leser-Trélat 徴候を疑い上部消化管内視鏡施行し，早期胃癌と診断し，幽門側胃切除術を施行した．胃の３か所に独立した早期癌が認められた．現在，術後再発は認めていない．数か月以内に急速に増加，増大する脂漏性角化症が認められた場合には本徴候を考慮し，積極的に内臓悪性腫瘍の検索を行うべきである．

はじめに

内臓悪性腫瘍に伴う皮膚変化は dermadrome または cutaneous paraneoplastic syndrome として多くのものが知られており，Leser-Trélat 徴候（LT 徴候）もそのひとつである．本徴候は瘙痒感を伴う脂漏性角化症（老人性疣贅）が急速に出現し悪性腫瘍を合併するもの，とされている[1]．本邦で 122 例の報告がある．消化器癌が多く，そのなかでも胃癌が多い．今回，我々は本徴候を契機として発見された早期の多発胃癌で根治術を得た症例を経験したので報告する．

症　　例

患者：81 歳，男性

主訴：瘙痒性皮疹

既往歴・家族歴：特記すべきことなし．

現病歴：1999 年 10 月中旬より急に頸部から体幹にかけ皮疹が出現し，本院皮膚科に受診した．脂漏性角化症と診断され急速な出現をみたことから，LT 徴候を疑われた（**Fig. 1**）．本院内科にて上部・下部消化管内視鏡検査，CT を施行された結果，胃角部小彎に浅い陥凹病変を認め生検にて胃癌と診断された．

＜2004 年 7 月 28 日受理＞別刷請求先：澤田　成彦
〒765-8507　善通寺市仙遊町2―1―1　国立病院機構善通寺病院外科

Fig. 1　Macroscopic findings of pruritus showed seborrheic keratosis and the size and number of pruritus increased rapidly.

入院時現症ならびに検査成績：血圧 150/64 mmHg．体格，栄養は中等度．胸部，腹部は理学的に異常なく，頸部前面から体幹にかけて発疹が認められた．血液生化学的検査では特に異常を認めず，腫瘍マーカーは正常であった（**Table 1**）．

上部消化管内視鏡検査：胃角部小彎に IIc 病変を認めた（**Fig. 2**）．同部位からの生検で well differentiated tubular adenocarcinoma と診断され

Table 1　Lavoratory Deta on admission

WBC：　5,400 /μl	GOT：　33 IU/*l*	BUN：　14 mg/dl
RBC：4.23×10^6 /μl	GPT：　28 IU/*l*	Cr：　1.08 mg/dl
Hb：　13.2 g/dl	LDH：390 IU/*l*	Na：　141 mEq/*l*
Ht：　40.6 %	T-Bil：0.5 mg/dl	K：　4.3 mEq/*l*
PLT：17.4×10^4 /μl	ALP：199 U/*l*	Cl：　109 mEq/*l*
	γ-GTP：21 U/*l*	CEA：　3.4 ng/ml
	TP：　6.8 g/dl	CA19−9：13 U/ml

Fig. 2　Macroscopic view of upper gastrointestinal endoscopy showed shallow ulcer lesion (dot circle). This lesion was diagnosed as well differentiated tubular adenocarcinoma.

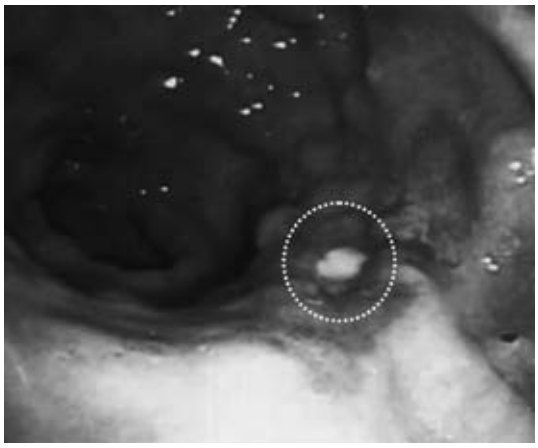

た．以上の所見より平成12年1月24日手術施行した．

術中所見および摘出標本肉眼所見：全身麻酔下，腹腔鏡下に先ず胃部分切除術施行したが，術後切除標本の病理検索をすると，切除断端が陽性（**Fig. 3a**）であったために同年2月28日腹腔鏡下胃幽門側切除術を施行した．術後の切除標本で独立した3か所に癌が多発していた（**Fig. 3b**）．

胃病理組織所見：幽門側の癌は小型の腺腔が不規則に癒合している高分化型腺癌である（m癌）（**Fig. 4a**）．小彎噴門側の癌も高分化型腺癌で粘膜筋板を超えている（sm癌）（**Fig. 4b**）．大彎側の癌は一部に粘液を産生する印環細胞癌が認められる（m癌）（**Fig. 4c**）．

考　察

LT徴候は1890年にEdmund Leser, Ulysse Trélatの2人が老人性角化症を伴った悪性腫瘍の症例を行ったことに始まる．LT徴候はdermadromeの一つで，そのdermadrome 4群に分類される[2]．本徴候は瘙痒感を伴う脂漏性角化症（老人性疣贅）が急速に出現し悪性腫瘍を合併するもの，とされている[1)3)]が，瘙痒感の認められない症例も報告されている[4)~6)]．また，単に疣贅様皮疹の数が多いといった静的状態ではなく，急に変化してきたという動的な現象が重要であると報告されている[7)]．腫瘍切除により老人性疣贅の減少，縮小，瘙痒感消失を認めた報告例[8)~11)]や，腫瘍の再発により老人性疣贅が再び増加した報告もある[12)]．本邦では，1975年に中村[3)]が報告して以来自験例を含め122例（重複癌含む）が報告されている[2)3)8)~11)13)~18)]．悪性腫瘍の発生部位は多臓器にわたっており，中でも消化器癌が80%を占め，胃癌が50%を占めた（**Table 2**）．単発癌の報告例が多いが，重複癌が自験例を含め3例報告されている[13)14)]．約60%が腺癌であり，また，かつては進行癌が多く予後が不良であった[6)15)]．本徴候の発現機序についてはさまざまな説がある．Dantzig[19)]は悪性腫瘍の増大に伴うhost defense mechanismの破綻が原因である，と報告しており，Sperryら[20)]，Venencieら[21)]は担癌生体での免疫防御機能の低下が悪性腫瘍と皮膚病変をpromoteしていると考えている．Curryら[22)]はepidermal growth factor (EGF) の存在の可能性を指摘しており，西村ら[9)]，岡ら[10)]，岩川ら[16)]，は皮疹部，腫瘍部のEGF receptorの発現の有無を免疫組織学的に検討しているが明らかな関連性は証明でき

Fig. 3 Macroscopic findings of resected specimen of stomach showed existence of cancer cell at stump (arrow) and triple cancer in the pyloric part (solid line), in the lesser curvature side (dot line) and in the greater curvature side (broken line).

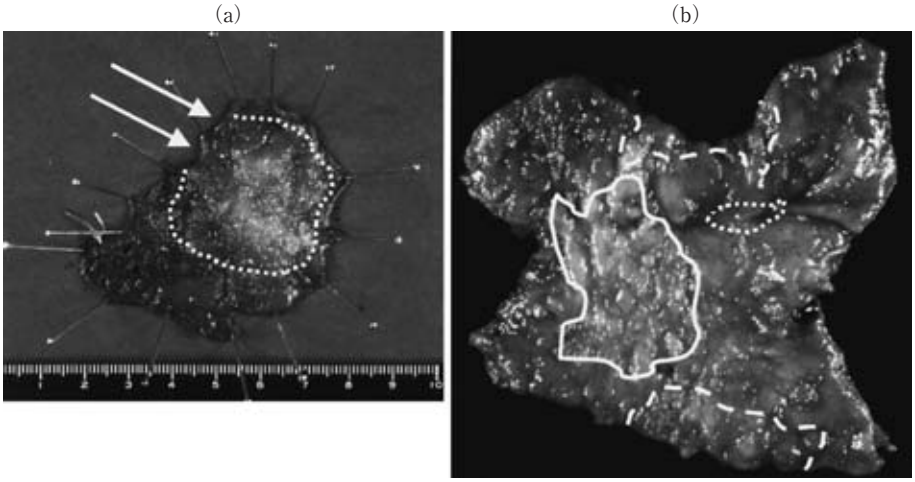

Fig. 4 Microscopic findings of gastric cancer showed well differentiated adenocarcinoma with irregular healing of the small glandular cavity in the pyloric part (a) (HE stain, ×100), with existence of cancer cell in the submucosa in the lesser curvature side (b) (HE stain, ×40), and showed signet ring cell carcinoma with production of mucus in the greater curvature side (c) (HE stain, ×100).

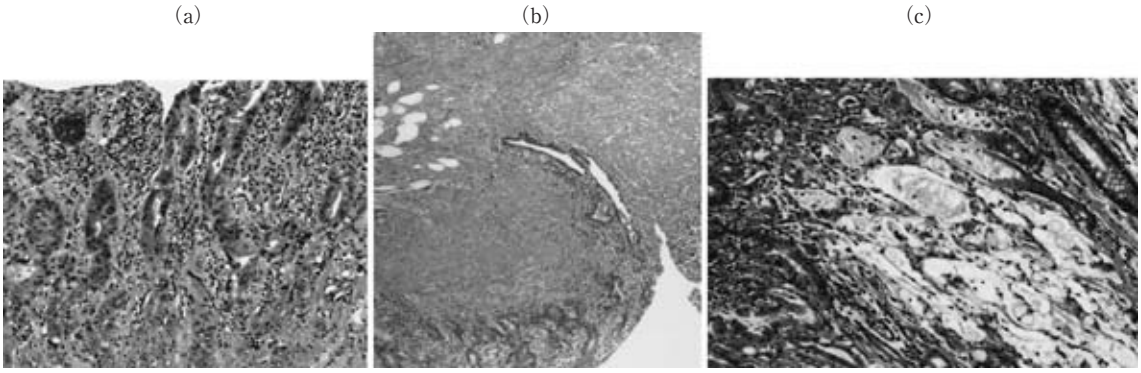

なかった．しかし，田口ら[17]は，EGF は酸抑制作用，胃粘膜防御作用，潰瘍治癒促進作用をもつために潰瘍性病変の進行を遅らせ，腹部症状が出現しにくい，と考えている．上部消化管内視鏡検査受診者の多くが，胃部不快感を主訴に受診していることから[18]，この考察に従えば，かつて，本徴候を併発する内臓癌に進行癌が多かったこともうなずける．いずれにせよ本徴候の発現機序はまだ分かっていない．本症例は早期癌であることより Dantzig 説, Sperry 説, Venencie 説は考えにくく，Curry の EGF 説の関与が考えられる．また，本症例では腫瘍切除後，皮疹は消褪しなかったが，瘙痒感は軽減した．瘙痒感の発現は腫瘍の，何らかの mediator の産生が原因と考えられる．術後4年の現在，癌の再発は認めていない．

本症例のごとく数か月以内に急速に増加，増大する脂漏性角化症が認められた場合，本徴候の可能性を考慮し，積極的に内臓悪性腫瘍の検索を行

Table 2 The site of carcinogenesis with the sign of Leser-Trélat

Disease	Case	%
Laryngeal cancer	1	
Lung cancer	9	7.4
Esohageal cancer	4	3.3
Gastric cancer	61	50.0
Leiomyoblastoma of the small intestine	1	
Colon or Rectal cancer	22	18.0
Liver cancer	4	3.3
Cancer of the gallbladder	1	
Cholangiocarcinoma	1	
Pancreatic cancer	4	3.3
Breast cancer	3	2.5
Renal cell carcinoma	3	2.5
Ovarian cancer	3	2.5
Uterus cancer	1	
Paget's disease	1	
Malignant melanoma	1	
Malignant lymphoma	1	
Leukemia	1	

Reference 2）3）8）～11）13）～18）

うべきである.

本論文の要旨は第58回日本消化器外科学会総会（2003年7月東京）において発表した.

文　献

1）Ronchese F：Keratoses, cancer and "the sign of Leser-Trélat". Cancer **18**：1003—1006, 1973
2）井上勝平，緒方克巳，出盛允啓ほか：内臓悪性腫瘍の皮膚病変．西日皮　**43**：1218—1224, 1981
3）中村雄彦：Sign of Leser-Trélat. 臨皮　**29**：897—900, 1975
4）Holdiness MR：The sign of Leser-Trélat. Int J Dermatol **25**：564—572, 1986
5）Czarnecki DB, Rotstein H, O'Brien TJ et al：The sign of Leser-Trélat. Australias. J Dermatol **24**：93—99, 1983
6）斎藤雅之，木村雅彦，山田晃治：Leser-Trélat 徴候にて発見された胃癌の1例．消外　**12**：1611—1617, 1989
7）井上勝平：消化管悪性腫瘍と皮膚病変．皮の臨 **30**：613—619, 1988
8）服部昌和，山村浩然，鳥居靖史ほか：Leser-Trélat 徴候を契機に発見された早期直腸癌の1例．日消病会誌　**93**：841—844, 1996
9）西村香織，竹中　基，梶山浩史ほか：胃癌切除後急速に疣贅状丘疹の消褪を認めた Leser-Trélat 徴候．皮病診療　**22**：461—464, 2000
10）岡　淳夫，安宅正幸，浜副隆一ほか：Leser-Trélat 徴候と食道多発乳頭腫を呈した胃癌の1例．日臨外会誌　**62**：2177—2180, 2001
11）徳川奉樹，山村義孝，紀藤　毅ほか：Leser-Trélat 徴候を呈した早期胃癌と進行直腸癌の2例．日消外会誌　**32**：2253—2257, 1999
12）Liddel K, White LE：The sign of Leser-Trélat：report of a case with adenocarcinoma of the duodenum. Arch Dermatol **116**：1059—1060, 1980
13）中澤三郎，川口新平，芳野純治ほか：Leser-Trélat により発見された胃癌の1例．胃と腸　**18**：503—506, 1983
14）相良勝郎，古閑文治，明石隆吉ほか：Leser-Trélat 徴候を伴った3重複癌（早期胃癌 2a，2a＋2c 及び腎臓癌）の1例．癌の臨　**37**：161—166, 1991
15）井上文彦，中村幸志，雑賀興慶ほか：Leser-Trélat 徴候を呈した1剖検例．滋賀医　**22**：22—24, 1998
16）岩川和秀，蜂須賀康己，渡辺常太ほか：Leser-Trélat 徴候を呈した大腸癌の1例．日消病会誌　**93**：911—914, 1996
17）田口りか，吉福士郎，神崎　保ほか：黒色表皮腫と Leser-Trélat 徴候を伴った胃癌．西日皮　**59**：709—712, 1997
18）新田耕作，勝丸裕司，小出俊江ほか：高齢者における上部消化管障害と内視鏡的検討．診療と新薬　**38**：217—220, 2001
19）Dantzig PI：Sign of Leser-Trélat. Arch Dermatol **108**：700—701, 1973
20）Sperry K, Wall J：Adenocarcinoma of the stomach with eruptive seborrheic keratoses：The sign of Leser-Trélat. Cancer **45**：2434—2437, 1980
21）Venencie PY, Perry HO：Sign of Leser-Trélat Report of two cases and review of the literature. J Am Acad Dermatol **10**：83—88, 1984
22）Curry SS, King LE：The sign of Leser-Trélat：Report a case with adenocarcinoma of the duodenum. Arch Dermatol **116**：1059—1060, 1980

A Case of Multifocal Gastric Cancer Detected by the Sign of Leser-Trélat

Naruhiko Sawada, Jyunko Honda, Taeko Nagao,
Jyunichi Seike and Atushi Umemoto
Department of Oncological and Regenerative Surgery, Tokushima University, School of Medicine

The sign of Leser-Trélat is defined as seborrheic keratosis with pruritus characterized by rapidly increasing size and number. We report a case of multifocal early gastric cancer detected by the sign of Leser-Trélat in the neck and chest. An 80-year-old man seen at the department of dermatology for rapidly spreading pruritus with and cervix and chest itching was suspected of the sign of Leser-Trélat, necesictating upper gastrointestinal endoscopy that indicated early gastric cancer. The distal gastrectomy specimen showed three independent early cancer foci. The man continues to be well and relapse free 4 years after surgery. Seborrheic keratosis characterized by pruritus rapidly increasing size and number should lead diagnosticians to suspect the sign of Leser-Trélat and the possible existence of visceral organ malignancies.
Key words：Leser-Trélat sign, multifocal cancer

〔Jpn J Gastroenterol Surg 38：47—51, 2005〕

Reprint requests：Naruhiko Sawada National Hospital Organization Zentsuji National Hospital
2-1-1 Senyuucho, Zentsuuji city, 765-8507 JAPAN
Accepted：July 28, 2004

©2005 The Japanese Society of Gastroenterological Surgery Journal Web Site：http：//www.jsgs.or.jp/journal/