日消外会誌　38（1）：52～56，2005年

症例報告

手術後のImatinib Mesilate（STI 571）投与により良好に経過した多発肝転移を伴う十二指腸原発GISTの1例

北海道大学消化器外科・一般外科
前田　好章　　本間　重紀　　近藤　正男
佐藤　裕二　　藤堂　　省

症例は48歳の男性で，立ち眩み，息切れ，左上腹部痛を主訴に受診し，腹部超音波検査およびCTにて左上腹部腫瘤および多発肝腫瘤を指摘された．消化管内視鏡検査にて十二指腸水平部に不整形に隆起性病変をみとめ，同部位の生検にてc-kit陽性の紡錘形細胞がみられ，十二指腸原発GIST，多発肝転移と診断した．十二指腸空腸部分切除，結腸合併切除，肝部分切除術施行した．術後経過は良好で，退院時よりImatinib mesilate（STI571）400mg/dayを投与開始した．術後12か月経過し再発を認めず，外来通院中である．転移を有するGISTであっても，手術とImatinib mesilate投与により良好な予後が期待できる可能性が示唆された．

はじめに

Gastrointestinal stromal tumor（GIST）は消化管，腸間膜，大網などに発生する間葉系腫瘍で，近年c-kit遺伝子の機能異常によりGISTが発生することが証明され注目されている．また，チロシンキナーゼ阻害薬Imatinib mesilate（STI 571）がc-kit遺伝子産物（KIT）を選択的に阻害することから，GISTに対して臨床応用が開始されている．今回われわれは，多発肝転移を伴う十二指腸原発GISTに対し，肝切除を含む手術後にImatinib Mesilateを投与し，良好な経過を得た症例を経験したので，若干の文献的考察を加え報告する．

症　　例

患者：48歳，男性

主訴：立ち眩み，息切れ，左上腹部痛

既往歴，家族歴：特記すべきことなし．

現病歴：2003年3月ごろより，立ち眩み，息切れ，左上腹部痛出現し近医受診し，腹部超音波検査にて左上腹部腫瘤および多発肝腫瘤指摘され，当科紹介された．

＜2004年6月30日受理＞別刷請求先：前田　好章
〒060-8638　札幌市北区北15条西7丁目　北海道大学消化器外科・一般外科

Fig. 1　Upper gastrointestinal radiographic study：Irregular shaped elevation with ulceration was seen in the 3rd portion of the duodenum.

入院時現症：眼瞼結膜に貧血を認めた．左上腹部に約10cmの弾性硬，不整形の腫瘤を触知し，軽度の圧痛を伴っていた．黒色便がみられた．

入院時検査所見：血算，生化学検査では，Hb 8.4g/dlと貧血を認め，TP 5.4g/dlと低蛋白を認めた．CRP 3.88mg/dlと上昇していた．腫瘍マーカー

Fig. 2　Upper endoscopic finding showed elevated lesion with ulcers in the 3rd portion of the duodenum.

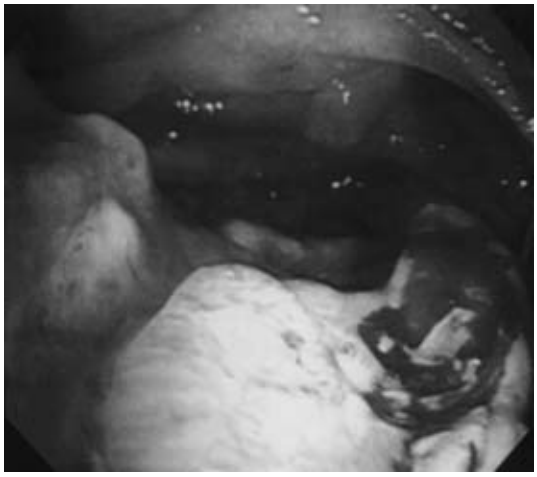

Fig. 3　Abdominal CT scan on admission revealed a tumor of 12×12 cm in the left upper abdomen, and multiple tumors in the liver.

Fig. 4　FDG-PET examination. Uptake of FDG in both the primary and metastatic lesions was detected.

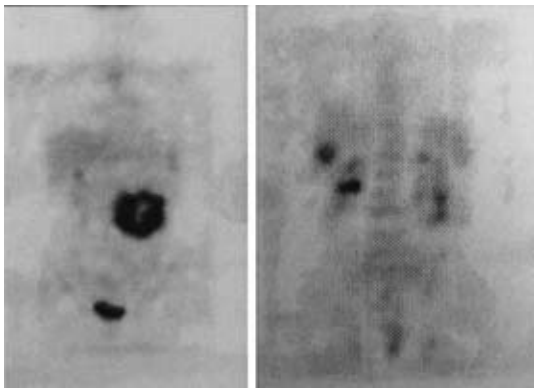

Fig. 5　The scheme of the surgical procedure. The tumor arose from 3rd portion of duodenum. Mesocolon of the transverse colon was involved.

はCEA，CA19-9, CA125, AFPいずれも正常範囲内であった．

消化管内視鏡検査：十二指腸水平部に約10cmにわたり不整形に隆起性病変，狭窄を認めた．表面は凹凸がみられ，一部には深い陥凹とバリウムの溜りを認めた（**Fig. 1**）．

上部消化管造影検査：十二指腸水平部に2/3周を占める境界明瞭，不整形な隆起性病変を認めた．表面は粗雑で易出血性であり，潰瘍面を認めた．同部位の生検にてc-kit陽性の紡錘形細胞がみられ，GISTと診断された（**Fig. 2**）．

腹部CT：左上腹部の，大動脈と上腸間膜動脈の間に，十二指腸に連続する形で12×12cmの境界明瞭，不整形の腫瘍像を認めた．腫瘍は不規則に造影されており，内部に低CT値の領域を認めた．また内部には2日前に使用された経口バリウムの残存がみられた．CTAPでは肝両葉に多数のlow density areaを認めた（**Fig. 3**）．

FDG（^{18}F-fluoro-deoxy-glucose）-PET検査：左上腹部，CTでみられた腫瘍に一致して強い集積

Fig. 6　A：Histopathological findings showed spindle cells proliferation with mitosis (HE×100). B：Immunohistochemical findings demonstrated that the tumor cells were positive for c-kit.

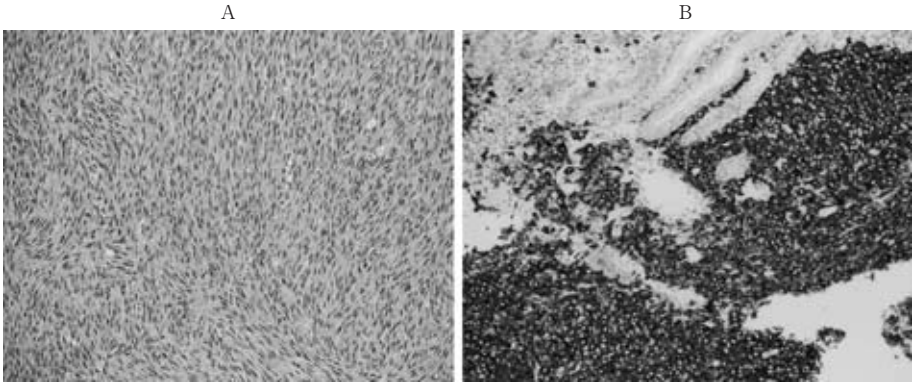

像を認めた．また肝腫瘍にも一部集積を認めた（**Fig. 4**）．

以上より，十二指腸原発 GIST，多発肝転移と診断し，2003 年 5 月 7 日手術を施行した．

手術所見：腹水，腹膜播種は認めなかった．腫瘍は十二指腸水平部から空腸起始部にかけて存在し結腸間膜に浸潤がみられた．術中超音波検査では 15 個の肝転移巣がみられた．十二指腸空腸部分切除，結腸合併切除（**Fig. 5**）を施行し腸管再建を施行した．肝転移巣に対しては，10 か所を部分切除し，5 か所を Microwave coagulation therapy（MCT）にて処理した．

病理組織学所見：腫瘍は十二指腸筋層を主座とする，12×12cm の充実性腫瘍であり，内部は壊死，出血を伴っていた．HE 染色では紡錘形細胞が充実性に増殖し，多数の核分裂像を伴っていた．免疫組織染色ではc-kit，CD34が陽性であり，a-SMA，s-100，CK はいずれも陰性であった（**Fig. 6**）．また摘出した肝腫瘍も同様の組織所見を示した．以上より十二指腸原発で，多発肝転移を伴った GIST と診断した．

術後経過：術後経過は良好で，17 病日に退院した．退院時より Imatinib mesilate 400mg/day を投与している．術後 12 か月経過し，CT，FDG-PET にて再発を認めず，外来通院中である．

考　察

GIST は c-kit 陽性を特徴とし，Cajal 介在細胞由来の腫瘍と考えられている．CD34，Vimentin も陽性となることが多い[1)~3)]．予後因子は腫瘍径，mitotic index，下部消化管などとする報告が多いが，転移の出現により初めて悪性と診断することもまれではない[3)~5)]．GIST は胃，小腸，大腸に 61（50–70）%，23（20–30）%，16（10–20）%の割合で分布し，悪性の割合はそれぞれ 55%，75%，100% と報告されている．11–49% の症例で初診時に転移を有している[3)~6)]．十二指腸原発 GIST は比較的まれであり，本邦では現在までに 19 例が報告されているにすぎない[7)~10)]．

GIST の完全切除例の 5 年生存率 34–63% であり，肝転移切除後でも 11% の 5 年生存率が報告されている[4)11)]．一方，化学療法，放射線療法は奏功率が 20% 以下であり，奏功期間も短く一般には無効と考えられている[12)]．治癒切除後の再発部位は，局所が最も多く，肝，腹膜の順に続き，リンパ節再発はまれ（2%）とされる[5)]．

Imatinib mesilate は，c-kit 遺伝子産物（KIT）を選択的に阻害するチロシンキナーゼ阻害薬であり，GIST に対して臨床応用が開始されている．GIST に対する Imatinib mesilate の有効率（CR＋PR）は 46–71% と報告されている．TTP（time to progression）は 1 年以上の症例が 70% を占め，長期生存例も報告されている．その一方で，Grade 3–4 の貧血，顆粒球減少，消化管出血などの多彩な有害事象がみられ，注意が必要である[4)13)~20)]．

手術単独の完全切除例の予後が比較的良好であること，Imatinib mesilate 治療例に CR 症例が皆無であること，Imatinib mesilate の TTP が不明であることより，手術による完全摘出が治療の基本であることは変わりないが[4]，本症例のような進行症例では完全摘出後に Imatinib mesilate を投与することにより治療成績の改善が期待される．本症例は，予後不良因子を有し初診時に多発肝転移を伴う十二指腸原発の GIST であったが，転移巣を含む可及的切除後の Imatinib mesilate 投与により，現在再発を認めていない．術前 FDG-PET にて陽性であったことから，現在 CT に加え FDG-PET にてフォローアップ中である．GIST の診断および評価に FDG-PET が有用であるという報告はあるが[17)21)]，Imatinib mesilate 投与により集積が低下し過少評価となる可能性あり，注意深い経過観察が必要と思われた．

文　献

1）岩下明徳，大重要人，原岡誠司ほか：消化器間質性腫瘍 gastrointestinal stromal tumors（GIST）の臨床病理．癌の臨　**48**：447—461, 2002

2）Sircar K, Hewlett BR, Huizinga JD et al：Intestinal cells of Cajal as precursors of gastrointestinal stromal tumors. Am J Surg Pathol **23**：377—389, 1999

3）Rudolph P, Chiaravalli AM, Pauser U et al：Gastrointestinal mesenchymal tumors-immunophenotypic classification and survival analysis. Virchows Arch **441**：238—248, 2002

4）Rossi CR, Mocellin S, Mencarelli R et al：Gastrointestinal stromal tumors : from a surgical to a molecular approach. Int J Cancer **107**：171—176, 2003

5）Pierie JEN, Choudry U, Muzikansky A et al：The effect of surgery and grade on outcome of gastrointestinal stromal tumors. Arch Surg **136**：383—389, 2001

6）Tazawa K, Tsukuda K, Makuuchi H et al：An immunohistochemical and clinicopathological study of gastrointestinal stromal tumors. Pathol Int **49**：786—798, 1999

7）日下純男，石黒保直，菊池俊弘ほか：十二指腸原発 GIST の1例．日臨外会誌　**64**：2162—2167, 2003

8）野中道泰，吉田晃治，池尻公二ほか：十二指腸原発 gastrointestinal stromal tumors（GIST）の2例．日臨外会誌　**64**：2168—2173, 2003

9）Sakamoto Y, Yamamoto J, Takahashi H et al：Segmental resection of the third portion of the duodenum for a gastrointestinal stromal tumor : a case report. Jpn J Clin Oncol **33**：364—366, 2003

10）Sawaki A, Ohashi K, Yamao K et al：Effect of a tyrosine kinase inhibitor STI571 in a patient with hepatic metastases from a duodenal gastrointestinal stromal tumor. J Gastroenterol **38**：690—694, 2003

11）Shima Y, Horimi T, Ishikawa T et al：Aggressive surgery for liver metastases from gastrointestinal stromal tumors. J Hepatobiliary Pancreat Surg **10**：77—80, 2003

12）Pidhorechy I, Cheney RT, Kraybill WG et al：Gastrointestinal stromal tumors : current diagnosis, biologic behavior, and management. Ann Surg Oncol **7**：705—712, 2000

13）Kitamura Y, Hirota S, Nishuda T：Gastrointestinal stromal tumors（GIST）：A model for molecule-based diagnosis and treatment of solid tumors. Cancer Sci **94**：315—320, 2003

14）大橋明子，磯崎耕次，廣田誠一：GIST にみられる c-kit 遺伝子変異と STI571 による治療効果．内科 **89**：502—506, 2002

15）Silva MVC, Reid R：Gastrointestinal stromal tumors（GIST）：C-kit mutations, CD117 expression, differential diagnosis and targeted cancer therapy with Imatinib. Pathol Oncol Res **9**：13—19, 2003

16）Verweij J, Oosterom A, Blay JY et al：Imatinib Mesylate（STI-571 Glivec）is an active agent for gastrointestinal stromal tumors, but not yield responses in other soft-tissue sarcomas that are unselected for a molecular target：Result from an EORTC soft tissue and bone sarcoma group phase II study. Eur J Cancer **39**：2006—2011, 2003

17）Bumming P, Andersson J, Meis-Kindblom JM et al：Neoadjuvant, adjuvant and palliative treatment of gastrointestinal stromal tumors（GIST）with imatinib：a centre-based study of 17 patients. Br J Cancer **89**：460—464, 2003

18）間宮俊太，阿部恭久，笹川真一ほか：メシル酸イマチニブが著効した高度進行胃 gastrointestinal stromal tumor の1例．日消外会誌　**36**：1385—1389, 2003

19）須藤隆之，江村栄章，上杉憲幸ほか：メシル酸イマチニブが奏功した胃原発 gastrointestinal stromal tumor の術後再発症例．日消外会誌　**36**：1390—1395, 2003

20）寺田武史，碓井貞仁，柁原宏久ほか：Imatinib Mesilate（STI571）が奏効した GIST の1例．日臨外会誌　**64**：2139—2143, 2003

21）Hustinx R, Benard F, Alavi A et al：Whole-body FDG-PET imaging in the management of patients with cancer. Semin Nucl Med **32**：35—46, 2002

A Case of GIST in the Duodenum with Multiple Metastases to the Liver Successfully Treated with Surgery and Imatinib Mesilate（STI571）

Yoshiaki Maeda, Shigenori Honnma, Masao Kondo,
Yuji Sato and Satoru Todo
Department of Gastroenterological and General Surgery, Hokkaidou University School of Medicine

A 48-years-old man admitted for general fatigue and upper left abdominal pain was found in abdominal US and CT to have a tumor in the left upper abdomen and multiple tumors in the liver. Upper endoscopic findings showed an elevated lesion in the third portion of the duodenum, and histopathological findings showed spindle cell proliferation with mitosis positive for c-kit. We diagnosed the tumor as GIST in the duodenum with multiple metastases to the liver. The duodenum and tumors in the liver were resected and the postoperative course was uneventful. Imatinib mesilate（STI571）at a dose of 400 mg/day was administrated as adjuvant therapy, and he has no sign of recurrence in the 12 months since. This case suggests that complete resection and imatinib mesylate administration are effective in treating GIST with metastases.

Key words：GIST, duodenum, STI571

〔Jpn J Gastroenterol Surg 38：52—56, 2005〕

Reprint requests：Yoshiaki Maeda　Department of Gastroenterological and General Surgery, Hokkaidou University School of Medicine
Kita 15–jou Nishi 7–chome, Kitaku, Sapporo, 060–8638 JAPAN

Accepted：June 30, 2004

©2005 The Japanese Society of Gastroenterological Surgery　Journal Web Site：http://www.jsgs.or.jp/journal/