日消外会誌　38（1）：57～62，2005年

症例報告

家族性高コレステロール血症・ヘテロタイプの父親をドナーとして生体肝移植を行った同ホモタイプの１例

東北大学医学部附属病院・移植再建内視鏡外科，筑波大学医学部消化器外科*

白幡　康弘　　川岸　直樹　　関口　　悟
大河内信弘*　　里見　　進

家族性高コレステロール血症・ホモタイプは約100万人に１人の遺伝的疾患であり，生後より高度な高コレステロール血症を生じ，四肢関節部の皮膚黄色腫が特徴的である．幼少より重度の動脈硬化性病変をもたらし，20歳未満にて心筋梗塞などが発症し，致死的となる．この疾患に対して肝移植は効果的治療法であり，欧米においては脳死ドナーからの肝移植が行われ，効果を得ている．今回，我々はヘテロタイプの父親をドナーとする家族性高コレステロール血症・ホモタイプの２歳５か月の男児に対する生体肝移植を経験した．術前血清コレステロール値は800mg/dlを超えていた．肝移植後，高脂血症薬の併用も行い，コレステロール値は250–300mg/dlまで低下させることが出来，有効な治療効果を得ることが出来た．現在，移植後43か月を経過し，食事制限も行わず，問題なく成長している．本疾患ホモタイプに対して，ヘテロタイプをドナーとして生体肝移植を行うことは，生体肝移植の機会を増やし，予後の改善に寄与すると考えられる．

はじめに

家族性高コレステロール血症・ホモタイプはLDLレセプター合成酵素の遺伝子異常によって生じ，疫学的に百万人に１人の確率といわれている．本疾患は新生児より高度な高コレステロール血症が認められ，血清コレステロール値は550 mg/dl以上に達し，重度の動脈硬化性病変が進行し，20歳未満で心筋梗塞など致死的疾患を来すとされる．本疾患の患者にはLDLレセプター合成酵素が欠落しているため，現在ある高脂血症薬などの薬物療法は効果を認めない．人体の約70％のLDLレセプターが存在していると言われる肝臓を移植することによってコレステロール代謝が改善するため，欧米では脳死肝移植が本疾患の有効な治療法となっている[1)～6)]．しかし，現在の日本においてドナー不足から脳死肝移植は普及しておらず，生体肝移植が主として行われている．生体肝移植においてドナーはレシピエントの近親者となることが多いが，本疾患ホモタイプの両親はヘテロタイプである．しかしヘテロタイプであれば薬物療法が有効であり，肝移植後に薬物療法を併用することによって有効な治療法になると考えられた．今回我々は世界で初めて家族性高コレステロール血症・ヘテロタイプの父親をドナーとしてホモタイプの症例に対して生体肝移植を経験したので報告する．

症　　例

症例：２歳５か月の男児

主訴：手関節および足関節の皮膚黄色腫

家族歴：両親は健在であるが，高コレステロール血症認め，投薬を受けていた．

既往歴：妊娠，出産に関し特記すべきこと無し．

現病歴：1998年４月出生．生後５か月頃より四肢関節内側に皮膚黄色腫認めた．８か月時に近医にて血清コレステロール値の高値（1,128mg/dl）を指摘された．この後の精査にて家族性高コレステ

＜2004年７月28日受理＞別刷請求先：白幡　康弘
〒980–8574　仙台市青葉区星陵町1—1　東北大学大学院医学系研究科・先進外科学分野

ロール血症・ホモタイプの診断となった．肝移植による治療を勧められ東北大学医学部附属病院・糖尿病代謝科を経て当科を紹介受診となった．

入院時理学所見：身長83cm．体重12.6kg．四肢関節内側に皮膚黄色腫認めた（**Fig. 1**）．症例の精神的，身体的発育は問題なかった．肝腫大認めなかった．

入院時検査所見：肝機能正常．血清コレステロール値は893mg/dl，LDLコレステロール値は898mg/dlと非常に高いが，中性脂肪は60mg/dlと正常範囲であった（**Table 1**）．心電図検査，心超音波検査において異常認めなかった．

遺伝子診断：本症例およびその両親の遺伝的検索では本症例と父親が既知のLDLレセプター合成酵素の遺伝子異常との一致が認められた．母親の遺伝子異常は既知のものと合致せず，明らかではなかった．本症例は臨床的にも家族性高コレステロール血症・ホモタイプと診断された．

治療方針：今回の肝移植に関して，血液型の一致する29歳のヘテロタイプの父親以外にドナー

Fig. 1　Orange cutaneous xanthomas were observed in the ankles and wrists. Arrows point the xanthomas in the boy's ankles.

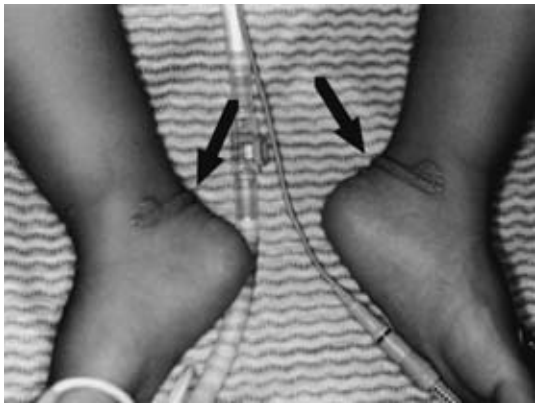

Table 1　Laboratory date on admission

WBC	9,400 /mm^3	BUN	10.0 mg/dl
RBC	497×10^4 /mm^3	Cr	0.3 mg/dl
Hb	12.8 g/dl	Na	137 mEq/*l*
Ht	36.8 %	K	4.2 mEq/*l*
Plt	21.4×10^4 /mm^3	Cl	100 mEq/*l*
TP	7.4 g/dl	T-CHO	898 mg/dl
Alb	5.1 g/dl	PL	543 mg/dl
T-Bil	0.7 mg/dl	TG	60 mg/dl
D-Bil	0.1 mg/dl	HDL-C	59 mg/dl
GOT	38 IU/*l*	LDL-C	756 mg/dl
GPT	10 IU/*l*	PT	90.0 %
ALP	579 IU/*l*	APTT	31.9 sec.
LDH	602 IU/*l*	HPT	93.0 %
ChE	390		
AMY	95 IU/*l*		

Fig. 2　A：Light microscopic examination of the recipient's native liver（HE staining）. More than 60% of microvesicular steatosis and high fatty change were observed. B：Electron microscopic examination of the recipient's native liver. Microvesicular steatosis was observed in hepatocytes. No inflammatory changes were observed in Glisson's capsule.

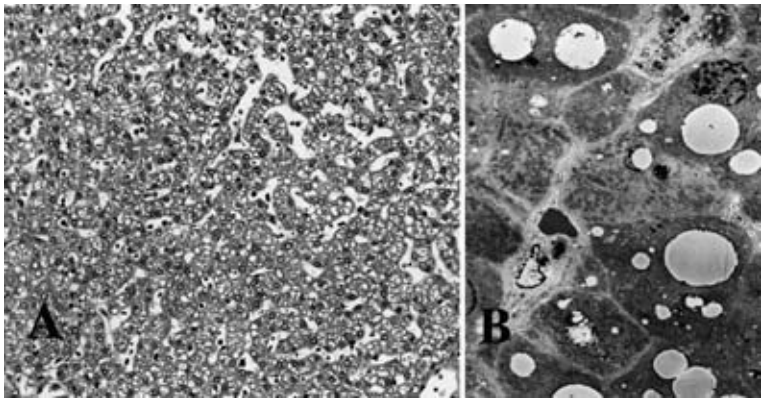

Fig. 3 Light microscopic examination of the graft liver (HE staining). Mild macrovesicular steatosis and slight fatty change < 30% were observed. This graft was suitable for the liver transplantation.

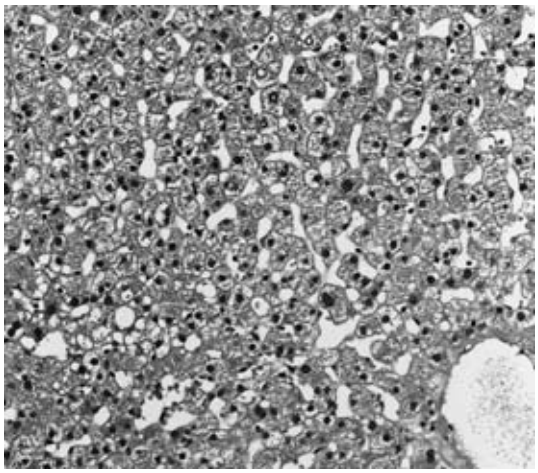

Fig. 4 Light microscopic examinations of the recipient's (A) and donor's hepatic arteries (B) (Elastica Goldner staining). A : Slight elastic changes (arrows) of the middle membrane were observed. No severe atherosclerotic changes were observed. B : Neither elastic nor atherosclerotic changes were observed.

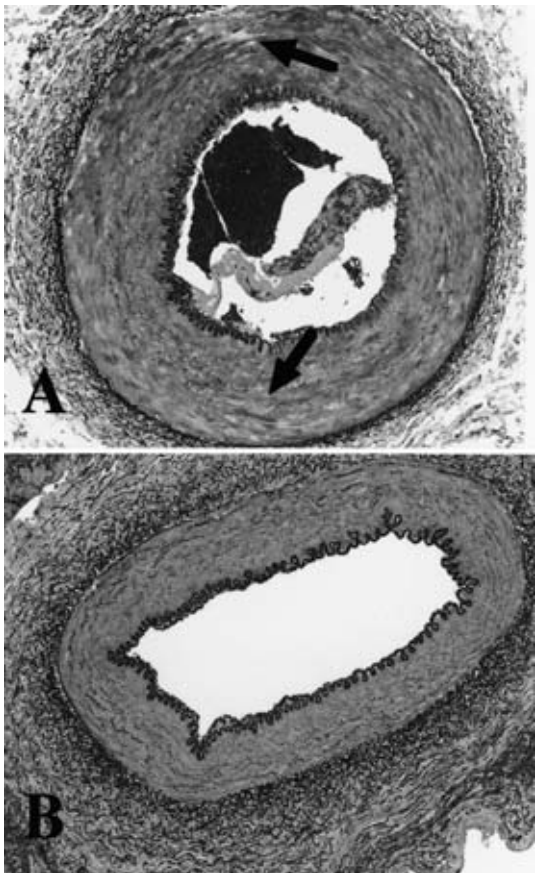

候補はいなかった．ヘテロタイプでも術後に高脂血症薬を投与することで有効な治療になると考えられ，東北大学医学部適応委員会，倫理委員会の承諾を得て父親をドナーとする生体肝移植を行うこととした．

手術：手術前日に本症例の血液粘性を下げるためにLDL吸着を行った．2000年9月19日，生体肝移植手術施行した．ドナーからグラフト（肝外側区域）が摘出され，レシピエントの全肝摘出後，同所性に肝移植が行われた．手術時間10.3時間，術中出血量320mlであった．グラフトはレシピエントの標準肝重量の58%に相当した．

病理所見：本症例の摘出肝の病理所見および電子顕微鏡写真では，60%以上のmicrovesicular-steatosisや高度な脂肪変性が認められた（**Fig. 2 A, B**）．グラフト肝では脂肪変性は30%未満であった（**Fig. 3**）．レシピエントおよびドナーの肝動脈の病理所見では高度な動脈硬化性病変は認められなかった（**Fig. 4A, B**）．

術後経過：術後，免疫抑制剤はプレドニゾロンとタクロリムスが投与された．術後の黄疸や肝機能障害は順調に軽快し，約2週間後には正常化した．術後3週目にサイトメガロウィルス感染が認められたガンシクロビルの投与によって改善した．血清コレステロール値は術後急激に低下し正常化したが，経口摂取量が増加するにつれて約400mg/dlまで上昇した．このため，HMG-CoA還元酵素阻害薬のpravastatinを投与し，約270 mg/dlまで低下させることができた．術後第78病日に退院した．退院後もコレステロール値の値によってpravastatinを斬増しコントロールを行った（**Fig. 5**）．2004年4月現在，術後3年7か月を経過したが，肝機能は正常，心超音波検査上問題なく，頸動脈に動脈硬化性病変認めない．

Fig. 5　Plasma cholesterol levels befor and after liver transplantation. The plasmacholesterol level before transplantation was ＞ 800 mg/dl. Selective LDL plasma pheresis was performed before transplantation to prevent of postoperative vascular troubles. Immediately after liver transplantation plasma cholesterol decreased to a value within the normal range. The cholesterol level elevated to approximatery 400 mg/dl in proportion as the amount of his dietary intake increased. Therefore, the HMG-CoA reductase inhibitor, pravastatin was administered. Then the cholesterol level decreased to approximately 270 mg/dl

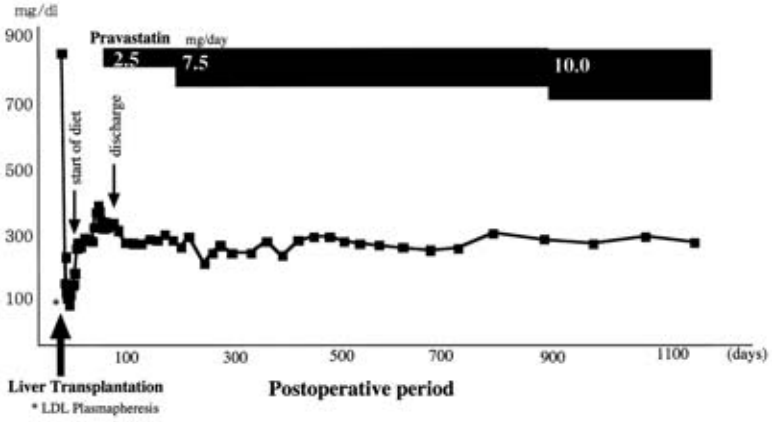

Fig. 6　The resorption signs of the cutaneous xanthomas were evident 6 months after the operation. At present, no cutaneous xanthomas can be detected.

また，順調に成長している．皮膚黄色腫は術後6か月から縮小傾向を示し，現在完全に消失している（**Fig. 6**）．

考　　察

家族性高コレステロール血症は遺伝的疾患であり，LDLレセプター遺伝子の変異によって生じる．ホモタイプは高度な高コレステロール血症や皮膚黄色腫が認められ，動脈硬化が生後より急激に進行する．生化学検査上，血清コレステロール値は550mg/dlをこえ，しばしば1,000mg/dlを超える．若年での動脈硬化による心筋梗塞などの血管障害によって致死的となり，20歳以上生存する例はまれである．

現在，一般的には高コレステロール血症に対してHMG-CoA脱水素酵素阻害剤などの高脂血症薬が広く用いられている[7)~9)]．しかし，本疾患においてはその作用点であるLDLレセプターが欠損しているため，無効である．本邦ではLDL吸着療法が行われ，効果的に血漿コレステロール値をさげることが出来るが[10)11)]，幼児に対しては長期の血管カテーテル管理の問題や，体循環血液量が少ないことによる循環管理の難しさから，継続して行うのは困難である．外科的手技として肝でのコレステロール代謝を変えるために門脈―下大静脈シャントなどもおこなわれてきたが[12)13)]，コレステロール値を十分に低下できるとは言えず，またか

なりの侵襲的手術が必要なことから現在，治療法として用いられていない．また，LDL レセプター合成遺伝子を投与する遺伝子治療も試みられたが[14]，十分な成績は得られなかったことやウィルスベクターを用いらなければならないことなどから研究も中断している．

人体の約 70% の LDL レセプターを占める肝臓を移植することは，本疾患に対して非常に有効な治療法で，効果的に血漿コレステロール値を低下させることが出来，欧米では 1984 年以降脳死ドナーを用いて行われるようになっている[1)~6)]．特に動脈硬化病変が進行する前の早期の段階に肝移植を行うことは，不可逆的な心血管の動脈硬化を防ぐことになり，ひいては致死的心筋梗塞などの発症を予防することになる．

現在，日本では脳死ドナーが増加していないこともあり，肝移植の中心は生体肝移植となっている．生体肝移植の場合，ドナーはレシピエントの親，同胞，子供などの近親者とならざるを得ず，しかも，医学的に適合し，自発的意志も必要となるのでドナーは限られてくる．本症例はヘテロタイプの父親以外にドナーに該当するものはいなかった．ヘテロタイプについては LDL レセプターが約 20% は存在し，HMG-CoA 脱水素酵素阻害剤が有効である[7)~9)]．そこで我々は，動脈硬化性病変が進行していない段階で，ヘテロタイプからの生体肝移植を行い，術後に HMG-CoA 脱水素酵素阻害剤を投与することによって有効に血清コレステロール値を低下させることが出来れば，予後を改善できると考え，世界で初めてヘテロタイプの父親をドナーとして生体肝移植を行った．術後，本症例の血清コレステロール値は急激に低下し，正常化した．経口摂取の増加に伴いコレステロール値は 400mg/dl まで増加したため，HMG-CoA 脱水素酵素阻害剤である pravastatin の投与を開始し，約 270mg/dl まで低下させることが出来た．この後もコレステロール値の増加にあわせて HMG-CoA 脱水素酵素阻害剤を増加し，コントロールを行っている．現在，生体肝移植後約 3 年が経過しているが，術後約 6 か月頃から皮膚黄色腫の消退傾向が認められ，現在完全に消失している．また食事制限などもなく，良好な健康状態，成長を維持し，心血管性疾患も認めていない．

今回，我々は家族性高コレステロール血症ホモタイプに対して，ヘテロタイプからの生体肝移植を行った．術後に高脂血症薬の併用を必要であったが，十分に血清コレステロール値を低下させることが出来，有効な治療法であったといえる．また，本症例は近親者のヘテロタイプをドナーにした世界で初めての症例であり，ホモタイプへの肝移植による治療の機会を拡大することが出来たと言える．

文　献

1) Etienne S, Laura U, Carl H et al：Liver transplantation for familial hyper-cholesterolemia before the onset of cardio-vascular complications. Transplantation **55**：432—433, 1993
2) Revell SP, Noble-Jamieson G, Johnston P et al：Liver transplantation for homozygous familial hypercholesterolemia. Archieves of Disease in Childhood **73**：456—458, 1995
3) Lopez-Santamaria M, Migliazza L, Gamez M et al：Liver transplantation in patients with homozygotic familial hypercholesterolemia previously treated by end-to-side portocaval shunt and ileal bypass. J Pediatr Surg **35**：630—633, 2000
4) Starzl T, Bilheimer D, Bahnson H：Heart-liver transplantation in a patient with familial hypercholesterolemia. Lancet **1**：1382, 1984
5) Shaw B, Bahnson H, Hardesty R：Combined transplantation of the heart and the liver. Ann Surg **202**：667, 1985
6) Bilheimer D, Goldstein J, Grundy S：Liver transplantation to provide low-density-lipoprotein receptors and lower plasma cholesterol in a child with homozygous familial hypercholesterolemia. N Engl J Med **311**：1658—1664, 1984
7) East C, Grundy S, Bilheimer D：Normal cholesterol levels with lovastatin（mevinolin）therapy in a child with homozygous familial hypercholesterolemia following liver transplantation. JAMA **256**：2843—2848, 1986
8) Mabuchi H：Effect of an inhibitor of 3-hydroxy-3-methylglutaryl coenzyme A reductase on serum lipoproteins and ubiquinone-10 levels in patients with familial hypercholesterolemia. Engl J Med **305**：478, 1981
9) Illingworth D, Bacon S：Hypolipidemic effects of HMG-CoA reductase inhibitors in patients with hypercholesterolemia. Am J Cardiol **60**：33, 1987
10) Mabuchi H, Michishita I, Takeda M et al：A new low density lipoprotein apheres is system using

two dextran sulfate cellulose columns in an automated column regenerating unit(LDL continuous apheresis). Atherosclerosis **68**：19, 1987
11) Bambauer R, Schiel R, Klinkmann J et al：Low-density lipoprotein-apheresis in two Patients with extremely elevated lipoprotein levels. J Clin Apheresis **11**：78, 1996
12) Starzl T, Putnam C, Chase H：Portocaval shunt in hyperlipoproteinaemia. Lancet **2**：940—944, 1973
13) Starzl T, Putnam C, Koep L：Portocaval shunt and hyperlipidemia. Arch Surg **113**：71—74, 1978
14) Grossman M, Raper S, Kozarsky K：Successful ex vivo gene therapy directed to liver in a patient with familial hyper-cholesterolemia. Nat Genet **6**：335—341, 1994

Living Donor Liver Transplantation for Homozygous Familial Hypercholesterolemia from a Donor with Heterozygous Hypercholesterolemia

Yasuhiro Shirahata, Naoki Kawagishi, Satoru Sekiguchi,
Nobuhiro Ohkohchi* and Susumu Satomi
Division of Advanced Surgical Science and Technology, Graduate School of Medicine, Tohoku University
Department of Gastrointestinal Surgery, Institute of Clinical Medicine, University of Tsukuba*

Homozygous familial hypercholesterolemia is a rare inherited disease occurring approximately 1 per 1 million people. Severe hyper-cholesterolemia is observed from birth, associated with severe pediatric athero-sclerosis, leading to death due to myocardial infarction before the age of 20 years. Liver transplantation is the only effective treatment. We report a 2-year 5-month-old infant with homozygous familial hyper-cholesterolemia who underwent a liver graft from his father, who had the same disease of heterotype. Preoperative plasma cholesterol was >800 mg/dl. After liver transplantation, the recipient's cholesterol level decreased to 250-300 mg/dl using the HMG-CoA reductase inhibitor. At 43 months after transplantation, the patient is doing well and eating freely. The combination of liver transplantation from a donor with heterozygous familial hypercholesterolemia and cholesterol-lowering drugs is effective in treating such patients.

Key words：homozygous familial hypercholesterolemia, living donor liver transplantation, donor with heterozygous familial hypercholesterolemia

〔Jpn J Gastroenterol Surg 38：57—62, 2005〕

Reprint requests：Yasuhiro Shirahata　Division of Advanced Surgical Science and Technology, Graduate School of Medicine, Tohoku University
1-1 Seiryo-machi, Aobaku, Sendai, 980-8574 JAPAN

Accepted：July 28, 2004

©2005 The Japanese Society of Gastroenterological Surgery　Journal Web Site：http://www.jsgs.or.jp/journal/