日消外会誌　38（1）：63～68，2005年

症例報告

転移リンパ節に扁平上皮癌の併存を認めた胆嚢原発腺内分泌細胞癌の１例

神奈川県警友会けいゆう病院外科，同　病理[1]，藤田保健衛生大学医学部病理[2]

森　光生　里　悌子[1]　山本健太郎
関　博章　石川　廣記　堤　寛[2]

胆嚢原発の腺内分泌細胞癌はまれな疾患であるが，転移リンパ節が扁平上皮癌の組織像を呈し，特異な病理組織像と考えられた症例につき報告する．症例は70歳の女性で，上腹部痛を主訴に初診した．画像診断では胆嚢底部に主座を置く36×15mm大の腫瘍と上膵頭後部に25mm大の転移リンパ節を認めた．肝床部切除を伴う胆嚢摘出術およびD2リンパ節郭清を施行した．病理組織学検査では，胆嚢粘膜には広範囲に粘膜内高分化型腺癌が存在し，連続して胆嚢底部では内分泌細胞癌を，胆嚢頸部では中分化型管状腺癌を認めた．上膵頭後部の転移性リンパ節は扁平上皮癌の組織像を呈した．リンパ節転移・肝転移のため術後32か月死亡した．腺癌（粘膜内高分化型腺癌および中分化型管状腺癌）・扁平上皮癌・内分泌細胞癌と多種の組織型が併存する胆嚢腺内分泌細胞癌は極めてまれであるため報告した．

はじめに

内分泌細胞癌と腺癌とが相接または混在している癌を胆道癌取扱い規約[1]では腺内分泌細胞癌と呼称し，その臨床的悪性度は高く予後不良とされる．今回，転移リンパ節所見が扁平上皮癌で，多種の病理組織像で構成される胆嚢原発腺内分泌細胞癌の１例を経験したので報告する．腺癌，扁平上皮癌と混在する胆嚢原発内分泌細胞癌はきわめてまれで，検索した限り過去に1例の症例報告例[2]があるに過ぎない．

症　例

症例：70歳，女性

主訴：胃痛，嘔気

既往歴：40歳時に卵巣嚢腫手術．

現病歴：1995年6月より食後，胃痛，嘔気が出現するようになった．1995年8月近医受診し，超音波検査にて胆嚢腫瘍を指摘され，当科紹介となった．

現症：身長144cm，体重51kg．全身状態は良好だが眼瞼結膜に軽度の貧血を認めた．発熱・黄疸なく，胸部理学所見上異常を認めなかった．腹部は平坦軟で腫瘤を触知せず，圧痛を認めなかった．

血液検査所見：赤血球数$365\times10^4/mm^3$，Hb 10.9g/dl，Ht 33.4％と貧血を認めた．腫瘍マーカーはCEA 2.0ng/ml，CA19-9 14U/mlと正常範囲内であった．

腹部超音波検査：胆嚢底部に36×15mm大の内腔に突出する腫瘍を認めた．また，総胆管周囲にリンパ節腫大を認めた．

腹部CT：胆嚢底部中心に造影剤により濃染する胆嚢壁のびまん性肥厚と隆起性病変を認めたが，肝実質への浸潤は明らかではなかった（**Fig. 1A**）．上膵頭後部リンパ節の１個が25 mm大に腫大し造影効果を伴い，転移が疑われた（**Fig. 1B**）．

ERCP：胆嚢は描出されず，胆嚢管の閉塞機転が示唆された．総胆管拡張（18mm径）と，十二指腸憩室を認めた．

血管造影検査：胆嚢動脈末梢枝に不整な拡張を認めた．また，不整な腫瘍染を認め悪性病変が示唆された．

以上の画像検査から胆嚢底部中心の胆嚢癌で，

＜2004年7月28日受理＞別刷請求先：森　光生
〒220-8521　横浜市西区みなとみらい3―7―3　神奈川県警友会けいゆう病院外科

Fig. 1　Abdominal computed tomography showed polypoid lesion at the fundus of the gallbladder, with diffuse wall thickening (A). Swelling of a lymph node at the superior retropancreatic region (#13a) was detected (arrow), suggesting lymph node metastasis (B).

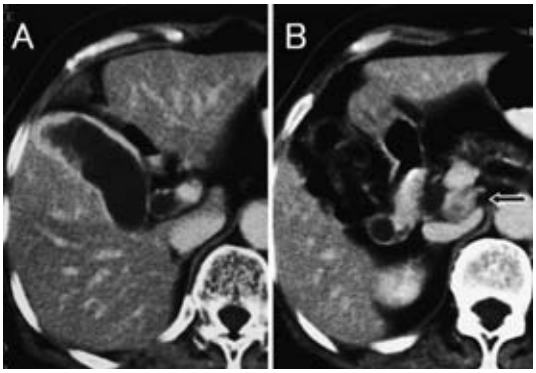

上膵頭後部リンパ節転移陽性と診断し，手術を施行した．

手術所見：胆嚢底部に3cm大の硬い結節型腫瘍を触知した．肝床部肝実質への浸潤を疑ったが，術中エコーで明らかではなかった．上膵頭後部リンパ節は硬く25mm大に腫大し転移と考えられたが，傍大動脈リンパ節に腫大を認めなかった．S0　Hinf0　H0　Binf0　PV0　A0　P0　N2（+）N3(−)　M(−)　St(−)；T1　N2　M(−)　sStage IIIと診断した．肝床切除を伴う胆嚢摘除術と，胆道癌取扱い規約[1]に定める第2群までのリンパ節郭清を施行した．また，16a_2リンパ節をサンプリングした．

摘出標本肉眼所見：胆嚢底部に3.3×2.3cm大の潰瘍を伴う結節型腫瘍を認めた．周囲は不整な顆粒状の平坦な隆起を呈し，同状態は広範囲に及んでいた．一方，胆嚢頸部に粘膜から連続して漿膜下に及ぶ13×12mm大の硬い結節型腫瘍を認めた（**Fig. 2**）．

病理組織学的所見：腫瘍は4種類の癌組織像により構成されていた．胆嚢底部の潰瘍を伴う結節性腫瘍は内分泌細胞癌で静脈浸潤を伴っていた（**Fig. 3**）．この腫瘍細胞は，Grimerius染色陽性，免疫染色でsynaptophysin，chromogranin Aとも に陽性であった（**Fig. 4**）．胆嚢頸部の結節型腫瘍は中分化型管状腺癌で深達度ssであった（**Fig. 5**）．これら2病変の周囲には，連続して広範囲に胆嚢粘膜を置換する高分化型粘膜内腺癌がみられた（**Fig. 6**）．上膵頭後部の転移リンパ節は，扁平上皮への分化を示す癌細胞で占められた（**Fig. 7**）．これら4種類の腫瘍細胞はすべてCEAに対する免疫染色陽性であった．なお，検索しえた範囲において胆嚢の原発腫瘍内に扁平上皮癌成分を認めなかった．また，郭清した他の所属リンパ節計11個に転移性病変を認めなかった．胆道癌取扱い規約による病理所見結果は，ss　pHinf0　pBinf0　pPV0　pA0　pN2　pBM0　pHM0　pEM0：pT2　fStage IIIであった．

術後経過：術後経過は順調で術後第13病日軽快退院した．術後1年目に下膵頭後部リンパ節腫大，術後1年5か月には多発肝転移および広範なリンパ節転移が出現した．術後2年8か月にて癌の進行により死亡した．死亡時CEA値は112ng/mlと高値を呈した．剖検はとれなかったが，全経過を通して肺転移の所見を認めなかった．

考　　察

自験例では，4種類の病理形態を呈する癌が併存した．胆嚢粘膜内に広範囲にわたって高分化型腺癌が進展し，連続して頸部に管状腺癌を，底部に内分泌細胞癌をそれぞれ認めた．内分泌細胞癌はGrimerius染色陽性，synaptophysin，chromogranin Aに対する免疫染色陽性であることより確診された．胆道癌取扱い規約[1]では，内分泌細胞癌と腺癌（多くは高・中分化型管状腺癌で，その多寡は問わない）が相接して，または混在する癌を腺内分泌細胞癌と定義し，自験例もその範ちゅうにあることは明白である．上膵頭後部の転移性リンパ節は扁平上皮癌により占められた．

神経内分泌細胞は正常胆嚢粘膜ではほとんどみられないため[3]，胆嚢原発の内分泌腫瘍はまれである．胆嚢原発内分泌細胞癌は従来その定義に混乱がみられ，小細胞癌・神経内分泌細胞癌・悪性カルチノイド・燕麦細胞癌などと呼称されてきたため過去の報告例を厳密に集計するのは困難であるが，2001年Fujiiら[4]が集計した文献報告例は54

Fig. 2 Gross appearance of the resected gallbladder (A) showing an ulcerated polypoid tumor (arrow) located in the fundus is surrounded by granular-shaped mucosa. Continuing this area in the neck, there is a nodular tumor (arrow head) which extends into subserosal layer. Cross-section of the lesion and its diagrammatic illustrations of the neoplastic components are shown in (B).

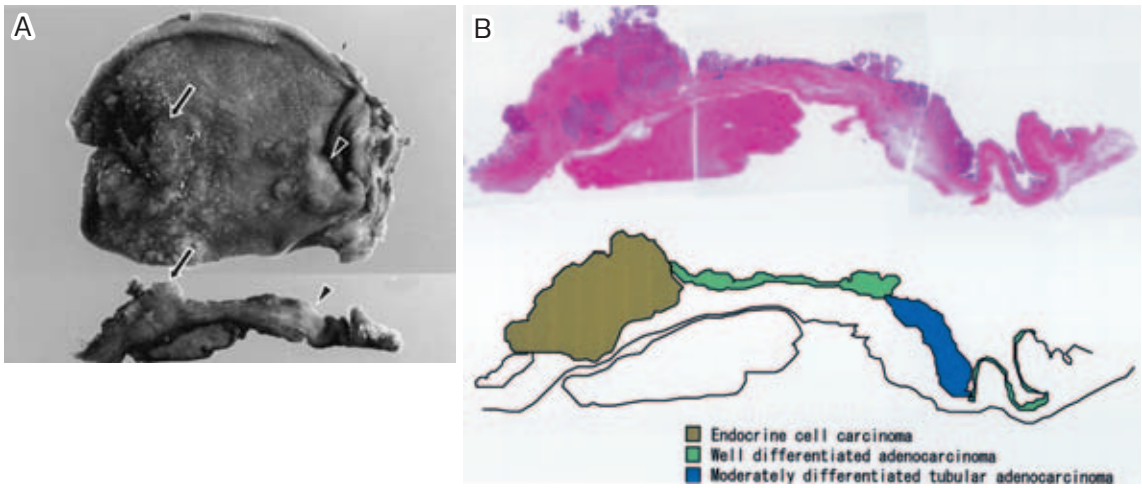

Fig. 3 An endocrine cell carcinoma cells in the gallbladder fundus are arranged in ribbons-like structures (H.E.×50).

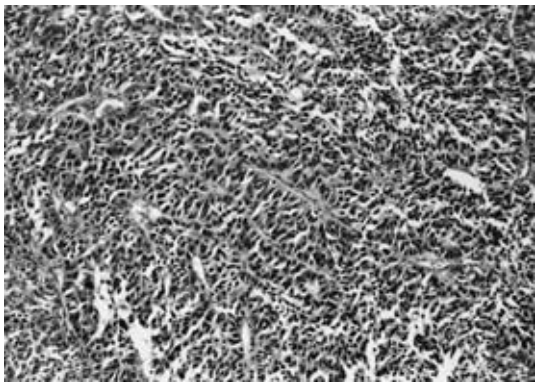

Fig. 4 The endocrine cell carcinoma is positively stained for chromogranin-A (left) and synaptophysin (right) (×100).

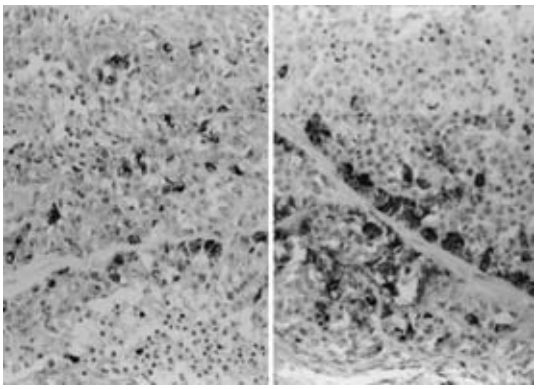

例に過ぎなかった．一方，胆嚢原発腺内分泌細胞癌[5]は，1972年のWisniewskiら[6]の報告にはじまり自験例を含め現在までに33例の論文報告があるのみである．胆嚢内分泌腫瘍の発生頻度については，1984年Albores-Saavedraら[7]は胆嚢上皮性悪性腫瘍448例中19例(4.2%)に燕麦細胞癌が認められたと記載しているが，日本胆道外科研究会の集計[8)9)]によると1999年度から2002年度までの4年間に登録された胆嚢癌1,040例のうち，小細胞癌（内分泌細胞癌）は4例（0.4%），腺内分泌細胞癌は2例(0.2%)のみであり，極めて少なかった．さらに，扁平上皮癌と混在する胆嚢原発内分泌細胞癌に関しては検索しえた限りにおいて現在までに3例[2)10)11)]の症例報告があるに過ぎず，このうち自験例のごとく腺癌・扁平上皮癌・内分泌細胞癌の3者が併存する報告症例は1例のみ[2)]で極めてまれと考えられた．

自験例のような，相接する4種の腫瘍の併存は，

Fig. 5　A moderately differentiated tubular adenocarcinoma in the gallbladder neck（H.E.×50）.

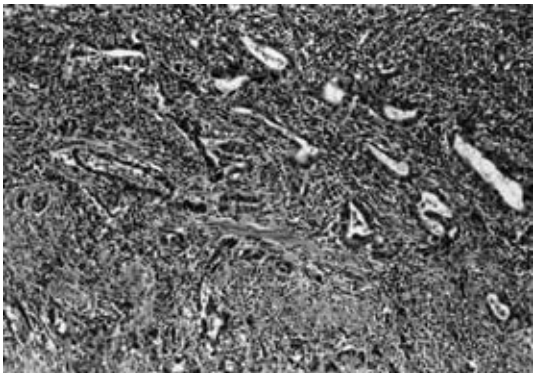

Fig. 6　A well differentiated adenocarcinoma in situ, which diffusely replaced the gallbladder mucosa（H.E.×50）.

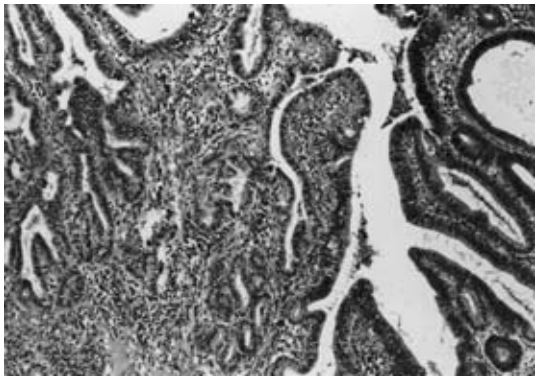

おのおのの腫瘍が相互に関連していることを強く示唆するものと考えられる．現在，腺内分泌細胞癌の組織発生についてはいまだに不明確な点も多いが，多方向への分化能を有する前駆細胞（multipotent precursor）が多段階発癌（sequential progression）として進展するという説が最も多く受け入れられている．多分化能を有する前駆細胞の存在はYamamotoら[12]，Wadaら[13]をはじめ多くの論文において指摘されており，その根拠として腺癌，内分泌細胞癌の双方の性質を備えた癌細胞がしばしば同定されることをあげている．また，内分泌細胞癌は大腸，食道，膀胱，乳腺など種々の臓器にも発生しており，いずれにおいてもしばしば腺癌，扁平上皮癌，移行上皮癌，小葉癌など

Fig. 7　A squamous cell carcinoma in the metastatic retropancreatic lymph node（H.E.×100）.

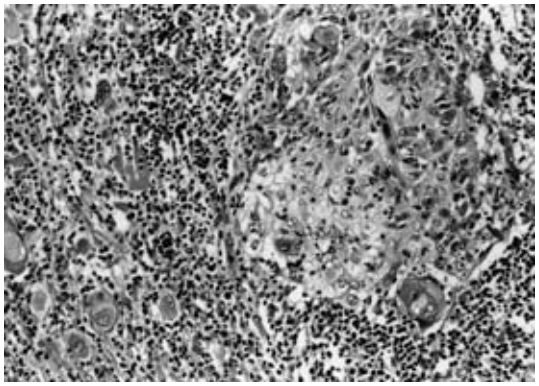

と混在した形態を呈することが知られており，内分泌細胞癌の多分化能を示唆するものともいえる．自験例では，明らかな癌移行像は認められなかったが，構成する4種すべての癌成分においてCEAに対する免疫染色性があり，これは腫瘍のmonoclonality，さらに共通の前駆細胞の存在を推測させるものであった．一方，前駆細胞より腺内分泌細胞癌が形成されるまでに多段階的な進展（sequential progression）を示す根拠として，最近Kimら[14]はgenome-wide LOH（loss of heterozygosity）を検討することにより，胃の腺内分泌細胞癌の進展過程における遺伝子の変化を考察している．多くの胃腺内分泌細胞癌は腺組織の前癌病変より遺伝学的にheterogeneousな腺癌となりその後内分泌細胞癌への分化を来たすが，しばしば一つの前癌細胞より二方向への分化が同時に生じると述べている．以上を踏まえ，自験例における組織発生を考えると，胆嚢粘膜の多分化能をもった前駆細胞から発生した高分化型腺癌が粘膜内を進展し，異なった2か所（頸部および底部）において，おのおの中分化型管状腺癌ならびに内分泌細胞癌に形質転換したのではないかと推察される．胆嚢原発腺内分泌細胞癌の転移巣においては，通常悪性度の高い内分泌細胞癌が優位となることが多い[1]が，自験例では内分泌細胞癌の成分を認めず扁平上皮癌の形態を呈し，この点は特異と考えられた．

胆嚢腺内分泌細胞癌の術前診断は困難であり，特徴的な画像所見も明らかになっていない．自験例も通常の胆嚢癌と術前診断し，切除標本の病理組織学的検討により初めて腺内分泌細胞癌と診断された．文献報告例33例を検討しても，術前に癌と病理診断しえたのは3例[15)~17)]あったが，内分泌細胞癌成分の存在を診断しえたのはVirchowリンパ節の転移性腫大を認めた1例のみ[17)]であり，他の2例では胆嚢内胆汁の細胞診にて腺癌と診断されていた．このように術前に内分泌細胞癌の診断が得られる例はまれであるが，事前に内分泌細胞癌の存在を診断することは，臨床的に2つの点において重要であると考えられる．第1点としては，内分泌細胞癌や腺内分泌細胞癌は臨床的に悪性度が高いという特徴からその治療成績が不良という点である．自験例でもリンパ管浸潤，静脈浸潤を認め，術後リンパ節転移，肝転移のため32か月後に癌死となった．第2点としては，内分泌細胞癌において化学療法の奏効する症例報告が散見される点である．類似組織像として知られる肺外小細胞癌の治療については化学療法が第1選択となっており[18)]，胆嚢内分泌細胞癌においても化学療法，放射線療法が奏功する症例が報告されている．胆嚢腺内分泌細胞癌に対しても，Okamotoら[17)]は全身リンパ節転移を伴う症例に対し術前化学療法としてCDDP，VP-16を使用し著効した症例を報告している．早期に内分泌細胞癌の存在を診断することにより，悪性度を予見でき，化学療法を計画することが可能となる．しかしながら，胆嚢穿刺による腫瘍生検など術前組織診断のための手技は癌播種の危険性もあり，内分泌細胞癌の発生頻度が低いことを考慮するとルーチン検査にはなりえない．今後症例の蓄積により胆嚢内分泌細胞癌・腺内分泌細胞癌に対するより有効な治療方法が確立されるとともに，安全に内分泌細胞癌成分の存在が診断可能になることが望まれる．

文　献

1) 日本胆道外科研究会編：胆道癌取扱い規約．第5版．金原出版，東京，2003
2) Iida Y, Tsutsumi Y：Small cell（endocrine cell）carcinoma of the gallbladder with squamous and adenocarcinomatous components. Acta Pathol Jpn **42**：119—125, 1992
3) 国村利明，諸星利男，布野健一ほか：胆道癌における神経内分泌細胞の発現について—Chromogranin A陽性細胞の形態学的および免疫組織学的検討—．胆道 **8**：215—222, 1994
4) Fujii H, Aotake T, Horiuchi T et al：Small cell carcinoma of the gallbladder : A case report and review of 53 cases in the literature. Hepatogastroenterology **48**：1588—1593, 2001
5) Capella C, Solcia E, Sobin LH et al：Endocrine tumours of the gallbladder and extrahepatic bile ducts. Edited by Hamilton SR, Aaltoen LA. Pathology and genetics of tumours of the digestive system. IARC Press, Lyon, 2000, p214—216
6) Wisniewski M, Toker C：Composite tumor of the gallbladder exhibiting both carcinomatous and carcinoidal patterns. Am J Gastroenterol **58**：633—637, 1972
7) Albores-Saavedra J, Soriano J, Larraza-Hernandez O et al：Oat cell carcinoma of the gallbladder. Hum Pathol **15**：639—646, 1984
8) 日本胆道外科研究会胆道登録事務局編：全国胆道癌登録調査報告—1999年度-2001年度症例．ユウキ印刷，石川県，2002
9) 日本胆道外科研究会胆道登録事務局編：全国胆道癌登録調査報告—2002年度症例．ユウキ印刷，石川県，2003
10) Maitra A, Tascilar M, Hruban RH et al：Small cell carcinoma of the gallbladder. Am J Surg Pathol **25**：595—601, 2001
11) Wakabayashi H, Ushiyama T, Sao K et al：Successful resection of a large rare composite tumor（endocrine cell carcinoma and squamous cell carcinoma）of the gallbladder after preoperative arterial and portal embolization. Dig Surg **20**：457—460, 2003
12) Yamamoto M, Nakajo S, Miyoshi N et al：Endocrine cell carcinoma（carcinoid）of the gallbladder. Am J Surg Pathol **13**：292—302, 1989
13) Wada A, Ishiguro S, Tateishi R et al：Carcinoid tumor of the gallbladder associated with adenocarcinoma. Cancer **51**：1911—1917, 1983
14) Kim KM, Kim MJ, Cho BK et al：Genetic evidence for the multi-step progression of mixed glandular-neuroendocrine gastric carcinomas. Virchows Arch **440**：85—93, 2002
15) Muto Y, Okamoto K, Uchimura M：Composite tumor（ordinary adenocarcinoma, typical carcinoid, and goblet cell adenocarcinoid）of the gallbladder：a variety of composite tumor. Am J Gastroenterol **79**：645—649, 1984
16) 糸井隆夫，篠原　靖，武田一弥ほか：胆嚢腺内分泌細胞癌の1例．胆道 **14**：135—140, 2000
17) Okamoto H, Miura K, Ogawara T et al：Small-cell carcinoma manifesting systemic lymphadeno-

pathy combined with adenocarcinoma in the gallbladder : aggressiveness and sensitivity to chemotherapy. J Gastroenterol **38**：801—805, 2003
18) van Der Gaast A, Verwey J, Prins E et al：Chemotherapy as treatment of choice in extrapulmonary undifferentiated small cell carcinomas. Cancer **65**：422—424, 1990

A Case of Adenoendocrine Cell Carcinoma of the Gallbladder with Squamous Differentiation in Metastatic Lymph Node

Mitsuo Mori, Teiko Sato[1], Kentarou Yamamoto,
Hiroaki Seki, Hiroki Ishikawa and Yutaka Tsutsumi[2]
Department of Surgery and Department of Pathology[1], Keiyu Hospital
Department of Pathology, Fujita Health University School of Medicine[2]

We report an extremely rare case of combined adenoendocrine cell tumor of the gallbladder and a metastatic lymph node with squamous cell differentiation. A 70-year-old woman reporting epigastric pain and referred for investigation of a tumor in the gallbladder was found in abdominal ultrasonography to have a soft tissue mass 36×15 mm protruding intraluminally at the fundus of the gallbladder. Abdominal computed tomography（CT）showed a polypoid lesion at the fundus of the gallbladder, with diffuse wall thickening. Swelling of a lymph node at the superior retropancreatic region was detected. No findings indicated tumor invasion to the liver parenchyma at the gallbladder bed. The patient was diagnosed with gallbladder carcinoma, and underwent cholecystectomy with wedge resection of the liver of the gallbladder bed and dissection of regional lymph nodes（D2）. Pathologically, the polypoid tumor at the fundus was endocrine cell carcinoma surrounded by granular-shaped well-differentiated adenocarcinoma in situ. Continuing this area at the neck portion of the gallbladder, there was 13×12 mm-sized moderately differentiated tubular adenocarcinoma, which extends into subserosal layer. In the enlarged lymph node, metastatic carcinoma cells represented squamous differentiation. She died of cancer 32 months after surgery. The literature shows only 1 case report of endocrine cell carcinoma of the gallbladder mixed with adenocarcinoma and squamous cell carcinoma.

Key words：adenoendocrine cell carcinoma of the gallbladder, squamous cell carcinoma
〔Jpn J Gastroenterol Surg 38：63—68, 2005〕

Reprint requests：Mitsuo Mori　Department of Surgery, Keiyu Hospital
3-7-3 Minatomirai, Nishi-ku, Yokohama, 220-8521 JAPAN
Accepted：July 28, 2004

©2005 The Japanese Society of Gastroenterological Surgery　Journal Web Site：http://www.jsgs.or.jp/journal/