日消外会誌　38（1）：75～79，2005年

症例報告

上腸間膜静脈に浸潤を伴った膵腺房細胞癌の１例

兵庫県立淡路病院外科，同　病理*

篠原　永光　　小山　隆司　　栗栖　　茂　　梅木　雅彦
北出　貴嗣　　高橋　英幸　　若槻　真吾*

腹部CTで偶然発見され，上腸間膜静脈に浸潤した膵腺房細胞癌の１例を経験した．症例は42歳の男性で，血尿で近医受診し，精査中腹部CTで右上腹部に巨大腫瘍を指摘され当科紹介となった．入院時現症では右上腹部に腫瘤を触知したが黄疸は認めなかった．血液生化学検査では，軽度の肝機能障害を認めたが，CEA，CA19-9は正常範囲であった．腹部CTで肝・腎に接して大きさ9×6×10cmで内部不均一な腫瘍を認めた．腹部血管造影検査では，同部にtumor stainを認め，さらに上腸間膜静脈に陰影欠損を認めた．以上より上腸間脈静脈に腫瘍塞栓を伴う膵頭部悪性腫瘍と診断し上腸間脈静脈合併切除を伴う膵頭十二指腸切除術を施行した．病理診断は好酸性の細胞質を有する腫瘍細胞が腺房形～充実性に増殖しており，腺房細胞癌と確定診断された．術後肝転移など再発は認めていないが，再発には今後も十分な注意が必要と考えている．

はじめに

膵腺房細胞癌は膵癌の約1％を占める比較的まれな腫瘍である．今回われわれは，腹部CTで偶然発見され，上腸間膜静脈に腫瘍塞栓をともない門脈合併切除を施行した膵腺房細胞癌の１例を経験したので若干の文献的考察を加えて報告する．

症　　例

患者：42歳，男性

主訴：腹部腫瘤精査

家族歴：特記すべきことなし．

既往歴：特記すべきことなし．

現病歴：平成14年8月下旬，血尿で近医受診．腹部USで右上腹部に巨大腫瘤を指摘され当院放射線科で腹部CTを施行したところ，同様に腫瘤を認め精査加療目的にて当科紹介となった．

入院時現症：体格，栄養状態良好．眼瞼結膜に貧血なく，眼球結膜に黄疸を認めず．右上腹部に腫瘤を触知したが圧痛はなかった．表在リンパ節は触知しなかった．

血液生化学検査所見：GOT 68IU/*l*，GPT 95IU/*l*，LDH 622IU/*l*と軽度肝機能障害を認めたが，T-Bil 0.52mg/dlと黄疸は認めなかった．また，CEA 3.4ng/ml，CA19-9 6.8U/mlと腫瘍マーカーは基準値の範囲であった．

腹部エコー検査所見：右上腹部に胆嚢，十二指腸に接した径9.0cmの巨大腫瘤像を認めた．境界は明瞭で内部は不均一であった．また，総胆管は肝門部付近で11.6mmと拡張していた．

腹部CT所見：肝・腎に接して右上腹部を占める境界が明瞭で，周囲に造影効果を有し内部は壊死像を示唆する低吸収域を伴う大きさ9×6×10cmの腫瘍を認めた（**Fig. 1a**）．また同腫瘍は上腸間膜静脈を右腹側から軽度圧排し，さらに同静脈への浸潤を示唆する陰影欠損を伴っていた（**Fig. 1b**）．

低緊張性十二指腸造影検査所見：C loopの開大，十二指腸下行脚の狭窄像を認めた．明らかな壁の不整は認めなかった．

上部消化管内視鏡検査所見：十二指腸下降脚内側に圧排像を認めたが，粘膜面への腫瘍の露頭はみられなかった．圧排部の粘膜生検では悪性所見

＜2004年7月28日受理＞別刷請求先：篠原　永光
〒770-8503　徳島市蔵本町3―18―15　徳島大学医学部臓器病態外科学

Fig. 1　(a) Abdominal enhanced CT showed the giant heterogeneous tumor (9×6×10cm in size, arrow) in the right upper abdomen. (b) There was a filling defect at superior mesenteric vein (arrow head).

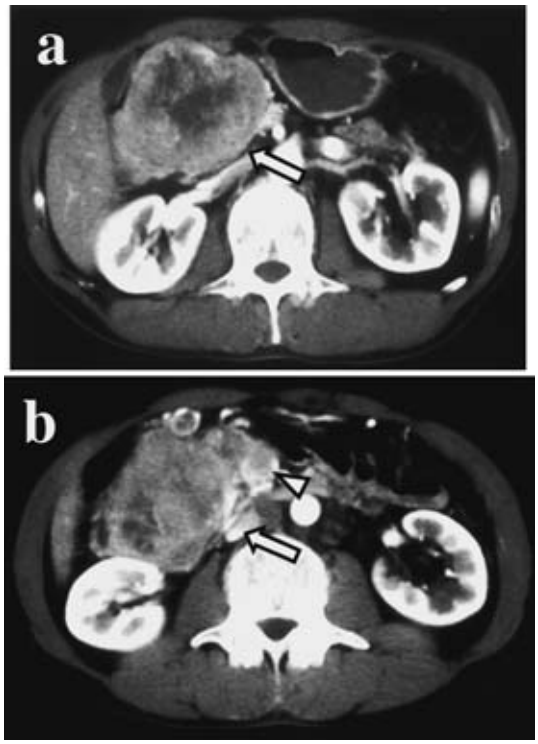

を認めなかった.

Magnetic resonance cholangiopancreatography 所見：総肝管, 主膵管に軽度拡張を, 総胆管には狭窄を認めた（**Fig. 2**）.

腹部血管造影検査所見：腹腔動脈造影では胃十二指腸動脈を栄養血管とする tumor stain を認めた(**Fig. 3a**). さらに, 門脈造影では上腸間膜静脈に境界明瞭な陰影欠損を認め, 腫瘍の血管浸潤による腫瘍塞栓の形成が示唆された（**Fig. 3b**）.

以上より上腸間膜静脈への浸潤を伴う膵頭部悪性腫瘍と診断し平成14年10月2日開腹手術を行った.

手術所見：上腹部正中切開で開腹した. 肝転移・腹膜播種は認められなかった. 腫瘍は膵頭部から膵鈎部に存在し, 右上腹部を占めていたが周囲臓器との癒着はなく, 可動性は比較的良好であった. なお, 術前の画像診断が示すように上腸間膜静脈内には腫瘍より直接浸潤する腫瘍塞栓が認められた（**Fig. 4**）. これらに対し上腸間膜静脈合併切除を伴う膵頭十二指腸切除術を行った. なお, 血管の切除再建は上腸間膜静脈枝と右大伏在静脈間のアンスロンチューブによる一時的バイパス下に行った. 上腸間膜静脈の切除・再建に要した時間は約15分間であり, 上腸間膜静脈への直接浸潤部は2.5cmで, 3.5cmの血管合併切除を行った. 再建は端々吻合にて行った. 第2群までのリンパ節郭清を行い, 再建はChild変法（PD-II）で行った.

Fig. 2　Magnetic resonance cholangiopancreatography showed slightly dilation of the common hepatic duct and pancreatic duct.

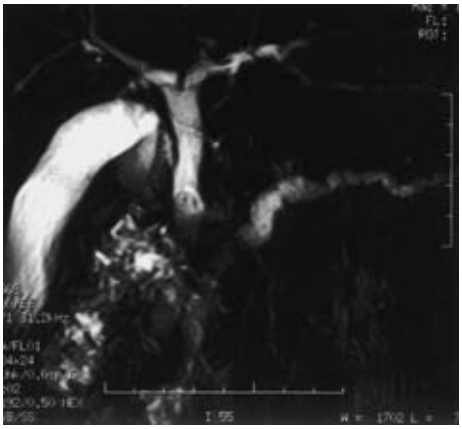

摘出標本所見：腫瘍は大きさ9.0×6.5×10.0cmで, 被膜に覆われていた. 内部は充実性で, 中心部に壊死を認めた. また, 上腸間膜静脈内腔の腫瘍塞栓部も被膜に覆われていた（**Fig. 5**）.

病理組織学的所見：Acinar cell carcinoma, Ph, 9.0×6.5cm, 結節型, med, INFβ, ly3, v2, ne0, mpd (−), ch (−), du (−), s (−), rp (−), pv (+), a (−), pl (−), oo (−), pcm (−), bcm (−), dpm (−), No metastasis in lymph nodes. 腫瘍組織は大型で好酸性の細胞質を有する腫瘍細胞が腺房形～充実性に増殖しており, 膵腺房細胞癌の所見を示した(**Fig. 6a**). 免疫組織化学的にはamylase, α-antichymotripsin, IgAに陽性であり,

Fig. 3 Angiography
(a) Celiac arteriography showed tumor stain. (b) Portography showed a filling defect at superior mesenteric vein, suggesting invasion (arrow head).

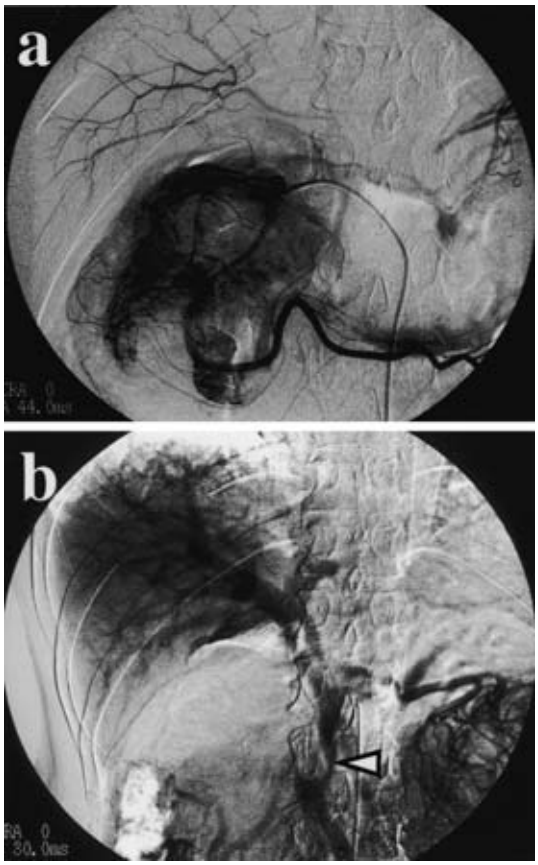

Fig. 4 Operative finding : The tumor was located in the pancreatic head. It was encapsulated and not invaded to adjacent tissues, but it had direct invasion to SMV (arrow head).

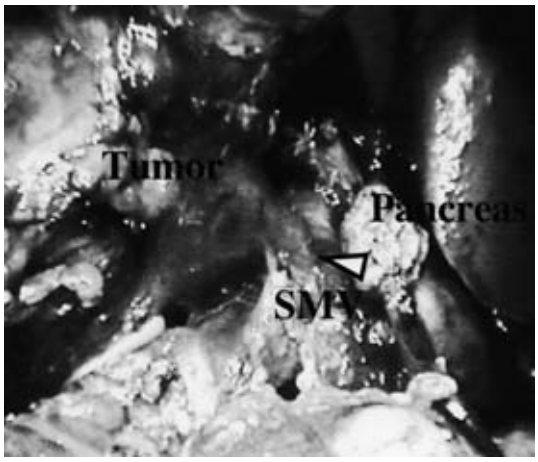

Fig. 5 Macroscopic findings of the resected specimen : The tumor was resected with SMV (arrow head) and invasive part of the tumor (arrow).

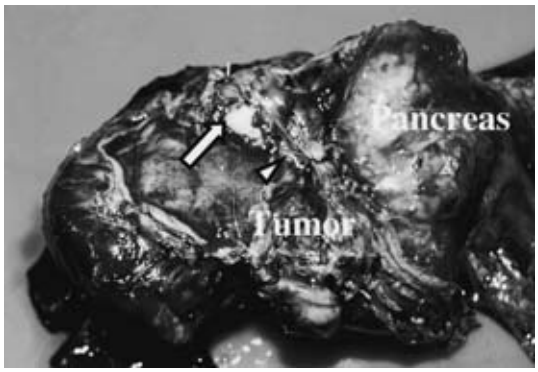

CEA，AFP などに陰性であった(**Fig. 6b**)．また，合併切除を行った上腸間膜静脈内腔には主腫瘍から静脈内腔に進展する腫瘍塞栓をみとめた（**Fig. 6c**)．

術後経過：術後乳び腹水を合併した．保存的に軽快しないため，平成15年5月2日に腹腔―左鎖骨下静脈間にDenver shuntを留置した．術後1年9か月が経過した現在，肝転移など再発は認めていない．

考　察

膵腺房細胞癌は膵腺房細胞由来と考えられ，その頻度は膵癌全国登録調査報告[1]において約0.5%，諸家の報告[2)3)]でも約1%と比較的まれな腫瘍である．発症年齢は膵管癌のそれよりもやや若く，性別では男性に多い[3)]．

本腫瘍は通常膵実質の辺縁に発生し，膨張性の膵外発育を示すために膵管や胆管の変化は軽度[4)]で，本腫瘍の半数が膵頭部に発生するにもかかわらず，膵管癌に比べ黄疸を発症する症例は少なく[5)]，腹部腫瘤を初発症状とすることが多い．自験例も10cmにも達する大きな腫瘍であったにもかかわらず症状はなく，血尿の原因精査の際に偶然発見された．一方で，リパーゼなどの外分泌酵

Fig. 6　Histopathological findings
a）H.E.stain showed proliferation of acinar cell carcinoma. b）Immunohistochemical staining of amylase was positive in cancer cells（arrowhead）. c）H.E.stain showed that the resected SMV was full of tumor cells.

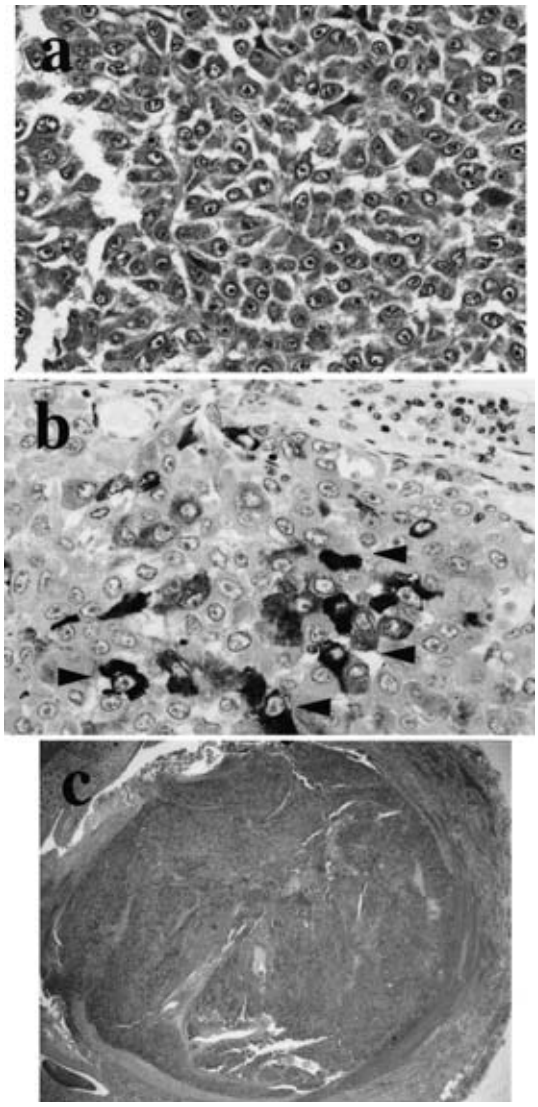

素を産生し全身の皮下脂肪組織壊死や関節障害を合併するとの報告もみられる[6].

本腫瘍は境界明瞭な充実性の腫瘍で，10cm 前後の大きな腫瘤として発見されることが多く，出血や壊死を伴うものが多い[5]．したがって，出血巣や壊死巣を反映し腹部 CT では内部に低吸収域を伴ったり，腹部 US で不均一な内部エコーを示すものが多く[7]，また血管造影検査では膵管癌と対照的に hypervascular な腫瘍が多い[7)8)]．自験例も画像診断上ほぼ同様の所見を有し本腫瘍の特徴を備えていたが，膵内分泌腫瘍などとの鑑別は画像上困難で術前には確定診断には至らなかった．

自験例の特筆すべき点は，上腸間膜静脈に腫瘍塞栓を認めたことである．一般的に本腫瘍は膨張性・非浸潤性発育を示し，周辺組織を圧排して増大するために周辺組織に浸潤することはまれとされている．しかし，Miller ら[9]は膵管癌 165 例と膵腺房細胞癌 27 例の検討で，膵腺房細胞癌は膵管癌と比較すると，胆管浸潤や神経叢への浸潤頻度が低い一方で，静脈浸潤の頻度が高いと報告している．自験例の病理組織学的検索でも膵内胆管浸潤，膵外神経叢浸潤は陰性で，静脈浸潤は中等度陽性であった点はこの報告に一致し，上腸間膜静脈腫瘍栓はこれら静脈系への浸潤から形成されたものであることが推測された．

門脈浸潤陽性膵管癌で門脈合併切除により根治性が得られる症例では，門脈合併切除を積極的に行うことで予後の改善が期待できる[10]ため，多くの施設で門脈合併切除が行われている．塩澤ら[11]によると本邦で報告された門脈合併切除が行われた膵腺房細胞癌症例は 4 例で，自験例が 5 例目であった．自験例でも門脈合併切除を行うことで根治術が可能で，術後 1 年 9 か月経過した現在肝転移をはじめとして再発は認めていない．

相馬ら[7]の報告によると，本症切除例の 1 年生存率は 85.7% と膵管癌の 50% に比較して良好とされ，高木ら[12]の 14 年 7 か月，土田ら[13]の 4 年 2 か月，Kuopio ら[14]の 6 年 8 か月と 5 年以上の長期生存例の報告も散見される．しかし，被膜で覆われた膵腺房細胞癌の予後は良好との報告[11]がある一方で，切除後 9 か月で肝転移再発から死亡した症例の報告[15]があることや，自験例では上腸間膜静脈への浸潤がみられたことを考えると，自験例に関しては再発に対する厳重な経過観察が今後も必須と考えている．

なお，本論文の要旨は第 58 回日本消化器外科学会総会

(2003年7月東京)において発表した.

文　献

1) 松野正紀：膵癌全国登録調査報告(1999年度症例の要約). 膵臓 **16**：115—147, 2001
2) Cubilla AL, Fitzgerald PJ：Tumors of the exocrine pancreas. Armed forces institute of pathology, Washington DC, 1984, p208—212
3) Chen J, Baithun SI：Morphological study of 391 cases of exocrine pancreatic tumors with special reference to the classification of exocrine pancreatic carcinoma. J Pathol **146**：17—29, 1985
4) 中澤三郎, 山雄健次, 内藤靖夫ほか：画像診断と小膵癌の発見率. 日臨 **44**：1774—1779, 1986
5) Klimstra DS, Heffes CS, Oertel JE et al：Acinar cell carcinoma of pancreas ; A clinicopathologic study of 28 cases. Am J Surg Pathol **16**：815—837, 1992
6) 藤野泰宏, 黒田嘉和, 宮崎直之ほか：皮下結節脂肪壊死を伴ったリパーゼ産生膵腺房細胞癌の1例. 日消病会誌 **88**：2714—2718, 1991
7) 相馬光宏, 北川 隆, 太田知明ほか：膵腺房細胞癌. カレントテラピー **7**：1242—1246, 1989
8) 澄井俊彦, 船越顕博, 大内二郎ほか：膵腺房細胞癌6例の臨床的特徴—通常型膵管癌との比較—. 膵臓 **16**：455—459, 2001
9) Miller JR, Baggenstoss AH, Comfort MV：Carcinoma of the pancreas. Cancer **4**：233—241, 1951
10) 湯浅典博, 神谷順一, 近藤 哲ほか：膵癌に対する治療成績の評価. 消外 **21**：1063—1070, 1998
11) 塩澤俊一, 土屋嘉昭, 田中乙雄ほか：門脈および上腸間膜静脈内に腫瘍塞栓を伴った膵腺房細胞癌の1切除例. 胆と膵 **16**：913—917, 1996
12) 高木国夫, 大橋一郎, 太田博俊ほか：予後の良い膵癌. 胃と腸 **19**：1193—1205, 1984
13) 土田明彦, 木村幸三郎, 小柳泰久ほか：膵全摘後4年2ヵ月経過を観察した膵腺房細胞癌の1例. 胆と膵 **12**：1409—1412, 1991
14) Kuopio T, Ekfors TO, Nikkanen V et al：Acinar cell carcinoma of the pancreas. Report of three cases. APMIS **103**：69—78, 1995
15) 那須二郎, 菱沼正一, 安藤二郎ほか：切除後に短期間で肝転移をきたした膵腺房細胞癌の1例. 日消外会誌 **28**：1862—1866, 1995

A Case of Acinar Cell Carcinoma of the Pancreas with Invasion into the Superior Mesenteric Vein

Hisamitsu Shinohara, Takashi Koyama, Shigeru Kurisu, Masahiko Umeki,
Takashi Kitade, Hideyuki Takahashi and Shingo Wakatsuki*
Department of Surgery and Department ofPathology*, Hyogo Prefectural Awaji Hospital

We report a case of acinar cell carcinoma of the pancreas with invasion into the superior mesenteric vein (SMV). A 42-year-old man was referred for an abdominal giant tumor, found during an examination for hematuria. On admission, the tumor was palpable at the right epigastrium, but anemia and jaundice were not recognized. Laboratory data showed slight liver function disturbance, but CEA and CA19-9. Abdominal CT showed a giant 9×6×10 cm tumor in the right upper abdomen. Celiac arteriography showed tumor hypervascularity, and portography SMV defect pressing on the tumor. Based on these findings, a diagnosis of malignant tumor at the pancreas head was made, necessitating pancreato-duodenectomy for the pancreatic tumor and partial SMV resection. During surgery, no findings suggested metastasis to any organ. Pathohistologically, the tumor was diagnosed as acinar cell carcinoma of the pancreas with invasion to the SMV. No lymph nods metastasis was identified histologically. Although the postoperative course was uneventful, it is necessary to carefully follow up such cases for possible recurrence and liver metastasis of carcinoma.

Key words：pancreas, acinar cell carcinoma, invasion into superior mesenteric vein

〔Jpn J Gastroenterol Surg 38：75—79, 2005〕

Reprint requests：Hisamitsu Shinohara　Department of Surgery, University of Tokushima School of Medicine
3-18-5 Kuramoto-cho, Tokushima-city, 770-8501 JAPAN

Accepted：July 28, 2004

©2005 The Japanese Society of Gastroenterological Surgery　Journal Web Site：http://www.jsgs.or.jp/journal/