日消外会誌　38（1）：86～91，2005年

症例報告

健診にて発見された膵 solid-pseudopapillary tumor の1男性例
―本邦報告男性例の検討―

市立伊勢総合病院外科，同　病理※

栗山　直久　　世古口　務　　三枝庄太郎　　湯浅　浩行
井戸　政佳　　伊藤　史人　　山碕　芳生　　野田　雅俊※

症例は45歳の男性で，健診目的に近医受診し，腹部X線検査にて左上腹部に鶏卵状の淡い石灰化を認め，精査加療目的に当院を紹介された．腹部US，CTで膵体部～尾部に著明な石灰化をもつ充実性成分と，直径4cm大の嚢胞性部分を有する病変を認め，嚢胞部分はMRIでT1強調で高信号，T2強調で低信号を示した．膵嚢胞性腫瘍の診断にて膵体尾部切除術を施行．摘出標本では，膵体部の充実性腫瘤に連続して，膵尾部では出血壊死物質を含む嚢胞性病変で，組織学的には充実成分は比較的よく揃った細胞増殖を認め，一部に偽乳頭状の配列も認められ，コレステロール結晶の沈着，間質での石灰化が極めて高度であった．電顕所見では細胞は多数のミトコンドリアを有し，チモーゲン様の顆粒を少量認め，免疫組織化学染色ではNSE，α1-antitrypsinが陽性であった．よって膵solid-pseudopapillary tumorと診断した．

はじめに

膵solid-pseudopapillary tumor（以下，SPTと略記）は若年女性に好発する比較的まれな悪性度の低い腫瘍として知られ，近年画像診断の進歩もあり，報告例は増加している．今回われわれは，健診にて発見された膵SPTの1男性例を報告し，自験例を含めた本邦男性報告例31例の臨床病理学的検討を行った．

症　例

症例：45歳，男性

主訴：自覚症状なし．

既往歴：特記事項なし．

家族歴：特記事項なし．

現病歴：健診目的に近医を受診，腹部X線検査にて左上腹部に鶏卵大の淡い石灰化を認め，精査加療目的に当院に紹介された．

入院時現症：身長163cm，体重51kg，体温36.7℃，血圧146/80mmHg，脈拍72/分・整，腹部は平坦・軟で圧痛はなく，腫瘤は触知しなかった．

＜2004年6月30日受理＞別刷請求先：栗山　直久
〒516-0014　伊勢市楠部町3038　市立伊勢総合病院外科

Fig. 1　Plain abdominal X-ray film showed a egg sized calcification in the left upper ubdomen.

入院時血液検査所見：一般血液生化学検査では異常は認めず，腫瘍マーカーではCEAのみが9.7 ng/mlと高値を示した．

腹部X線検査：左上腹部に鶏卵大の石灰化陰影を認めた（**Fig. 1**）．

腹部US：膵体部から尾部にかけて著明な石灰

Fig. 2 Abdominal ultrasonography revealed a solid area with calcification (a) and an unclear hypoechoic area (b), 4cm in diameter, located in the body-tail of the pancreas.

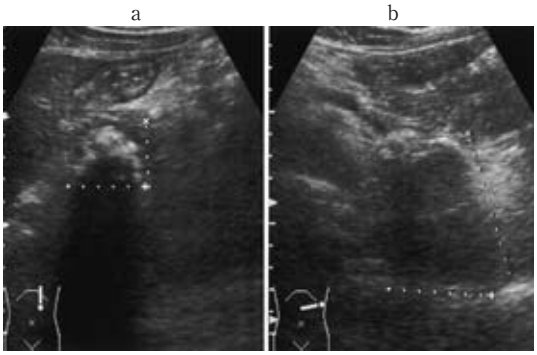

Fig. 3 Abdominal CT scan showed a solid lesion with calcification in the body of the pancreas lesion with calcificated capsule, 4cm in the tail of the pancreas. The tumor was't enhanced. a：plain CT b：Enhanced CT.

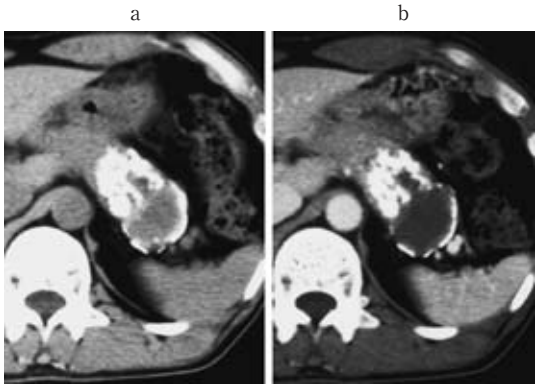

化を伴う充実性部分（**Fig. 2a**）と，直径 4cm 大の境界不明瞭な hypoechoic area（**Fig. 2b**）を認めた．

腹部 CT：単純 CT では，膵体部の充実性石灰化病変に連続して，膵尾部には直径 4cm 大の，周囲に石灰化を伴う嚢胞性病変を認めた(**Fig. 3a**)．また造影 CT では明らかな造影効果を認めなかった（**Fig. 3b**）．

腹部 MRI：膵体部の充実性部分は T1 強調で低信号，T2 強調で等信号を示した．膵尾部の嚢胞性部分は T1 強調で高信号，T2 強調で低信号を示し

Fig. 4 On abdominal MRI, a solid lesion in the body of the pancreas（△）is demonstrated low density in T1 image and iso density in T2 image, a cystic lesion in the tail of the pancresa（→）is demonstrated in high density in T1 image and low density in T2 image.

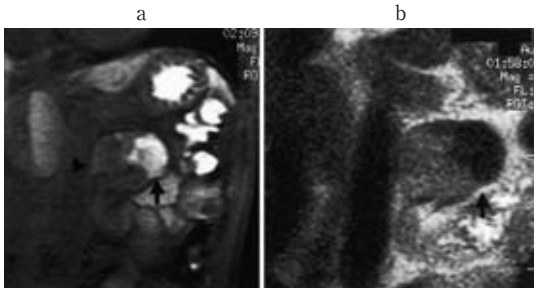

Fig. 5 ERCP revealed obstruction of main pancreatic duct in the tail of the pancreas（△）.

Fig. 6 Macroscopic finding
The tumor, mesuring 3.4×3.8×4.8cm, consisted of a solid lesion with calcification in the body of the pancreas and a cystic lesion with hemorrhagic necrosis in the tail of the pancreas.

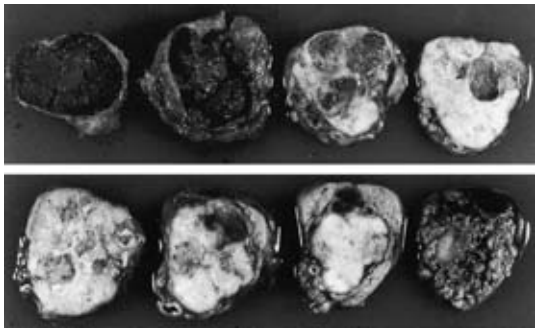

Fig. 7　Microscopic finding
a：The tumor showed various scleroid and comparatively same proliferation. Partially, pseudopapillary pattern was seen. b：Cholesterol crystal and calcification were seen. c：Electron microscopically, tumor cells contained many mitochondoria and a few zymogen grain.

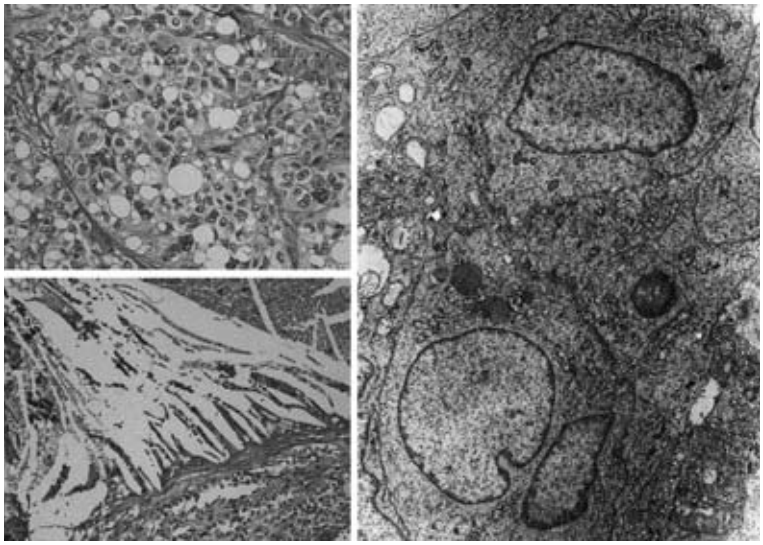

(**Fig. 4**), 非常に粘稠度の高い液体成分の貯留が示唆された.

ERCP：主膵管は膵尾部の石灰化部分で途絶していた（**Fig. 5**).

腹部血管造影検査：明らかな encasement，腫瘍濃染像は認めなかった.

術前診断は，石灰化を伴う膵嚢胞性腫瘍，特に SPT を考え手術を施行した.

手術所見：膵体部から尾部にかけて直径 5cm 大の腫瘤を認め，周囲組織と炎症性癒着を呈していたが剥離は容易で，明らかな浸潤傾向，リンパ節腫大も認められなかった．よって脾合併膵体尾部切除術を施行した.

切除標本肉眼所見：腫瘤は大きさ 3.4×3.8×4.8 cm で，膵体部では白色調の石灰化を伴う充実性部分と，膵尾部では，内部に出血壊死物質を含む嚢胞性部分より構成されていた（**Fig. 6**).

病理組織学的所見：充実性腫瘤は様々な硬化像を示し，比較的よく揃った細胞増殖を認め，一部に偽乳頭状配列も伴っていた(**Fig. 7a**)．また高度のコレステロール結晶の沈着と，間質での極めて高度な石灰化を認め(**Fig. 7b**)，一部被膜に浸潤像を伴っていた.

免疫組織学的検査：α1-antitripsin，NSE がともに陽性であったが，CEA，chromograninA1 は陰性であった.

電子顕微鏡検査：細胞は多数のミトコンドリアを有し，一部に幼若な管腔構造を伴っていた．また，少量のチモーゲン顆粒も認めたが，神経内分泌顆粒は認めなかった（**Fig. 7c**).

以上より，膵体尾部に発生した膵 SPT と診断した．患者は術後 27 日目に退院．CEA も 4.7ng/ml と正常に復した．術後 2 年 10 か月の現在，無再発生存中である.

考　　察

膵 SPT は，1959 年に Frantz[1] によって比較的予後良好な膵腫瘍としてはじめて報告された．以来，各種画像診断の進歩により，その数は急速に増加し，SPT の臨床像および病理学的特徴は明らかにされつつある.

Table 1 Reported male cases of Solid Psudopapillary tumor in Japan

No	Auther (year)	Age	Chief complaint	Location	Diameter (cm)	Vascularity	Operation	Calcification	Cystic lesion	Invasion	Prognosis
1	Shikano (1992)	7	vomiting	head	2.5	N.D	PR	−	+	−	6M alive
2	Haseyama (1989)	10	epigastralgia	body	5	+	DP	−	+	−	2Y alive
3	Hashimoto (1990)	10	LUQ pain	tail	6.5	−	DP	−	+	−	4Y alive
4	Mizuno (1999)	12	UA pain	head	7	−	PPPD	−	+	−	10Y8M alive
5	Nagai (1989)	13	abdominal pain	body-tail	7	N.D	DP	N.D	N.D	N.D	N.D
6	Hirose (2002)	13	LUQ pain	tail	7	+	DP	+	+	N.D	2Y alive
7	Takada (1995)	14	RUQ pain	head	7	+	enucletion	−	+	−	10M alive
8	Nagai (1991)	27	general fatigue	body	2.5	−	DP	−	+	−	10M alive
9	Nomura (2001)	29	epigastralgia	head	6	+	enucletion	+	+	capsule	N.D
10	Yamaguchi (1989)	34	abdominal mass	tail	10	N.D	N.D	N.D	N.D	N.D	19Y2M alive
11	Ohashi (1993)	36	LUQ pain	tail	9	−	DP	+	+	−	1Y6M alive
12	Kadowaki (1995)	36	asymptom	tail	5.5	+	DP	−	+	capsule	N.D
13	Ohokubo (1991)	37	epigastralgia	head	6	−	PR	+	+	PT	3Y alive
14	Ueda (1988)	39	asymptom	body	7.5	+	TP	+	+	PT	2Y alive
15	Konishi (1990)	39	asymptom	body	4.5	N.D	TP	+	+	PT	N.D
16	Maeta (1993)	42	asymptom	body-tail	5	N.D	DP	+	+	ExPT	N.D
17	Tsunoda (1991)	43	UA pain	head	4.5	+	PD	−	+	PT	N.D
18	Matunou (1988)	44	UA pain	tail	3.5	N.D	DP	+	+	PT	3Y2M alive
19	Shimizu (1999)	45	asymptom	head	3	−	PPPD	+	(−)	PT	N.D
20	Our case (2002)	45	asymptom	body-tail	4.8	−	DP	+	+	capsule	2Y10M alive
21	Shioya (1998)	46	asymptom	head	1.8	−	PD	−	(−)	PT	N.D
22	Naya (1999)	47	asymptom	body	2.5	−	MP	−	+	−	N.D
23	Watanabe (1994)	50	asymptom	head	3	+	enucletion	−	(−)	−	N.D
24	Matumura (1997)	53	appetite loss	body-tail	22	+	DP ※	−	+	ExPT	1Y6M alive
25	Akita (1996)	55	LUQ pain	tail	6.2	N.D	DP	+	+	−	1Y6M alive
26	Asari (1991)	58	abdominal mass	body-tail	24	+	DP	−	+	PT	12M alive
27	Ueno (1998)	58	asymptom	head	9	+	PD	+	+	PT	N.D
28	Ito (1995)	59	asymptom	body-tail	10	−	DP	+	+	−	N.D
29	Nitta (1996)	61	asymptom	body	1.5	N.D	DP	−	(−)	ExPT	N.D
30	Sudo (1994)	67	epigastralgia	head	5.5	−	PD	+	+	PT	9M alive
31	Fujieda (1991)	78	abdominal mass	tail	15	+	reject	−	+	N.D	2Y2M dead

N.D：no description LUQ：left upper quadrant RUQ：right upper quadrant UA：upper abdominal PR：partial resection DP：distal pancreatectomy PPPD：pyrorus-preserving pancreaticoduodenectomy TP：total pancreatectomy PD：pancreaticoduodenectomy MP：middle pancreatectomy PT：pancreatic tissue ExPT：extra-pancreatic tissue ※ with transvrese colectomy

吉岡ら[2]は本邦報告SPT 302例の検討を行っているが，男性例は40例（13.2%）と少ない．今回われわれは，自験例を含め，医学中央雑誌にて1986年～2003年までに検索しえた詳細の明らかな本邦論文報告例SPT男性例31例について臨床病理学的検討を行った（**Table 1**）．年齢は7～78歳，平均38.9歳で，吉岡ら[2]の女性例平均28.1歳に比べ高かった．主訴は腹痛が最も多く13例（41.9%），次いで腹部腫瘤触知が3例（9.7%）であり，無症状で発見されたものは12例（38.7%）であった．占居部位は頭部11例（35.5%），体部6例（19.4%），尾部9例（29.0%），体尾部5例（16.1%）であった．最大腫瘍径は5cm未満が11例（35.5%），5～10cmが15例（48.4%），10cmを越えるものが5例（16.1%）で，平均6.9cmであり，沖野ら[3]の報告した女性例157例の平均8.0cmに比べ小さい傾向を認めた．

腫瘤部の血流に関して，今回の男性例の検討では，造影CTにて造影効果を認めたものは16例中7例（43.8%），腹部血管造影にて腫瘍濃染像を認めたものは21例中7例（33.3%）であり，何らかのvascularityを認めたものは23例中12例（52.2%）

であったが，ほとんどがわずかなものであった．浅利ら[4]も腹部血管造影が施行されたSPT本邦報告例74例を検討し25例（33.8%）に悪性を疑わせる新生血管，腫瘍濃染，壁不整，encacementを認めたと報告している．また鈴木ら[5]は，SPTはvascularityの面からすると内分泌腫瘍と膵管癌の中間に位置し，ヘリカルCTによる“きめ細かい”dynamic studyが有用であると報告している．

次に男性例を病理学的に検討してみると，石灰化を認めた症例は，30歳未満で9例中2例（22.2%），30歳以上で20例中12例（60.0%），全体で29例中14例（48.3%）であり，若年者に少ない傾向を認めた．石灰化については，飯島ら[6]は長い間繰り返された細胞の炎症・壊死の結果であると報告し，広瀬ら[4]は加齢に伴い腫瘍の生物学的性状が変化する可能性があるためと報告している．

嚢胞成分については，嚢胞成分が認められない症例は男性例29例中4例（13.8%）で，吉岡ら[2]による女性例での2.3%に比べ高率であった．これに関してUchimiら[7]は，嚢胞成分のないSPT症例22例を検討し，嚢胞成分のあるSPT症例と比較して，男性例に多く認め，腫瘍径も小さく（平均4.4cm），無症状で発見されることが多いが，ほかに生物学的特徴を認めなかったと報告している．新井ら[8]は嚢胞化の機序に関して，石灰化と同様に出血，壊死による2次性の変化であり，時間経過で嚢胞性変化が強くなる傾向を認めるが，一方，腫瘍径が小さく血流が豊富な腫瘍は嚢胞化しにくいと報告している．

組織浸潤について，膵被膜および膵実質への浸潤を男性例26例中15例（57.7%），うち膵実質を越えた浸潤を3例（11.5%）に認めた．一方，女性例では須藤ら[9]は膵被膜および膵実質への浸潤を116例中12例（10.3%）であったと報告しており，圧倒的に男性例に浸潤傾向を認めた．これに関して水野ら[10]は，男性例が女性例に比べ高頻度に組織浸潤を認めるが，これと死亡率とは相関しないため，組織浸潤が予後に直結するものではないが，男性例の生物学的特性が女性例とは若干異なる可能性が推測されると報告している．また，榎澤[11]もKi-67による細胞増殖能の検討を行い，被膜浸潤部は悪性増殖ではなく，悪性判定因子ではないことが示唆されると報告している．

本疾患の治療法としては，男性例，女性例ともに手術が第1選択となる．今回検討した男性例でも手術拒否例1例を除いて31例中30例（96.8%）に手術が施行され，特に膵頭部領域の腫瘍に関しては5例に核出・部分切除術といった縮小手術が施行され良好な予後を得ている．また吉岡ら[2]の集計では，初回手術時にリンパ節転移を認めた症例は302例中5例（1.7%）であると報告されており，今回の検討でも27例中1例（3.7%）と低頻度であることから，明らかにリンパ節転移が疑われる症例以外は機能温存を考慮した縮小手術の適応と考えられる．

再発について，吉岡ら[2]によると術後再発例は302例中16例（5.3%：男性2例，女性14例，平均年齢39.7歳，原発巣平均腫瘍径8.2cm）で，再発部位は肝が8例（全例女性）と最も多かったと報告している．また村岡ら[12]は同時性および異時性肝転移症例25例（男性1例，女性24例）の検討を行い，平均年齢は42.3歳，原発巣の平均腫瘍径は96.8mmで，同時性および異時性間に有意差を認めなかったと報告し，加えて異時性症例では，転移巣の出現時期は術後平均46.6か月であり，長期にわたる経過観察の必要性を示唆する結果であったと結論づけており，低悪性度であるが，肝を中心に術後定期的なfollow upが必要と考えられる．

男性例，女性例の間には臨床病理学的特徴に若干の違いを認め，再発・死亡例に関しては女性例に多く認める[2][12]が，症例の絶対数からするとただちに優位差があると結論づけることはできない．腫瘍の悪性度に関して，高齢者ほど悪性度は高いとの報告[3][13]がされており，またDNA ploidy pattern からの検討も報告されている[14]が，現時点では，明らかな生物学的悪性度を決定する臨床的または組織学的所見は得られておらず，今後のさらなる症例の蓄積と検討が期待される．

文　献

1）Frantz VK：Atlas of Tumor Pathology. Section VII-Fascicles 27 and 28. Tumors of the pancreas.

Armed Forces Inst. of Pathology, Washington DC, 1959, p32—33
2) 吉岡正智，江川　格，前田昭太郎ほか：膵 Solid-Pseudopapillary Tumor の臨床病理学的特徴と外科的治療—本邦報告302例と自験6例について—．胆と膵　22：45—52, 2001
3) 沖野秀宣，上田祐滋，豊田清一：膵 solid and cystic tumor の1例．日臨外医会誌　58：196—201, 1997
4) 浅利　靖，島津盛一，西村博行ほか：巨大な膵の solid and cystic tumor の1症例．日消外会誌　24：2461—2465, 1991
5) 鈴木智博，堀口祐爾，今井英夫ほか：嚢胞成分の乏しい solid-cystic tumor of the pancreas の1例．腹部画像診断　17：707—713, 1994
6) 飯島俊彦，新田昭彦，堀内　啓ほか：骨化を伴った膵の solid and cystic tumor の1例．日消病会誌　85：1123—1127, 1988
7) Kiyoshi U, Naotaka F, Yutaka N et al：Solid cystic tumor of the pancreas : report of six cases and a review of the Japanese literature. J Gastroenterol 37：972—980, 2002
8) 新井葉子，山中恒夫，玉城吉郎ほか：嚢胞成分のない膵 solid cystic tumor の1症例．日消病会誌　91：1464—1468, 1994
9) 須藤幸一，大内明夫，徳村弘実ほか：膵の Solid cystic tumor の1男性例．日消外会誌　27：1842—1852, 1994
10) 水野修吾，須崎　真，伊藤史人ほか：12歳男子に発症した膵 solid cystic tumor の1例．日臨外会誌　60：1097—1102, 1999
11) 榎澤哲司：膵の solid cystic tumor における被膜浸潤像と退行性病変について—Ki-67による増殖能の検討とアポトーシスの関与—．膵臓　14：59—65, 1999
12) 村岡　篤，鶴野正基，國土泰孝ほか：術後8年目に肝転移をきたした膵 solid cystic tumor の1例．日臨外会誌　60：3272—3277, 1999
13) 松田　健，沖浜裕司，相本隆行ほか：膵の solid and cystic tumor—自験例ならびに本邦報告405例の臨床的検討—．多摩消シンポ誌　12：28—35, 1998
14) 松田　健，岡部郁夫，野中倫明ほか：膵 solid and cystic tumor の3例の DNA ploidy の検討．小児がん　31：440—442, 1994

A Adult Male Case of Solid-Pseudopapillary Tumor of the Pancreas Found in a General Health Check

Naohisa Kuriyama[1], Tsutomu Sekoguchi[1], Shotaro Saegusa[1], Hiroyuki Yuasa[1], Masayoshi Ido[1], Fumito Ito[1], Yoshio Yamazaki[1] and Masatoshi Noda[2]
Department of Surgery[1] and Department of Pathology[2], Ise Municipal Hospital

We reported a case of solid-pseudopapillary tumor（SPT）of the pancreas A 45-year-old man admitted for an egg-sized calcification in the left upper abdomen incidentally discovered in abdominal X-ray was found in abdominal ultrasonography and computed tomography to have a solid lesion with calcification in the body of the pancreas and a cystic lesion with calcificated capsule 4cm in diameter, in the pancreatic tail. Abdominal MRI showed a solid low-density lesion in T1 images and iso-density in T2 images, the cystic lesion was high-density in T1 images and low-density in T2 images. We conducted distal pancreatectomy under a diagnosis of cystic tumor of the pancreas. Macroscopically, the 3.4×3.8×4.8cm tumor consisted of a solid lesion with calcification and a cystic lesion with hemorrhagic necrosis. Microscopically, the tumor showed various scleroid and comparatively similar proliferation. A pseudopapillary pattern, cholesterol crystals and calcification were seen. Electromicroscopically, tumor cells contained many mitochondoria and a few zymogen grains. Immunohistochemical studies showed immunoreactivity for NSE and α1-antitrypsin. We confirmed a diagnosis of pancreatic SPT.

Key word：solid pseudopapillary tumor

〔Jpn J Gastroenterol Surg 38：86—91, 2005〕

Reprint requests：Naohisa Kuriyama　Department of Surgery, Ise Municipal Hospital
3038 Kusubechou, Ise, 516-0014 JAPAN

Accepted：June 30, 2004

©2005 The Japanese Society of Gastroenterological Surgery　Journal Web Site：http://www.jsgs.or.jp/journal/