日消外会誌　38（1）：92～97，2005年

症例報告

原発巣切除後補助療法により長期生存を得ている多発肝転移を伴う膵ソマトスタチノーマの１例

高山赤十字病院外科，同　病理*

北村　好史　　横尾　直樹　　北角　泰人　　東　　久弥
吉田　隆浩　　長田　博光　　塩田　哲也　　岡本　清尚*

膵内分泌腫瘍は，悪性であってもslow growingなものが多いとされる．今回，筆者らは多発肝転移を伴う膵ソマトスタチノーマに対し，原発巣切除術後肝動脈塞栓術を繰り返すことにより，長期にわたり良好な臨床経過が得られている１例を経験したので報告する．症例は40歳の女性で，平成10年９月，全身倦怠感と体重減少で当院を受診した．諸検査の結果，糖尿病の存在と共に，膵体尾部に5cm大の辺縁不正で内部不均一な腫瘍，および肝臓に多発性の腫瘍を認めた．血漿ソマトスタチン値が56pg/mlと上昇を認めたことより，膵ソマトスタチノーマおよび多発肝転移と診断し，脾・門脈合併切除を伴う膵体尾部切除術を施行した．術後肝転移巣に対し肝動脈塞栓術を繰り返した結果，局所再発や肝転移巣の増大は認めず，術後５年以上経過した現在も健在である．

はじめに

膵ソマトスタチノーマは，膵内分泌腫瘍のうち2.5％と非常にまれな疾患である[1]．今回，筆者らは多発肝転移を伴う膵ソマトスタチノーマに対し，原発巣の可及的切除施行後，肝転移巣に対する肝動脈塞栓術を繰り返す事により，良好なQOLを保ちながら長期生存が得られている１例を経験したので，若干の文献的考察を加え報告する．

症　　例

患者：40歳，女性

主訴：全身倦怠感，体重減少

既往歴，家族歴：特記事項なし．

現病歴：平成10年７月，全身倦怠感と２年間で10kgの体重減少を認めたため近医を受診した．糖尿病の存在と共に，CT・USにて膵腫瘍と多発性肝腫瘍が認められたため，同年９月精査加療目的にて当院入院となった．

入院時現症：身長150cm，体重51kg．貧血・黄疸はなく，腹部は平坦・軟で腫瘤を触知しなかった．

入院時検査所見：血糖の日内変動では糖尿病パターンを示した他，鉄欠乏性貧血を認めた．腫瘍マーカーの上昇は認めず，ホルモン検査ではソマトスタチンが56pg/mlと上昇を認めたが，その他のホルモンは全て正常範囲内であった．

超音波検査：膵体尾部に，径約5cm大の腫瘤像を認めた．腫瘤周辺部はややhyper-echoicだが，辺縁不整で内部不均一なhypoechoicな像を呈した．また，肝臓には多発する不整形腫瘤像を認めた．胆嚢内に結石は認めなかった（**Fig. 1a**）．

腹部造影CT：膵体尾部に，動脈早期相で不均一に強く造影される径約5cm大の不正形腫瘤を認めた．また，肝両葉にわたり強い造影効果を示す多発性腫瘍を認めた（**Fig. 1b**）．

腹部MRI：膵腫瘍は，T1強調像で低信号，T2強調像で高信号を呈した．矢状断面像では，肝下面・脾臓・左腎臓・胃と接していたが，明らかな浸潤像は認めなかった（**Fig. 2a**）．

内視鏡的膵管造影：膵体部において，主膵管の完全途絶像を認めた（**Fig. 3b**）．

腹部血管造影検査：膵体尾部腫瘍の主な栄

＜2004年６月30日受理＞別刷請求先：北村　好史
〒506-8550　高山市天満町3―11　高山赤十字病院外科

Fig. 1 a) Abdominal ultrasonography showed a heterogenous hypoechoic mass, 50mm in diameter, with hyperechoic ring, and multiple liver tumors. b) Abdominal enhanced CT scan demonstrated a highly enhanced tumor occupying the pancreatic tail, and highly enhanced multiple liver tumors in early phase.

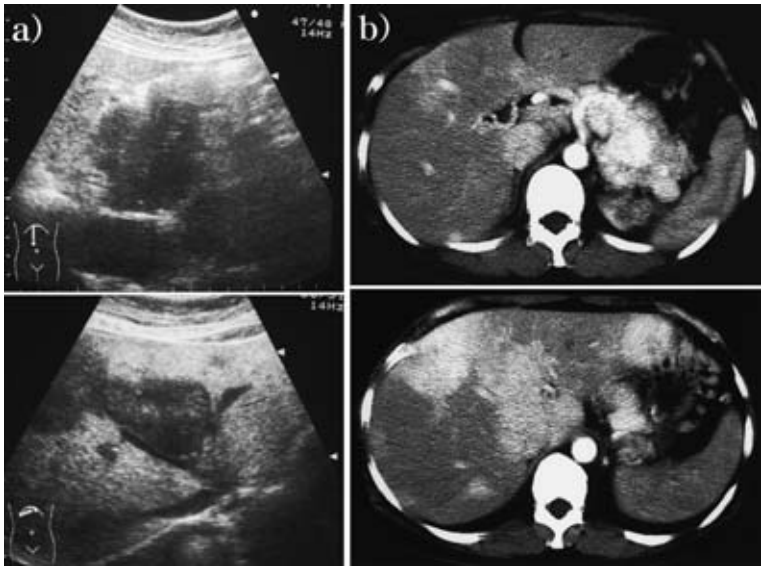

Fig. 2 a) Sagital sections of abdominal MRI scan demonstrated pancreatic tumor (arrow head) surrounded by the lateral segment of the liver, spleen, left kidney and lesser curvature of the stomach. It has a low intensity in a T1 weighed image, and a high intensity in a T2 weighed image. b) ERCP demonstrated an obstruction of major pancreatic duct (arrow head).

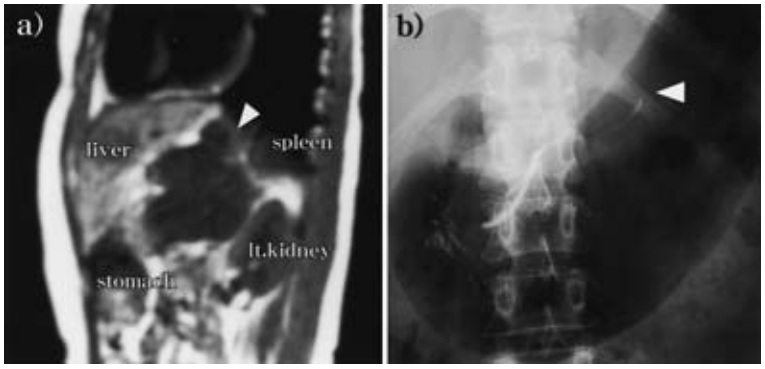

養血管は脾動脈本幹であり，上腸間膜動脈からの直接分枝も流入していた．肝動脈には分枝異常なく，肝臓に多発性のhypervascular tumorを認めた（**Fig. 3**）．

その他，上部下部消化管精査を行ったが，異常は認められなかった．

以上より，多発肝転移を伴う膵ソマトスタチノーマと診断し，平成10年9月29日，全身麻酔下に開腹手術を施行した．

手術所見：膵体尾部全体が弾性硬な腫瘍として触知され，脾臓・胃周囲の静脈の怒張を伴っていた．また，肝臓には両葉にわたり約3cm大の中央

Fig. 3　a）Splenic arteriography showed a hypervascular tumor in the pancreatic body and tail. b）Common hepatic arteriography showed multiple hypervascular tumors in the liver.

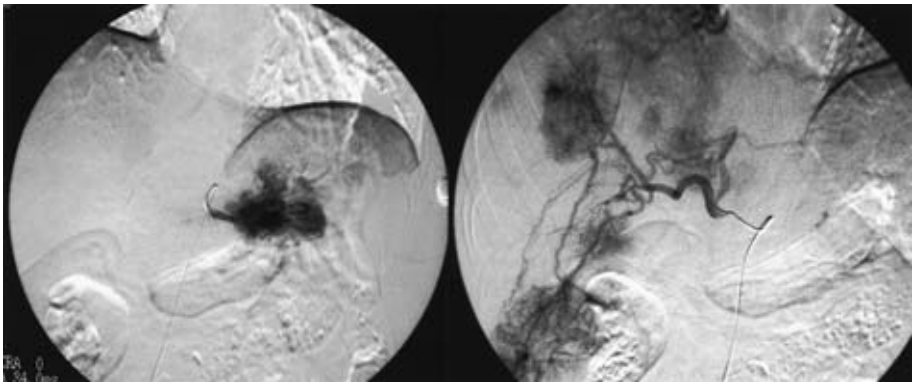

Fig. 4　a）Macroscopic features of the resected specimen. The tumor is 5.5×4.5cm in size and with a soft consistency, without necrosis or hemrrhage. b）Some tumor cells were observed to be reactive for somatostatin by immuno-histological staining（×100）c）Electron microscopic image of the tumor cells demonstrates neuroendocrine granules in tumor cells.

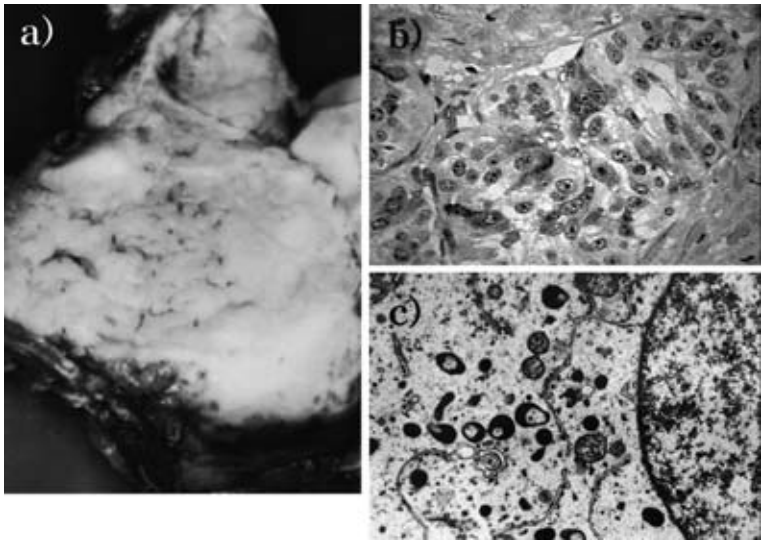

陥凹を伴う腫瘍を多数認めた．肝腫瘍に対する治療は術後の肝動注化学塞栓療法に委ねることとし，門脈壁合併切除を伴う膵体尾脾切除術および肝生検を施行し，手術を終了した．

切除標本肉眼所見：膵腫瘍は，4.5×5.5cm 大で薄い線維性の被膜を有する充実性腫瘍で，弾性軟，割面の色調は乳白色を呈していた（**Fig. 4a**）．

病理組織学的所見：膵腫瘍・肝腫瘍ともに，類円形のよく揃った核・好酸性の胞体をもった腫瘍細胞が，索状・胞巣状に増殖していた．グリメリウス好銀反応は陰性であったが，免疫染色でクロモグラニン A・シナプトフィジン・CD56・ソマトスタチンが陽性であった（**Fig. 4b**）．カルシトニン・インスリン・グルカゴン・PPP・VIP はいず

Fig. 5 a) Comon hepatic arteriography showed withered branches of hepatic arteries since 11th TAE. b) Superior mesenteric arteriography showed tumor stains in the liver. TAE performed via the superior mesenteric artery since 11th times. c) Right renal arteriography showed tumor stains in the liver. The 17th TAE performed via the right renal artery.

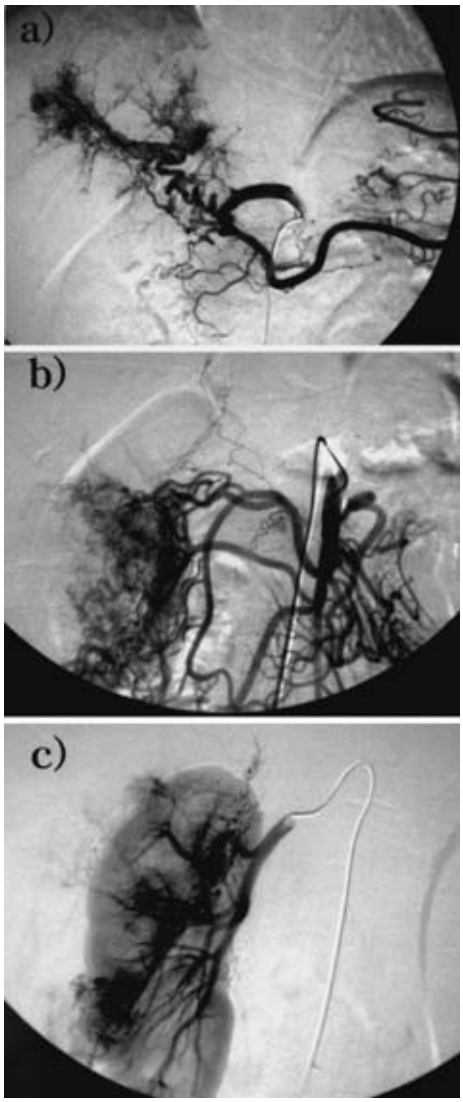

れも陰性であった．また，切除標本組織中のソマトスタチン濃度換算値は，88,000pg/g であった．

電子顕微鏡所見：腫瘍細胞内に 100～400nm 前後の内分泌顆粒が認められた（**Fig. 4c**）．

術後経過：血漿ソマトスタチン値は，術前 56 pg/ml より術後 38pg/ml に低下した．術後第 10 病日に施行した腹部血管造影検査では，腹腔動脈造影において肝両葉に多数の hypervascular tumor stain を認めた．総肝動脈より MitomycinC（MMC）10mg，Epirubicin（EPI）50mg による，肝動脈塞栓術（TAE）を施行した．その後，約 3 か月に 1 回の間隔で TAE を繰り返し，術後 5 年が経過した現在までに計 17 回を数えるに至っているが，3 回目以降は上記薬剤に加え Fluorouracil（5FU）250mg も投与している．11 回目以降からは総肝動脈からの注入が困難となったため，栄養血管の一部である上腸間膜動脈の分枝から主に注入している．さらに，17 回目には右腎動脈から直接分枝する栄養血管を認めている（**Fig. 5**）．術後 5 年目 6 か月経過した現在までのところ，CT 上肝腫瘍の増大は認めておらず，血漿ソマトスタチン値も 30pg/ml と低値で推移しており（**Fig. 6**），良好な QOL を保ちつつ旧来の仕事を元気に続けている．

Fig. 6 Changes in serum Somatostatin level and crinical course of the case.

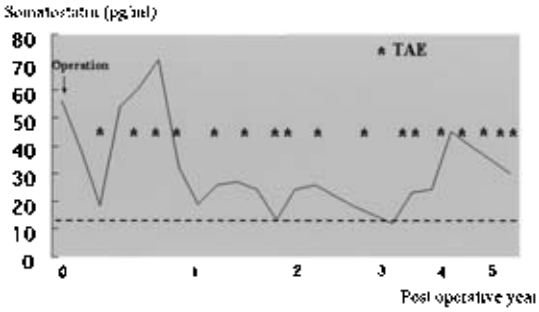

考　察

膵癌取扱い規約第 5 版[2]では，膵内分泌腫瘍でホルモン過剰症状が見られるものを症候性（機能性）腫瘍と呼ぶとされており，単に免疫染色で膵ホルモンが陽性であっても，そのホルモン名に-oma つけて命名することは避けるべきであり，-oma という名は症候性腫瘍に限って用いるべきとされている．自験例は術前に糖尿病，体重減少，貧血を認めており，症候性腫瘍の範疇にはいるものと判断し，ソマトスタチノーマと呼称した．

本疾患はソマトスタチン分泌細胞由来の極めて

まれな疾患で，1977年のLarssonら[3]，Gandaら[4]の報告に始まり，本邦での報告は1979年に金子[5]により報告され，1982年から2004年まで医学中央雑誌およびJ-MEDLINEを用いて検索しえた限りでは，自験例を含めて25例が報告されているに過ぎない．疾患概念としては1979年にKrejsら[6]によってソマトスタチノーマ症候群としてまとめられ，糖尿病・低酸症・下痢・脂肪便・胆石症・胆嚢拡張症・体重減少・貧血などを主要徴候とするが，本邦報告例でこれらすべてをみたすものは竹内ら[7]によって報告された1例のみであり，典型的な症状を呈することはまれであると考えられる．

本疾患の術前診断は，極めて困難とされている．通常，末梢血中のソマトスタチンは1.0～12pg/mlであるが，ソマトスタチノーマの報告例では正常の10倍以上の高ソマトスタチン血症を呈することが多いとされる[8]．局在診断は，他の腫瘍と同様に腹部超音波検査，CT，MRIなどによりなされるが，本疾患を含め膵内分泌腫瘍では一般に豊富な腫瘍血管を認める[9]ことが多く，超音波カラードプラー法[10]や造影CT検査，血管造影検査が膵癌との鑑別に有用である．自験例では血流が豊富な膵腫瘍と多発性肝腫瘍を認め，血漿ソマトスタチン値の上昇を伴なっていたことから術前に診断することが可能であった．

確定診断は，膵癌取扱い規約第5版[2]では，グリメリウス好銀反応や電顕的検索で内分泌顆粒を証明するか，免疫染色でクロモグラニン，シナプトフィジンなどの内分泌マーカーと膵ホルモンの陽性像を確認する必要があるとされているが，自験例では免疫染色や電顕的検索で内分泌顆粒の存在が散在性であった．このため，血漿ソマトスタチン値が他の報告例より比較的低値に留まり，強い症候は呈さなかったものと考える．

本疾患の治療は腫瘍の完全切除が最良であり，術前に他臓器への転移を認めず完全切除が可能であった症例の予後は良好である．一方，膵内分泌腫瘍は悪性腫瘍であっても発育は一般にslow growingであることより，原発巣の切除に伴ない，転移巣を可能な限り切除するreduction surgeryでも術後の補助療法により遠隔成績は改善可能とされている[11]．最近の報告では，膵内分泌腫瘍で術前転移陽性例の5年生存率は59.9％と高い報告[12]もあるが，本邦においては自験例を含め術前肝転移を認める膵ソマトスタチノーマに対して腫瘍局所切除術が施行された報告は4例[13)～15]であり，術後5年以上生存した報告は自験例以外に1例[13]を認めるのみである．自験例では，肝転移巣に対する術後補助療法として，腫瘍がvascularity豊富であり，主として肝動脈より栄養されていることからMMC，EPI，5FUを用いたTAEを選択した．血漿ソマトスタチン値・造影CTをおおむね3か月ごとに繰り返しているが，反復塞栓に伴い腫瘍栄養血管である肝動脈の狭小化・上腸間膜動脈分枝の出現・右腎動脈分枝の出現を認め，腫瘍増大の制御には新たな栄養血管検索の意味での，広い範囲の詳細な血管造影が重要であると考えられる．使用する薬剤に関しては，EPIの心毒性に対する生涯許容量も限界（900mg/m^2/生涯）に近づいており，streptozotocin（STZ）などの薬剤の使用や，微小デンプン球（DSM）を用いたTAE[16]についても，今後検討したいと考えている．

また，本疾患の腹膜播種・肺転移・骨転移はまれであり，生命予後は肝転移巣の制御にかかっている[17]とすると，薬物療法が無効となった場合の肝移植の適応についての検討が今後の課題と考える．

文　献

1）曽我　淳：膵内分泌腫瘍の現状．肝胆膵　**38**：905―915, 1999

2）日本膵臓学会編：膵癌取扱い規約．第5版．金原出版，東京，2002，p28

3）Larsson Li, Hirsch MA, Holst JJ et al：Pancreatic somatostatinoma. Clinical features and physiological implications. Lancet **1**：666―668, 1977

4）Ganda OP, Weir GC, Soelder JS et al：“Somatostatinoma”：A somatostatin-containing tumor of the endocrine pancreas. N Engl J Med **296**：963―967, 1977

5）Kaneko H, Yanaihara N, Ito S et al：Somatostatinoma of the duodenum. Cancer **44**：2273―2279, 1979

6）Krejs GJ, Orci L, Colon JM et al：Somatostatinoma syndrome：Biochemical morphologic and clinical features. N Engl J Med **301**：285―292,

1979
7) 竹内仁司，田村竜二，土屋　健ほか：ソマトスタチノーマ症候群を呈した膵管・島細胞癌の1例．日消外会誌　32：2015—2019, 1999
8) 山口幸二，田中雅夫：その他の膵内分泌腫瘍　ソマトスタチノーマ．肝胆膵　38：987—993, 1999
9) Gerlock AJ, Muhleter CA, Halter S et al：Pancreatic somatostatinoma : histologic, clinical, and angiographic features. Am J Roentgenol 133：934—939, 1979
10) 石田　誠，片山寛次，廣瀬和郎ほか：超音波ドプラー法が診断に有用であった膵ソマトスタチノーマの1例．日臨外会誌　62：1745—1749, 2001
11) 鴻山訓一，戸塚康男：ソマトスタチノーマにおける耐糖能異常．日臨　60（増）：714—718, 2002
12) Everett M, Eugene A, Peter S et al：Functional endocrine tumors of the pancreas : clinical presentation, diagnosis, and treatment. Curr Probl Surg 27：301—386, 1990
13) 坂崎庄平，中川宏治，樽谷栄司ほか：膵原発ソマトスタチノーマの1症例．日消外会誌　16：2026—2030, 1983
14) 角本陽一郎，長村善之，赤岩康文ほか：肝転移を伴う膵原発ソマトスタチノーマの1例．病理と臨　2：525—529, 1984
15) 大島　彰，石田良克，瀬尾洋介ほか：ソマトスタチノーマ3症例と糖尿病．Diabetes J　21：68—73, 1993
16) 高橋秀典，東野　健，松下正樹ほか：微小デンプン球（DSM）による塞栓化学療法が有効であった悪性膵頭細胞腫瘍多発肝転移の1例．癌と化療　27：1936—1939, 2000
17) 土井隆一郎，藤本康二，今村正之ほか：膵内分泌腫瘍．消外　24：1981—1987, 2001

A Case of Long-Term Surviving Pancreatic Somatostatinoma with Multiple Liver Metastases by Effective Treatment followed Regional Resection

Koji Kitamura, Naoki Yokoo, Yasuhito Kitakado, Hisaya Azuma,
Takahiro Yoshida, Hiromitu Nagata, Tetuya Shiota and Kiyotaka Okamoto*
Department of Surgery and Department of Pathology*, Takayama Red Cross Hospital

We report a case of long-term surviving pancreatic somatostatinoma with multiple liver metastases treated by reduction surgery and repeated transcatheter arterial embolization（TAE）. A 40-year-old woman referred for general fatigue and weight loss, and found to have diabetes and a hypervascular pancreatic tumor and multiple liver tumors in imaging such as abdominal angiography was suspected of having endocrine tumor, so studied for hormone levels in the blood. Serum somatostatin was elevated to 56 pg/ml. Distal pancreatectomy with splenectomy was done to debulk the tumor based on a preoperative diagnosis of pancreatic somatostatinoma. TAE was done every 3 to 4 months after the operation. The metastatic liver tumors have not increased in site and no other metastasis has been detected in CT. The woman remains in good physical condition in the over 5 years since suvgery.

Key words：somatostatinoma, multiple liver metastases, transcatheter arterial embolization

〔Jpn J Gastroenterol Surg 38：92—97, 2005〕

Reprint requests：Koji Kitamura　Department of Surgery, Takayama Red Cross Hospital
3-11 Tenman-cho, Takayama-shi, 506-8550 JAPAN

Accepted：June 30, 2004

©2005 The Japanese Society of Gastroenterological Surgery　Journal Web Site：http://www.jsgs.or.jp/journal/