日消外会誌　38（1）：98～101，2005年

症例報告

大腿ヘルニア内虫垂嵌頓の１例

馬場記念病院外科
寺岡　　均　　竹内　一浩　　櫻井　克宣
松永　伸郎　　竹村　　哲

虫垂が大腿裂孔に嵌頓した極めてまれな１例を経験したので，若干の文献的考察を加えて報告する．症例は53歳の女性で右鼠径部の圧痛を伴う腫瘤を主訴に近医受診し，ヘルニア嵌頓の診断にて当院紹介となった．右鼠径部に約5cm大の有痛性腫瘤を認め，同日大腿ヘルニア嵌頓の診断で緊急手術を施行した．ヘルニア内容は壊死した虫垂であり，ヘルニア根治術および虫垂切除術を施行した．術後経過は良好で第４病日退院となった．イレウス症状を伴わない嵌頓ヘルニアの場合，虫垂嵌頓も考慮すべきであると考えられた．

はじめに

大腿ヘルニアは中年以降の女性に多く，約70％は嵌頓の状態で来院するといわれている[1]．今回，我々は虫垂が大腿ヘルニアに嵌頓したまれな１例を経験したので報告する．

症　　例

患者：53歳，女性（無職）

主訴：右鼠径部腫瘤および疼痛

家族歴：特記すべきことなし．

既往歴：43歳時，右鼠径ヘルニアで手術．出産歴，２回．

現病歴：平成14年１月13日より右鼠径部に圧痛を伴う腫瘤を自覚した．症状が改善しないため１月15日近医受診し，ヘルニア嵌頓の診断で当院紹介となった．

入院時現症：身長155cm，体重49kg，体温36.9℃，血圧124/86mmHg，　脈拍66回/分・整．腹部は平坦で軟，圧痛はなく腹膜刺激症状も認めなかった．右鼠径部に約5cm大の有痛性腫瘤を認めたが表面皮膚に発赤などは認めなかった．

入院時検査所見：白血球12,500/mm^{3}およびCRP0.8mg/dlと軽度上昇を認めた．貧血はなく肝機能，腎機能，電解質にも異常は認めなかった（**Table 1**）．

腹部単純Ｘ線検査：イレウスを疑わせる所見は認めなかった（**Fig. 1**）．

以上より大腿ヘルニア嵌頓の診断で緊急手術を施行した．

手術所見：腰椎麻酔下に，右鼠径靭帯に平行に鼠径部の腫瘤直上で切開した．大腿部のヘルニア嚢を見いだし切開すると，嚢内には淡血性の漿液貯留および壊死に陥った虫垂を認めた．鼠径靭帯を一部切離し，絞扼を解除した後，術創から虫垂を引き出し，虫垂切除を行った．ヘルニア嚢をhigh ligationし鼠径靭帯を修復した後，mesh plugを用いて根治術を施行した．

切除標本：虫垂は5×0.5cmで，根部より約2.5cm先端側で絞扼され，それより先端側は肉眼的に壊死に陥っていた（**Fig. 2**）．

病理組織学的所見：虫垂全層の出血壊死を認めた（**Fig. 3**）．

術後経過：術後経過は良好で平成14年１月19日（第４病日）退院となった．同年１月24日外来受診が最終で以後受診歴はなく，約２年を経た現在まで再発，膿瘍形成などは認めていないと考える．

考　　察

大腿ヘルニアは鼠径部のヘルニアの4.0～17.2％をしめる．年齢は中年以降の女性に多く，約

＜2004年７月28日受理＞別刷請求先：寺岡　　均
〒592-8555　堺市浜寺船尾町東4―244　馬場記念病院外科

Table 1 The laboratory data of the patient on admission

WBC	125×10^2 /μl	LDH	204 IU/*l*
RBC	487×10^4 /μl	ALP	181 IU/*l*
Hg	15.6 g/dl	T-Bil	1.21 mg/dl
Ht	46.6 %	BUN	14.6 mg/dl
Plt	24.8×10^4 /μl	Cre	0.8 mg/dl
TP	8.6 g/dl	Na	138 mEq/*l*
ALB	4.8 g/dl	K	4.5 mEq/*l*
GOT	23 IU/*l*	Glu	115 mg/dl
GPT	22 IU/*l*	CRP	0.8 mg/dl

Fig. 1 The plane abdominal x-ray showed no image of ileus.

Fig. 2 Intraoperative view of the appendix.The resected specimen was 5.0×0.5cm in size. It was strangulated and revealed necrotic change.

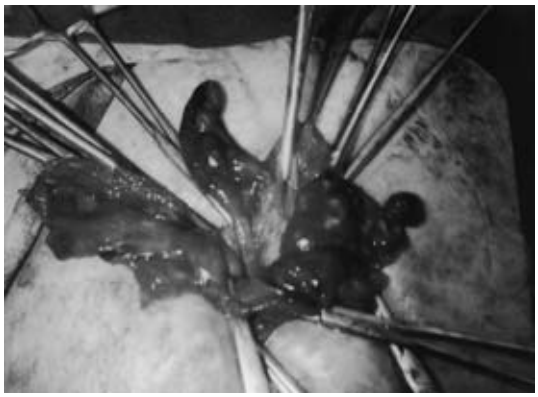

Fig. 3 Histological examination showed bleeding necrosis of all layer of appendix.

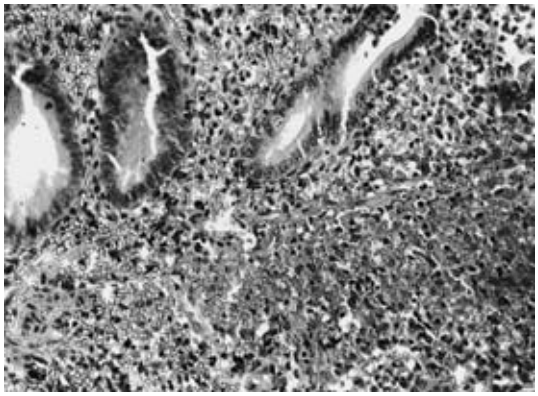

70%は嵌頓の状態で来院するといわれている．ヘルニア内容は小腸，大腸，S状結腸が多く，Richter型ヘルニアの形態をとることもある．大腿ヘルニアの嵌頓例が多い理由として，ヘルニア嚢の屈曲が大腿ヘルニア孔の部位で容易に起こりうること，ヘルニア門が小さく絞まりやすいことが考えられている[2]．しかし，大腿ヘルニア内に虫垂が嵌頓することはまれであり，Wakeleyら[3]は大腿ヘルニア610例中わずか3例にのみ認められたと報告している．本邦における大腿ヘルニア内虫垂嵌頓の報告は，1980年から2003年末までを医学中央雑誌および関連文献で検索した結果，本症例を含めて10例のみであった（**Table 2**）[1)4)~11)]．

大腿ヘルニア内虫垂嵌頓の素因として，大石らの例では内蔵下垂があり，また回盲部も後腹膜に固定されてなく，可動性のよい虫垂が大腿ヘルニア門に接近したのが原因としている[4]．本症例では鼠径部の手術創から虫垂を含めた回盲部の一部を引き出し虫垂切除を施行しえたことより，虫垂嵌頓の原因は回盲部が後腹膜に固定されていなかったためと推察された．

大腿ヘルニア患者で鼠径ヘルニア手術の既往のあるものは10～24%と比較的多く[12]，その2/3

Table 2　Reported case of femoral hernia with incarceration of the appendix in Japan

Case	Authors	Year	Age	Sex	Complaint	Operation	Complication
1	Akiyama [1]	1986	79	M	right lower abdominal pain right inguinal tomor, fever up	McVay appendectomy	――
2	Boku [5]	1986	61	F	right lower abdominal pain right inguinal tomor	McVay appendectomy	――
3	Nagasawa [6]	1995	83	F	right lower abdominal pain right inguinal tomor	McVay appendectomy	――
4	Oishi [4]	1996	75	F	right lower abdominal pain right inguinal tomor	McVay appendectomy	infection of the wound
5	Amamiya [8]	1997	80	M	right lower abdominal pain right inguinal tomor	McVay appendectomy	――
6	Miura [7]	1997	70	F	right inguinal tomor	hernioplasty appendectomy	――
7	Inoue [9]	1998	65	F	right lower abdominal pain right inguinal tomor	McVay appendectomy	――
8	Igi [10]	2000	74	F	right lower abdominal pain right inguinal tomor, diarrhea	mesh plug appendectomy	――
9	Yamamoto [11]	2001	84	F	right lower abdominal pain	McVay appendectomy	infection of the wound
10	Our case	2003	53	F	right lower abdominal pain right inguinal tomor	mesh plug appendectomy	――

が前回手術時の併存大腿ヘルニアの見逃しが原因とされている[12]．また，iliopubic tract repair 等後壁補強施行により，術後腸骨恥骨靱帯が頭側に挙上されることにより大腿輪が開大し，このため大腿ヘルニアの再発が起こりやすいとの指摘もあり[13]，今回虫垂が嵌頓した原因の一因としての可能性も示唆された．

術前診断は困難で US や CT が有効とされるが正確に虫垂の嵌頓を診断しえた症例はない．本症例のように，イレウス症状を伴わない嵌頓ヘルニアの場合，卵巣，大網，膀胱壁などの嵌頓や，Richter 型の腸管の嵌頓に加えて，虫垂嵌頓も考慮すべきであると考えられた．

治療に際して，嵌頓された虫垂は血行障害により炎症を起こしたり，穿孔しヘルニア嚢内で膿瘍を形成することがあり，ヘルニア嚢および絞扼された虫垂に対する処置には注意を要する[4]．Watkins[14]は大腿ヘルニア内で膿瘍を形成した場合，まずドレナージを行い，しばらくして虫垂切除術とヘルニア根治術を施行すべきと述べている．しかし本邦においてはすべて1期的に根治術が施行されており重篤な合併症の報告もなかった．

自験例ではヘルニア修復に mesh を用いたがその理由は以下である．1)虫垂自体の炎症が軽度で穿孔もなく，またヘルニア嚢内の貯留液は漿液性で悪臭もなかったこと．2)鼠径ヘルニア手術後の瘢痕のため，腹横筋腱膜の可動性が悪く定型的な McVay 手術が困難であったこと．3）組織が脆弱であり再発予防のために mesh の使用が必要と考えられたこと．

過去の報告で同様に mesh を用いて修復された症例は1例のみであった．いずれも術後創感染の併発はなかったが，術後異物による膿瘍形成はしばらくしてから発生する可能性もあり退院後も注意深い観察が必要であると考える．また嵌頓した虫垂の炎症が高度であった症例や術後創感染をきたした症例の報告もあり，修復に mesh を用いるかどうかは個々の状況に応じた判断が必要と考えられる．

文　献

1）秋山太津男，島　敦之，稲葉周作ほか：虫垂の嵌頓を来した稀な大腿ヘルニアの一手術例．神奈川医会誌　**13**：77, 1986
2）本多憲児：木本誠二編．現代外科学大系．大腿ヘルニア．37巻．中山書店，東京，1973，p371―384

3) Wakeley CPG, Lond DSC：Hernia of, vermiform appendix, A record of sixteen personal cases. Lancet **235**：1282—1284, 1938
4) 大石明彦，河田憲幸，松野　剛ほか：大腿ヘルニア内虫垂嵌頓の一手術症例．臨外　**51**：229—232, 1996
5) 朴　泰範，岡本亮爾，塩田昌明ほか：虫垂が嵌頓していた大腿ヘルニアの一例．日外宝　**56**：333, 1986
6) 長澤圭一，長谷川洋，小木曽清二ほか：大腿ヘルニア嵌頓の内容が蜂窩織炎性虫垂であった一例．日臨外医会誌　**57**：194—196, 1996
7) 三浦弘善，稲山　治，須郷広之ほか：大腿ヘルニア嵌頓の二例．日臨外医会誌　**58**：2204, 1997
8) 雨宮　剛，長谷川洋，小木曽清二ほか：ヘルニア嵌頓の内容が虫垂であった二例．日腹部救急医会誌　**17**：767, 1997
9) 井上智博，泉　　勝，小川哲史ほか：大腿ヘルニア内，虫垂嵌頓の一例．日消外会誌　**31**：1616, 1998
10) 伊木勝道，野上厚志，木山　蔽：虫垂が嵌頓した大腿ヘルニアの一例．兵庫医師会医誌　**43**：26—28, 2000
11) 山本尚人，橘　尚吾，中村昌樹ほか：鼠径ヘルニア，閉鎖孔ヘルニアを既往とし，大腿ヘルニア虫垂嵌頓手術後に胆嚢捻転症を生じた一例．臨外 **56**：821—824, 2001
12) 柵瀬信太郎，牧野永城：鼠径ヘルニアと大腿ヘルニア．新外科学大系．25B．中山書店，東京，1990, p24—126
13) Lichtenstein IL, Shulman AG, Amid PK et al：The cause, prevention and treatment of recurrent groin hernia. Surg Clin North Am **73**：529—554, 1993
14) Watkins RM：Appendix abscess in a femoral hernia sac-Case report and review of the literature. Postgard Med J **57**：306—307, 1981

A Case of Femoral Hernia with Incarceration of the Appendix

Hitoshi Teraoka, Kazuhiro Takeuchi, Katsunobu Sakurai,
Nobuo Matsunaga and Satoru Takemura
Department of Surgery, Baba Memorial Hospital

We reported a rare case of femoral hernia with incarceration of the appendix together with observations from the literature. A 53-year-old woman with right lower abdominal pain and a right inguinal tumor was with a femoral hernia and underwent surgery. Intraoperative findings showed incarceration of the necrotic appendix. Appendectomy was followed by mesh plug hernioplasty. The postoperative course was uneventful, and she was discharged hospital day 4. It is thus important to consider incarceration of the appendix in a diagnosis of femoral hernia that shows no symptoms of ileus.

Key words：femoral hernia, incarceration of appendix

〔Jpn J Gastroenterol Surg 38：98—101, 2005〕

Reprint requests：Hitoshi Teraoka　Department of Surgery, Baba Memorial Hospital
4-244 Hamaderafunao-cho Higashi, Sakai, 592-8555 JAPAN

Accepted：July 28, 2004

©2005 The Japanese Society of Gastroenterological Surgery　　Journal Web Site：http://www.jsgs.or.jp/journal/