日消外会誌　38（1）：102～107，2005年

症例報告

回腸に多発したカルチノイドの１例

榛原町立榛原総合病院外科

北東　大督　　瀧　順一郎　　上野　正義　　吉田　英晃

回腸に多発したカルチノイドの１例を経験した．症例は64歳の男性で，定期検診の腹部エコー，CTで4cm大の腹腔内腫瘍を指摘された．小腸造影で回腸に3×2cmの隆起性病変を認めたので，小腸腫瘍の診断で手術を行った．術中所見では，エコー，CTで指摘された腫瘤は，小腸腫瘍ではなく，腸間膜根部付近の5cm大の腫瘤であった．また，その付近の回腸に3cm大と2cm大の腫瘤を認め，小腸腫瘍と，そのリンパ節転移の可能性を考慮して，腸間膜合併の回腸部分切除を施行した．標本上30×20mm，15×10mm，3×3mm大の粘膜下腫瘍様の病変を認め，組織学的検査では，いずれもカルチノイドであった．また，腸間膜根部の腫瘤は，カルチノイドの転移を認める腫大リンパ節であった．回腸カルチノイドは本邦ではまれな疾患で，中でも多発例はわずかに４例が報告されているのみである．

はじめに

回腸カルチノイドは本邦ではまれな疾患で，我々が医学中央雑誌で検索した限りでは，1980年から2002年までの報告は58例で，中でも，多発性回腸カルチノイドの報告は4例のみであった[1)～3)]．我々は，巨大なリンパ節転移を伴った多発性回腸カルチノイドの１手術例を経験したので，過去の本邦報告例の検討を加えて報告する．

症　　例

患者：64歳，男性

主訴：特になし．

家族歴：特記すべきことなし．

既往歴：糖尿病，慢性Ｃ型肝炎

現病歴：平成15年５月，定期検査の腹部エコーにて，右下腹部に4cm大の腹腔内腫瘤を指摘され，CTでも右腎やや尾側に4×3×2cm大の腫瘤を認めた．小腸腫瘍の疑いで施行された小腸透視にて，回腸に3×2cm大の表面平滑な隆起性病変を認めた．小腸腫瘍の診断で，手術目的にて平成15年６月18日に当科に入院となった．

入院時現症：身長173cm，体重76kg．腹部は平坦，軟で腫瘤は触知せず，圧痛も認めない．表在リンパ節は触知しなかった．カルチノイド症候群（顔面紅潮，下痢，喘息用発作など）の所見は認めなかった．

入院時検査所見：GOT59IU/*l*，GPT67IU/*l*と，軽度の肝機能障害を認めた．血中CEAは1.1ng/mlと上昇を認めなかった．

腹部エコー検査：右下腹部に31×29mm大の，辺縁不整で，内部不均一な低エコー腫瘤が描出された（**Fig. 1**）．

Fig. 1　Ultrasonography showed a low echoic mass with a diameter 3.1×2.9cm in the right lower abdomen.

＜2004年７月28日受理＞別刷請求先：北東　大督
〒633-0298　奈良県宇陀郡榛原町萩原815　榛原町立榛原総合病院外科

Fig. 2 Abdominal enhanced computed tomography showed a slightly enhanced tumor with a diameter 4×3×3cm in right lower abdomen.

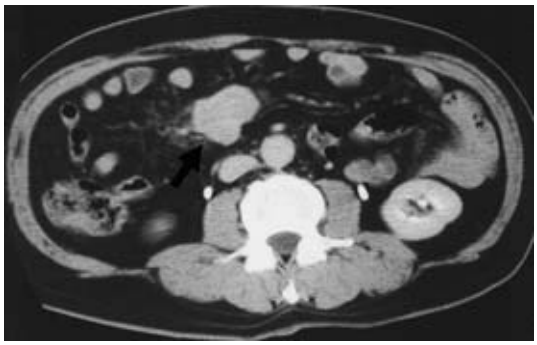

Fig. 3 Small bowel radiography showed an elevated lesion like submucosal tumor with a diameter 4×3cm in middle of the ileum.

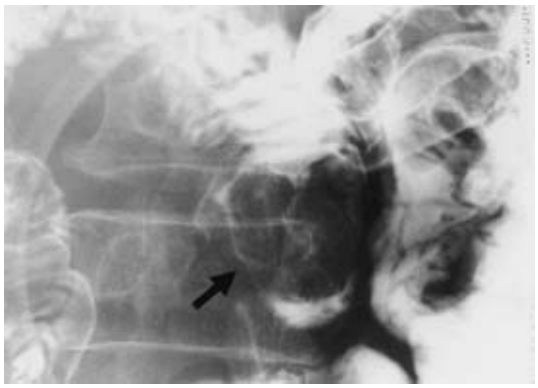

Fig. 4 Surgically resected speicimen showed 140cm ileum and 5×3×3cm mass in mesenterium.(arrow)

Fig. 5 Shematic illustration are shown. The three tumors in ileum and the tumor in mesenterium were resected.

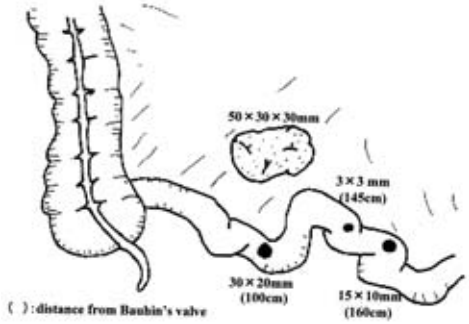

腹部造影CT：右腎下縁付近のレベルで，下大静脈前方に40×30×30mm大の，軽度の造影効果を伴う腫瘤を認めた．内部は均一で，周囲との境界は比較的明瞭であった（**Fig. 2**）．

小腸透視：回盲部より約100cmの部位に中央に陥凹を伴う40×30mmの隆起性病変を認めた（**Fig. 3**）．

腹部MRI：CTと同部位に40×30×20mm大の，T1, T2強調像のいずれも筋肉と同程度の信号を呈する腫瘤を認めた．

胸部単純X線検査，腹部造影CTでは肺転移，肝転移を疑う所見はなかった．

以上の所見より，小腸腫瘍と診断し，平成15年6月20日に手術を施行した．

手術所見：術前にエコー，CTで指摘されていた腫瘤は，小腸腫瘍ではなく，小腸間膜根部付近の5cm大の腫瘤であり，巨大な腫大リンパ節と思われた．その周囲の小腸を検索すると，バウヒン弁より100cmの回腸に3cm大，160cmの回腸に2cm大の腫瘤を触知した．小腸腫瘍と，そのリンパ節転移の可能性を考慮して，2つの腫瘤を含み，支配領域の回腸動脈が回結腸動脈より分岐する部位までの郭清を加えた，140cmの回腸部分切除術を施行した（**Fig. 4**）．5cm大のリンパ節以外にも，回腸間膜に，1cm大の腫大リンパ節を数個認めた．

Fig. 6　A：The 30×20mm tumor with central depression are shown. The mucosal surface was relatively smooth, and it was looked like a submucosal tumor. B：Other 15×10mm and 3×3mm tumors are shown. The feature of them was similar to the former.

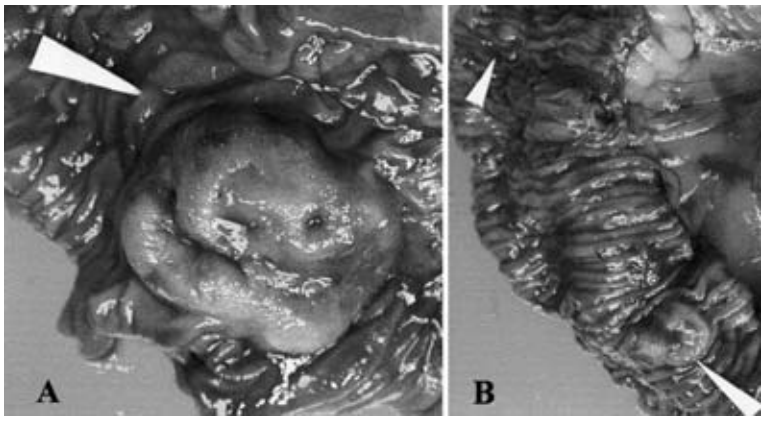

Fig. 7　Specimen of the 50×30×30mm tumor in mesenterium is shown. The tumor was elastic hard and the inside was relatively uniform, and an ileal artery was in the tumor.

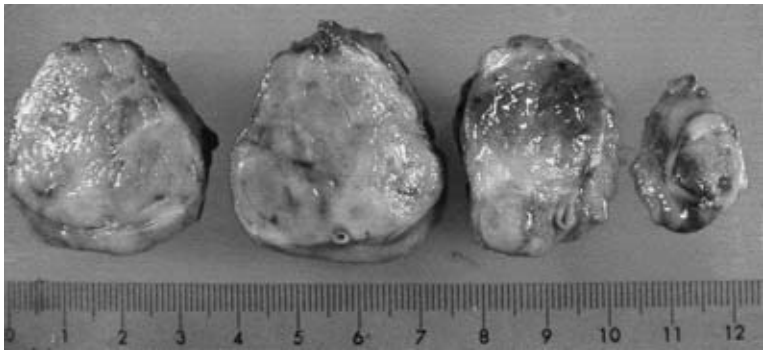

摘出標本所見：術中に確認した病変は，それぞれ30×20mm大，15×10mm大の隆起性病変で，両者の間に3mm大の同様の病変を認めた（**Fig. 5**）．いずれも粘膜面の凹凸はあるものの，滑らかで，粘膜下腫瘍様の形態を呈していた（**Fig. 6A, B**）．腸間膜根部の腫瘤は50×30×30mmの充実性の内部不均一な腫瘤で，転移リンパ節と考えられた（**Fig. 7**）．

病理検査所見：いずれの小腸腫瘍も，小型の核を有する均一な細胞が，粘膜下層を中心に，粘膜から固有筋層まで，胞巣状または島状に増生していた．一部に硝子化，裂隙形成を伴っていた．グリメリウス染色，クロモグラニンA染色が陽性であり，カルチノイドと診断された．また，腸間膜根部の腫瘍は，カルチノイド腫瘍の巨大な転移リンパ節であった（**Fig. 8A～D**）．その他の小腸間膜の腫大リンパ節にもカルチノイドの転移の所見を認めた．

術後経過：特に問題なく経過し，術後20日目に退院となった．また，術後に血中セロトニン，尿中5-HIAAを測定したが，いずれも正常範囲であった．また，補助化学療法については，本人と協議の上，経過観察を行い，再発傾向があれば行うこととした．

Fig. 8 Macroscopic pictures of the resected specimen
A：The tumor cells were mainly in submucosal region.（H.E. stein, ×40）
B：The tumor is composed of nests of uniform cells with small round nuclei.（H.E. stein, ×400）C：Tumor cells showed positive chromogranin staining（immunohistochemical stain ×400）D：Similar appearance was seen in a specimen of the tumor in mesenterium.（H.E. stein ×100）

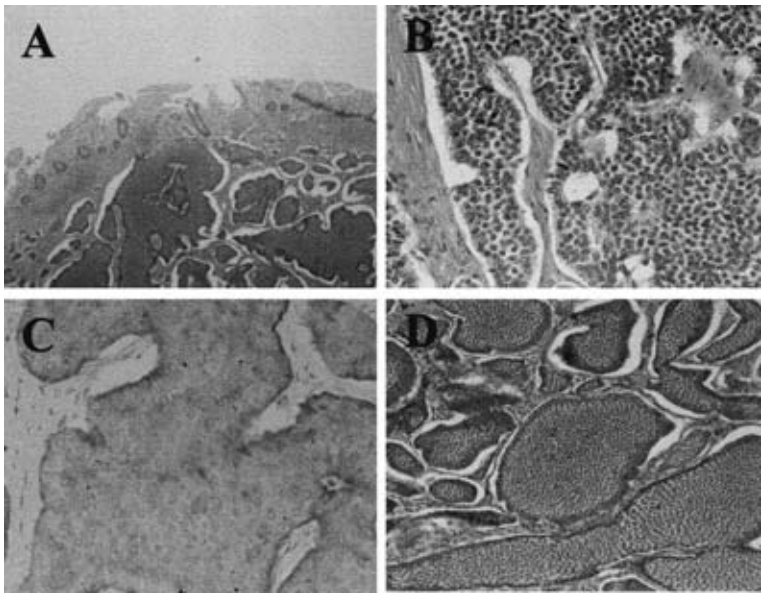

考　察

回腸カルチノイドは本邦ではまれな疾患である．消化管カルチノイド全体に占める割合は，欧米での20.9%に対し，本邦では3.8%と報告されている[4)5)]．発生部位別では遠位回腸に多く，腫瘍径が10mm以下でも約3割の症例に転移が存在するとされ[6)]，回腸カルチノイドは小腫瘤でも外科的治療の適応と考えられる．カルチノイド症候群については，全消化管カルチノイドでの発生率が3.2%であるのに対し，回腸カルチノイドでは10.9%に認めるとされる[1)]．また，5年生存率は転移の存在しない症例で90.9%，存在する症例で68.2%と報告されている[6)]．

一方，回腸カルチノイドは多発することが報告されており，臨床例の豊富な欧米の報告では，その発生率は15～35%と様々である[7)8)]．小腫瘤が多発することが多く，術前より多発性と診断されることはまれで，術後の標本で初めて診断されることが多い．自験例でも，術前の小腸造影で指摘できたのは30×20mm大の腫瘤のみであった．術中の検索は触診のみで行ったが，組織学的に回腸カルチノイドと診断されている場合は，積極的に術中内視鏡を行うことも考慮せねばならない．

多発性の回腸カルチノイドは，単発性に比べて若年者に多く，カルチノイド症候群の合併が多く，予後は不良であるとされている[9)]．また，多発性の機序については，Rhonda[9)]らは，腫瘍部以外の回腸粘膜に内分泌細胞の過形成を認めず，回腸部分切除後に残存回腸に再発した報告がないことを考慮し，壁内転移の可能性を主張している．

我々が1980年から2002年までに医学中央雑誌で検索した限りでは，本邦の回腸カルチノイドの報告は58例であり，そのうち多発性の症例は4例（6.9%）と，非常にまれであった．記載の詳細な3例と，自験例を加えた4例の検討（**Table 1**）では，腫瘍数は3～8個で，いずれも最大腫瘍に比べて，他の腫瘍は明らかに小さい傾向があり，壁内転移の可能性が示唆された．しかし，カルチノイ

Table 1　Reported cases of multiple ileal carcinoid in Japanese literature

No.	Year	Author	Age	Sex	Number of tumor	Size of the largest tumor	Other tumors
1	2000	Makimoto	67	M	8	18mm	2～18mm
2	2001	Takabayashi	53	F	3	25×15×12mm	10mm，3mm
3	2001	Ueda	54	M	7	25mm	3～8mm
4	2003	Our case	64	M	3	25×20×10mm	15mm，2mm

ドは粘膜深層に存在する内分泌細胞，あるいはその原基細胞から発生するため，粘膜下腫瘍様の形態をとるが，自験例の病理検査では，3個の腫瘍はいずれも粘膜下層を中心に発育し，組織学的に壁内転移であることの証明は困難であった．また，本邦報告例においても，術後に残存回腸に再発した症例は報告されておらず，多発性の機序については，今後なお検討の余地がある．

回腸カルチノイドは，その存在部位，自覚症状のなさから早期発見が困難であり，本症例のように，巨大なリンパ節転移を契機に発見される症例や，腸重積，腸閉塞，カルチノイド症候群などを契機に発見される症例が報告されている．本邦の報告例では，手術時の腫瘍径は，4cm以上が7例，3～4cmが8例，2～3cmが13例，2cm以下が15例，不明が15例であり，早期発見が可能な状況ではない．しかし，近年，大腸内視鏡検査時に，遠位回腸を観察する機会が増加し，回腸カルチノイドが早期発見される症例も存在する．治療として，内視鏡的粘膜切除術を選択した報告[9]もあるが，回腸カルチノイドは，多発する可能性があり，早期より転移をきたす可能性が高いことを考慮すると，外科的切除が第1選択になると考えられる．内視鏡的粘膜切除術を選択する場合でも，小腸造影，CTなどにて他病変，転移の有無を十分に精査し，摘出標本で脈管浸潤が疑われる場合には，リンパ節郭清を含めた追加切除も検討する必要がある．

回腸カルチノイドの化学療法については，症例数も少なく，確立したものはないが，本邦の報告では，アドリアマイシン＋マイトマイシンCの投与が肝転移に対して有効であった2例が報告されている[10)11)]．根治切除後の化学療法は，5-FU＋メトトレキサート時間差投与療法を1例認めたが[3)]，その他の症例では行っていなかった．自験例では，この背景を考慮し，3か月ごとのCTによるフォローアップで，再発傾向を認めれば，アドリアマイシン＋マイトマイシンC療法を行う予定としている．

文　献

1）牧本信一郎，新保雅也，仲本　剛ほか：腹腔内腫瘤として発見された回腸カルチノイドの1例．日消外会誌　**33**：1930―1934, 2000
2）高林直記，米山さとみ，中村光一ほか：多発性回腸カルチノイド腫瘍の1例．日消外会誌　**34**：1547―1551, 2001
3）上田順彦，根塚秀昭，山本精一ほか：腸間膜牽縮を伴った回腸カルチノイドの1例．日消外会誌　**34**：1765―1769, 2001
4）Modlin IM, Sandor A：An analysis of 8305 cases of carcinoid tumors. Cancer **79**：1085―1093, 1997
5）曽我　淳：本邦carcinoid腫瘍―1,342例の統計学的分析―．外科　**48**：1397―1409, 1986
6）Soga J：Carcinoids of the small intestine：a statistical evaluation of 1102 cases collected from the literature. J Exp Clin Cancer Res **16**：353―363, 1997
7）Rhonda K, Odze RD, Farraye FA et al：Solitary versus multiple carcinoid tumors of the ileum. Am J Surg Pathol **27**：811―817, 2003
8）Burke AP, Thomas RM, Elsayed AM et al：Carcinoids of the Jejunum and Ileum. Cancer **79**：1086―1093, 1997
9）石塚　淳，大川原辰也，目良清美ほか：内視鏡的に切除した回腸末端部カルチノイド腫瘍の一例．日本大腸肛門病会誌　**52**：443, 1999
10）角栄里子，西川邦寿，松村　賢ほか：大腸内視鏡検査で観察し得た回腸カルチノイドの1例．Endosc forum digest dis　**15**：55―60, 1999
11）西山正章，萩原　健，林　逸郎ほか：多発性肝転移をともなった回腸atypical carcinoidの1例．日消病会誌　**98**：31―36, 2001

A Case of Multiple Carcinoid Tumors in the Ileum

Daisuke Hokuto, Junichiro Taki, Masayoshi Ueno and Hideaki Yoshida
Department of Surgery, Haibara Municipal General Hospital

A 64-year-old man found in ultrasonography of the right lower abdomen to have a 4×3cm tumor was diagnosed with a tumor of the small intestine by computed tomography and small bowel radiography, necessitating surgery. The tumor was in fact found in the intestinal mesenterium, not in the small intestine, and 2 more tumors were found in the ileum. The ileum was partially resected and surgical specimens showed 3 tumors in the ileum (30×20mm, 3×3mm, 15×10mm), and a 50×50×30mm tumor in the mesenterium. Pathologically, the tumors in the ileum were carcinoid and that in the mesenterium was lymph node metastasis.
Key words：carcinoid, ileum, multiple

〔Jpn J Gastroenterol Surg 38：102—107, 2005〕

Reprint requests：Daisuke Hokuto Department of Surgery, Haibara Municipal General Hospital
815 Hagihara, Haibara town, Uda-gun, Nara, 633-0298 JAPAN
Accepted：July 28, 2004

©2005 The Japanese Society of Gastroenterological Surgery Journal Web Site：http://www.jsgs.or.jp/journal/