日消外会誌　38（1）：121～125，2005年

臨床経験

完全直腸脱患者に対するPPH＋Thiersch法を用いた低侵襲手術の検討

霞ヶ浦医療センター外科
壁島　康郎　　田野　敦子　　亀山　哲章
戸泉　　篤　　田村洋一郎　　影山　隆久

完全直腸脱に対する外科治療において，腹式手術は会陰式と比較し，良好な治療成績が報告される．しかし，手術侵襲は高度となり，その選択に躊躇する場合も少なくない．我々は高齢者，特に併存疾患を有する完全直腸脱症例に対する低侵襲治療として，Procedure for Prolapse and hemorrhoids（PPH）＋Thiersch手術の有用性を検討した．2001年から2003年に本法を施行した8例を対象とした．観察期間中央値は25か月であった．手術時間は28.5分，出血量は極少量，術後入院期間は10日で，手術合併症は1例も認めなかった．本法は局所麻酔でも手術が可能であり，出血もほとんどなく，呼吸・循環動態への影響は極めて少ないと考えられた．完全直腸脱症例に対する低侵襲治療として，本法は治療選択肢の1つになると考えられた．

はじめに

今回，我々は高齢者，特に呼吸循環器疾患などの併存疾患を有する完全直腸脱症例に対する低侵襲治療として，procedure for prolapse and hemorrhoids（PPH）[1]とThiersch手術を併用した術式の報告を行う．

直腸脱はすべての年齢において発生しうる疾患であるが，老年期の女性が特に多いとされる[2]．近年の高齢化に伴い，本疾患を有する患者の平均年齢も上昇している．直腸脱の成因は解剖学的成因が考えられ[3]，腹式手術が根治性は高い[4)5)]．しかしながら，腹式手術は侵襲が高度であり，呼吸循環動態や精神面における影響，また感染・腸閉塞などの合併症が数％の頻度で認められる．本症が良性疾患であることを考慮すると，併存疾患を有する高齢患者に対しては，腹式手術は結果的に過大治療となる場合がある．近年，低侵襲手術として腹腔鏡下治療の報告[6)~9)]も散見されるが，全身麻酔が不可欠なこと，手術時間に約3時間を要する手技であることより，高齢者良性疾患に対する治療法としての安全性はさらなる検討が必要と考えられる[7)~9)]．

以上より，本邦においてはGant-Miwa法にThiersch法を併用する術式が多くの施設で選択・施行されており[10)~12)]，高齢者においては，一定期間においてのquality of life（QOL）が改善され，再発率が10～20％程度であれば，新たな治療の選択肢になりうると考えられる[12)]．

対象と方法

対象：2001年11月から2003年10月に当院において，PPHとThiersch手術を施行した8例（男性1例，女性7例，平均年齢81.0歳）を対象とした．

適応：我々の適応はPPH法で切除可能な範囲である，6cmを超えない直腸脱出長であるものとした．

術前処置：術前日は低残渣食として，就前にsennoside 2錠による腸内処置を行った．術当日はグリセリン浣腸110mlを行った．

手術手技：麻酔は腰椎麻酔もしくは局所麻酔（Performance Status（PS）0–2の症例に対しては腰椎麻酔，PS 3–4の症例に対して局所麻酔を施行した．）とし，体位は全例においてジャックナイフ体位とした．まず，PROXIMATE HCS 33（Johnson & Johnson K.K. INC. NJ，USA）セットのサーキュ

＜2004年6月30日受理＞別刷請求先：壁島　康郎
〒300–8585　茨城県土浦市下高津2—7—14　霞ヶ浦医療センター外科

Fig. 1　The purse-string suture anoscope (PSA 33) is introduced. This instrument will move the mucous prolapse along the rectal walls along a 270° circumference, while the mucous memrane that protrudes through the PSA33 window can easily contained in a suture that includes only mucous membrane. By roating the PSA33, it will be possible to complete a purse-string suture around the entire anal circumference.

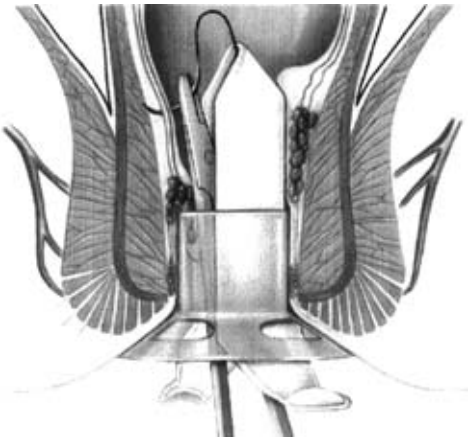

〔Reproduce from P.P.H. Surgical Technique：ETHICON ENDO-SURGERY（John & Johnson K.K.）〕

Fig. 2　A simple maneuver draws the prolapsed mucous membrane into casing of the HCS33 with moderate traction on purse-string. This instrument is then tightened and fired to staple the prolapse.



〔Reproduce from P.P.H. Surgical Technique：ETHICON ENDO-SURGERY（John & Johnson K.K.）〕

ラーステイプラー用肛門拡張器を肛門内に挿入し，1-0絹糸などを用いて皮膚に固定する．次に巾着縫合用肛門鏡を挿入し，直腸壁に沿って回転させながら，歯状線より4～5cmの高さで2-0非吸収性モノフィラメント縫合糸を用いて巾着縫合を施行する（**Fig. 1**）．脱出の度合いが多い場合は，さらに2～3cm口側に同様に巾着縫合を追加する．この際，筋層に針糸をかけないように注意を要する．サーキュラーステイプラー本体を全開にした後，アンビルヘッドを肛門内に挿入し巾着縫合部を確実に通過させる．縫合糸を1回結紮し，縫合糸通し器を用い，ハウジングの外に引き出す．縫合糸をハウジングの外で結紮し，本体のハウジング部分を肛門内へ挿入する．縫合糸を軽く牽引しながら，最大に絞込みを行い，サーキュラーステイプラーをファイヤーし，1分間そのままの状態を維持した後リリースする（**Fig. 2**）．再び巾着縫合用肛門鏡を挿入し，止血を確認する．出血が認められる場合は，吸収糸を用いてZ縫合により止血する．次にThiersch手術を行う．肛門輪12時と6時方向の2か所に約3mmの切開を行い，1-0ナイロン糸を2本用いて，外肛門括約筋の外側，皮下約5mmの位置で，示指の第2関節の径をもって結紮する．皮膚切開創はそれぞれ3-0の吸収糸で閉鎖する．インドメタシン（坐薬）25mgを挿肛し手術終了とした．

術後管理：術後1日目より経口摂取開始とし，原則として，loxoprofen sodium 3錠/日を3日間投与とした．さらなる疼痛を認める場合には，追加で鎮痛剤（注射剤）投与を指示した．退院は排便回数が1～2回/日に調節可能になり，患者が納得され退院を希望した日時とした．

検討項目：手術時間，術中出血量，術後1日目の白血球数，CRP値，術後入院期間，術後合併症（出血・感染・併存疾患の増悪・再発・排便障害），loxoprofen sodium以外の鎮痛剤使用頻度，術後入院期間を検討した．

結　果

併存疾患は高血圧が3例，房室ブロックが2例，心筋梗塞・狭心症がそれぞれ1例，統合失調症が

Table 1 Patients characteristics

Case	*Age/ Sex*	*Past medical history*	*Anesthesia*	*Op time (min)* *Blood loss (ml)*	*WBC (/mm3)* *CRP (ng/ml)*	*analgesia (times)*
1	83/F	hyper tension	spinal	27 0	4,300 0.09	0
2	75/F	angina	spinal	21 0	8,000 0.54	0
3	73/M	schizophrenia	spinal	37 0	4,800 0.16	0
4	72/F	A-V block (Pace Maker)	spinal	23 0	6,600 5.00	0
5	83/F	myocardial infarction	local	50 0	4,700 0.17	0
6	88/F	hyper tension, DM	spinal	34 0	5,800 0.13	0
7	82/F	hyper tension	spinal	13 0	4,500 0.05	0
8	92/F	A-V block (Pace Maker)	local	30 0	4,500 0.28	0

1例であった(**Table 1**). 麻酔は腰椎麻酔6例, 局所麻酔2例であった. 術中・術後に出血・感染・排便障害などの合併症は1例も認めなかった. 入院期間中に併存疾患の増悪をきたした症例は1例も認めなかった.

手術は指導医が5例, 指導医が指導のもと研修医が3例を術者として施行した. 手術時間(中央値)は28.5分(13〜50)であった. 出血量はいずれも極少量のため測定不能であった. 手術1日目の白血球数, CRP値(中央値)はそれぞれ, 4,750/mm^3, 0.17ng/mlであり, 術前値と比較し, 有意な上昇は認めなかった(student *t* 検定). 術後入院期間(中央値)は10日(7〜15日)であった(**Table 1**).

平成16年1月現在, 術後観察期間(中央値)は13か月(2〜25か月)と短期間であるが, 再発は初例の1例にのみ認め(12.5%), 同症例には再手術(Thiersch手術)を施行した. その他の症例は経過良好であり, 最長20か月の無再発症例を認める. また全例, 術前と比較した手術後の肛門状態に満足の意を示しており, 出血, 直腸の脱出, 排便困難, soilingなどの症状を認めず, 術前は便失禁であった排便状態は1日1〜2回程度に改善された.

考　察

今回, 我々はPPH+Thiersch法を, 併存疾患を有する高齢者完全直腸脱8症例に対して施行した. 本法は局所麻酔でも手術が可能であり, また術中出血もほとんどなく, 呼吸・循環動態への影響は極めて少ないと考えられた. また, 電気メス使用の必要性もなく, ペースメーカー挿入患者においても特別な準備や, 支障がない. 本法は指導医レベルであれば20分程度で施行可能な術式であった. 術後疼痛は軽微であり, 経口薬以外に追加の鎮痛剤を必要とした症例は1例も認めなかった. 術後の血液生化学的検査においても, 術前と比較したWBC, CRPの有意な上昇は認めなかった. 術後観察期間は最長25か月ではあるが, この間, 再発症例は1例のみであった. 当該症例はThiersch手術におけるナイロン糸を1本しか使用しなかった初回症例であった. 井上[13]らの報告でも2本の糸を使用することが再発予防の手技として詳述されており, 本症例以後の手術は, 手技を変更し良好な成績を得ている. PPHの手術手技

に関しては，タバコ縫合に際して，筋層を縫合しないこと，fire施行後は止血を目的とし，そのまま1分程度締結を行うなどの注意点は認めるが，その手技上，重大な合併症は起こりえない[14]．本手技の原理としては，脱出する直腸粘膜を切除・吻合することにより筋筒が縮み，加えてこの機械的炎症が周囲支持組織と癒着を起こし固定されるのでないかと考えられる．加えてTheirshを施行することにより直腸再脱出に対する補助的な抑制がされるのでないかと考えられている[15]．

排便の改善，生活範囲の拡大を主としたQOLに関しては，林ら[15]の報告でも良好な結果が示されている．

以上，今後さらなる症例，観察が必要であるが，PPH＋Thiersch手術は高齢者の完全直腸脱患者に対して，安全かつ簡便な手術手技であり，特に併存疾患を有する症例に対しては有用であると考えられた．

文　献

1）Longo A：Treatment of hemorrhoid disease by resection of mucosa and hemorroidal prolapse with a circular suturing device：A new procedure. Proceeding of the 6th world Congress of endoscopic Surgery. Roma, Italy, 1998, p777—784
2）Jacobs LK, Lin YJ, Orkin AA：The best operation for rectal prolapse. Surg Clin North Am **77**：49—70, 1997
3）前田耕太郎，丸田守人，内海俊明ほか：骨盤底支持組織並びに排便の機能障害．臨消内科　**15**：1081—1087, 2000
4）岩垂純一，隅越幸男，小野力三郎ほか：直腸脱の病態と治療．日本大腸肛門病会誌　**42**：981—986, 1989
5）森谷敏幸，小澤孝一郎，桜井文明ほか：直腸脱20例の検討．日臨外会誌　**63**：839—842, 2002
6）衣笠哲史，黒水丈次，豊原敏光ほか：腹腔鏡下直腸吊り上げ固定術が75歳以上の高齢者完全直腸脱患者に与える影響．日本大腸肛門病会誌　**56**：128—131, 2003
7）Heah SM,　Hartely JE,　Hurley J et al：Laparoscopic suture rectopexy without resection is effective treatment for full-thickness rectal prolapse. Dis Colon Rectum **43**：638—643, 2000
8）Kessler H,　Jerby BL,　Milsom JW：Successful treatment of rectal prolapse by laparoscopic suture rectopexy. Surg Endosc **13**：858—861, 1999
9）Matti VK, Mikko TV, Ilmo HK：Open vs. laparoscopic surgery for rectal prolapse. Dis Colon Rectum **46**：353—360, 2003
10）荒川廣太郎：直腸脱の現況—最近10年間の本邦全国集計—．日本大腸肛門病会誌　**32**：224—229, 1979
11）武藤徹一郎，小西文雄，上谷潤二郎：直腸脱の手術術式と成績—Gant-三輪＋Thiersch法併用手術．外科　**46**：584—589, 1984
12）Yamana T, Iwadare J：Mucosal placation（Gant-Miwa Procedure）with anal encircling for rectal prolapse—A review of the Japanese experience. Dis Colon Rectum **46**：S94—99, 2003
13）井上幹也，大井田直継，森健一郎ほか：直腸脱に対するminimally invasive surgeryとしてのGant-三輪-Thiersch法．手術　**55**：47—52, 2001
14）辻仲康伸，浜畑幸弘，東　博：痔核粘膜脱に対するPPHの手技と合併症．消外　**24**：1255—1263, 2001
15）林　成興，増田英樹，林　一郎ほか：完全直腸脱に対するPPH＋Thiersch手術．手術　**56**：793—796, 2002

A Clinical Study of Complete Rectal Prolapse Treated with PPH + Thiersch Operation for Minimally Invasive Surgery

Yasuo Kabeshima, Nobuko Tano, Noriaki Kameyama,
Atsushi Toizumi, Yoichiro Tamura and Takahisa Kageyama
Department of Surgery, Kasumigaura Medical Center

Many patients with complete rectal prolapse are elderly, and their medical histories pose a risk factor for general anesthesia and open laparotomy. We studied whether these patients would be better treated by minimally invasive surgery. Subjects were 8 patients (1 man and 7 women) with complete rectal prolapse who underwent PPH + Thiersch operation between 2001 and 2003. Median follow-up was 25 months. Parameters, including operative time, blood loss, use of analgesics, WBC (1 POD), CRP (1 POD), postoperative hospital stay, and complications were recorded and analyzed. The average patient age was 81.0 years. The mean operative time was 28.5 minutes and blood loss 0 ml. None required analgesics. There was 1 recurrence (12.5%), but no mortality or any complications occasionally encountered in other perineal procedures. These results indicate that PPH + Thiersch operation is the procedure of one choice in surgery for complete rectal prolapse in high-risk patients.

Key words：procedure for prolapse and hemorrhoids, thiersch operation, complete rectal prolapse

〔Jpn J Gastroenterol Surg 38：121—125, 2005〕

Reprint requests：Yasuo Kabeshima Department of Surgery, Kasumigaura Medical Center
2-7-14 Shimotakatsu, Tsuchiura-shi, 300-8585 JAPAN

Accepted：June 30, 2004

©2005 The Japanese Society of Gastroenterological Surgery Journal Web Site：http://www.jsgs.or.jp/journal/