日消外会誌　38（3）：353～358，2005年

症例報告

集学的治療が奏効した多発転移を来した回腸癌の１例

静岡医療センター外科

吉田　直優　　角　　泰廣　　村瀬　勝俊　　島本　　強
近藤　哲矢　　松山　隆生　　杉本　琢哉　　尾関　　豊

症例は64歳の男性で，主訴は腹痛．腸閉塞症状で発症し，下部消化管内視鏡で回腸末端に周堤を伴った２型の腫瘍を認め，生検で腺癌であった．CTで肝右葉に80×60mm大の境界明瞭な類円形の腫瘍を認めた．また，大動脈周囲に少数のリンパ節腫大を認めた．原発性回腸癌および肝，リンパ節転移と診断し，回盲部切除，肝右葉切除術を施行した．回腸癌は病理組織学的に中分化型腺癌，深達度seであった．肝腫瘍は単発性で転移性腺癌であった．術後に化学療法を施行し，大動脈周囲リンパ節は縮小した．その後に肺と脊椎転移を認めたが，肺転移は化学療法で消失し，脊椎転移は放射線療法で寛解が得られた．術後２年６か月の現在生存中である．原発性小腸癌は予後不良であるが，外科的切除を中心とした集学的治療が有効な症例があり，積極的な治療を試みる価値があると考えられた．

はじめに

原発性小腸癌は消化管原発の悪性腫瘍の中でも比較的まれな疾患である．リンパ節や腹膜や他臓器に転移を伴った進行癌の場合が多く，予後不良である．今回，回腸癌の肝および大動脈周囲リンパ節転移に対し，手術と化学療法により，良好な経過が得られた１例を経験したので報告する．

症　　例

患者：64歳，男性

主訴：腹痛

家族歴：特記すべきことなし．

既往歴：53歳時に狭心症で大動脈冠動脈バイパス術，61歳時に心筋梗塞で冠動脈ステント留置術を施行された．

現病歴：2000年11月頃から腹痛や嘔吐が出現した．近医で腸閉塞と診断され，保存的に軽快した．その後に下部消化管内視鏡検査を施行され，回腸に腫瘍を発見された．またCTで肝右葉に腫瘍を指摘され，当科を紹介された．

入院時現症：胸部正中に手術瘢痕を認めた．腹部は平坦・軟で，眼球および眼瞼結膜に貧血や黄疸を認めなかった．

入院時検査所見：ヘモグロビンが11.2g/dlと軽度の低下を認めた．CEAが391.36ng/ml，CA19-9が20,043U/mlと著明に上昇していた．ICGR 15分値は3%であった．

注腸所見：盲腸および虫垂は造影されたが，Bauhin弁から口側が造影されなかった（**Fig. 1**）．

下部消化管内視鏡所見：回盲弁からすぐ口側の回腸に周堤を伴い，表面が発赤した２型の腫瘍を認めた（**Fig. 2**）．組織生検で高分化型腺癌であった．

腹部CT所見：回腸の終末部と思われる右下腹部に大きさ20×20mm大の腫瘍を認めた（**Fig. 3a**）．肝のS6からS5，S7にかけて大きさ80×60mmの境界明瞭な類円形の腫瘍を認めた．腫瘍は内部不均一で，造影効果は低かった（**Fig. 3b**）．両側腎静脈から尾側の大動脈周囲に2cm大のリンパ節を4～5個認めた（**Fig. 3c**）．

血管造影所見：腹腔動脈造影で肝に明らかな腫瘍血管増生や濃染像を認めなかった．

原発性回腸癌と肝および大動脈周囲リンパ節転移と診断し，2001年12月上旬に手術を施行した．

＜2004年10月19日受理＞別刷請求先：吉田　直優
〒501-1194　岐阜市柳戸1―1　岐阜大学医学部附属病院第１外科

Fig. 1　Barium enema shows cecum and appendix (arrow), but not terminal ileum clearly.

Fig. 2　Colonoscopy shows a reddish, circular, and elevated tumor with a randwall located at oral side from ileocecal valve.

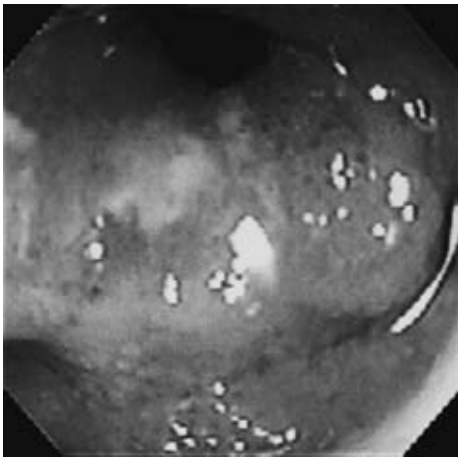

Fig. 3　Abdominal enhanced CT (a) A tumor (arrow) measuring 20×20mm is seen in right lower abdomen. (b) A round-like shaped tumor measuring 80×60mm with a clear border is seen in the liver S6 mainly. (c) Paraaortic lymph nodes (arrow) about 20mm in diameter is seen below bilateral renal veins.

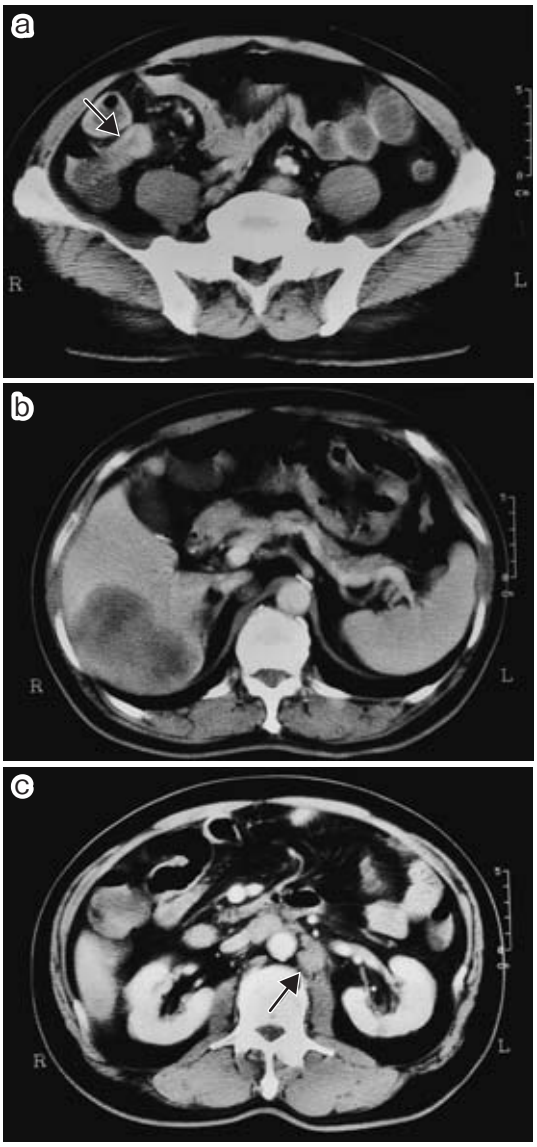

手術所見：腹水の貯留や腹膜播種を認めなかった．回腸末端から約3cmの回腸に漿膜面に露出した腫瘍を認めた．肝は肉眼的に正常肝で後区域から前区域にかけて手拳大の硬い腫瘍を認めた．腫瘍は横隔膜に直接浸潤し，右肝静脈を越え，前枝Glisson鞘の本幹近傍にまで及んでいた．回盲部切除と肝右葉切除術を施行し，横隔膜の一部を合併切除した．大動脈周囲リンパ節はそのうちの1個

Fig. 4　(a) Resected specimen of the ileum shows a elevated tumor measuring 30×30mm with a randwall and a central indentation at 3cm oral side from ileocecal valve (arrow). (b) Cutsurface of the fixed specimen shows that serosa under the tumor is twitched to inside.

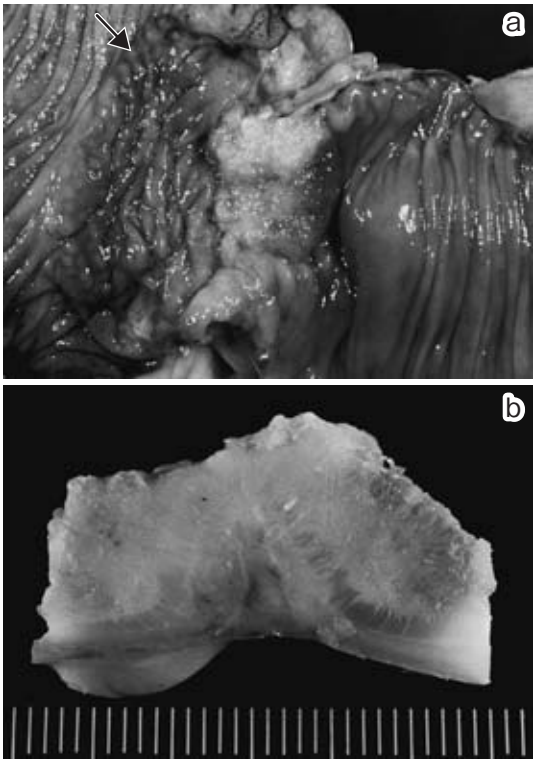

をサンプリングとして摘出した．手術時間 6 時間 22 分，出血量 896g であった．

切除標本所見：Bauhin 弁から 3cm の回腸に立ち上がりが急峻で中心がやや陥凹した腫瘍を認めた．腫瘍は 2 型の亜全周性で，大きさ 30×30mm であった(**Fig. 4a**)．固定後の割面で回腸腫瘍の漿膜面は内腔側へ引きつれていた(**Fig. 4b**)．肝腫瘍は横隔膜に直接浸潤していた．固定後割面で肝腫瘍は大きさ 80×60mm，境界明瞭，辺縁整で，内部は白色調で充実性であった (**Fig. 5**)．

病理組織学的所見：回腸の腫瘍は腺管構造を形成しながら異常増殖した中分化型腺癌であった．静脈侵襲とリンパ管侵襲を伴い，癌は漿膜に達していた(**Fig. 6a**)．肝腫瘍は内部に腺腔形成を伴っ

Fig. 5　Cutsurface of the fixed specimen of the liver shows a white-like and solid tumor measuring 80×60mm with a clear border and smooth surface.

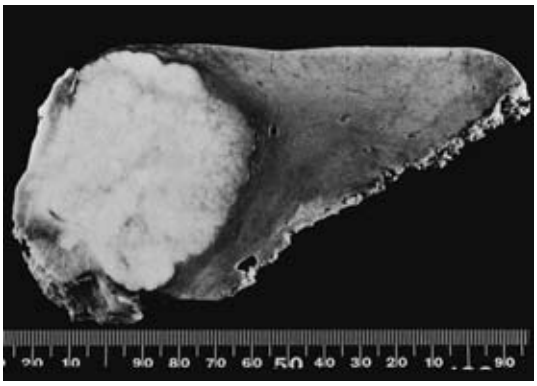

ており，転移性腺癌と診断した(**Fig. 6b**)．大動脈周囲リンパ節に腺癌の転移を認めた(**Fig. 6c**)．大腸癌取扱い規約に準ずると，mod，se，n4(+)，H1，P0，M0，stage IV であった．

術後経過：経過良好で第 17 病日に軽快退院した．第 23 病日から化学療法 (5-FU 1,000mg + MTX 170mg /week×8，l-LV 250mg +5-FU 750 mg /week×8) を施行し，大動脈周囲リンパ節が縮小した(**Fig. 7**)．術後 6 か月後に両側肺転移を来たし，化学療法(CDDP 100mg +CPT-11 100mg / 2weeks×3)で消失した．また脊椎転移を認め，放射線療法で除痛が得られた．腫瘍マーカーは CEA が 10.6ng/ml，CA19-9 が 34.0U/ml まで低下した (**Fig. 8**)．術後 2 年 6 か月の現在，肝再発はなく担癌生存中である．

考　　察

原発性小腸癌の頻度は全消化管癌の 0.1～1.0%[1)~4)]と低く，比較的まれな疾患である．空腸癌と回腸癌の比率は 2：1 といわれていた[5)6)]が，2001 年の八尾ら[7)]の最近 5 年間の小腸癌 157 例の検討では空腸癌 56.7%，回腸癌 43.3% で 1：0.8 であった．また，腫瘍の存在部位について，空腸癌は Treitz 靭帯から 60cm 以内が 83.9%，回腸癌は Bauhin 弁から 60cm 以内が 83.3% であり，Treitz 靭帯や Bauhin 弁の近傍に多い[7)]．本症例も腫瘍は Bauhin 弁から 3cm の部位にあり，回腸癌の好発部位であった．

Fig. 6　(a) Microscopic findings of the ileal tumor shows moderately differentiated adenocarcinoma which invades to serosa (HE stain, ×10). (b) Microscopic findings of the hepatic tumor shows adenocarcinoma with ductal proliferation (HE stain, ×10). (c) Microscopic findings of the paraaortic lymph node shows metastasis of adenocarcinoma (HE stain, ×10).

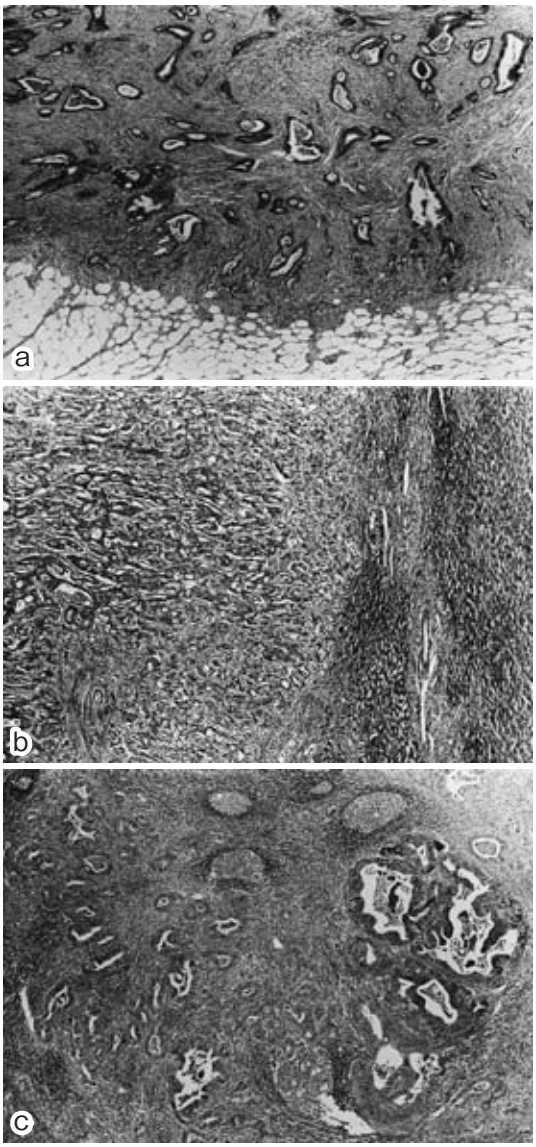

Fig. 7　Abdominal plain CT after chemotherapy shows reduction of paraaortic lymph nodes.

小腸癌は早期癌の報告が本邦においていまだに20例にも満たず[8)9)]，発見された段階で進行癌である場合がほとんどである．組織学的には高ないし中分化型腺癌が最も多い[9)]．森山ら[10)]は小腸癌の44%にリンパ節転移を，24%に腹膜播種を認めたとしている．また佐藤ら[11)]は小腸癌の転移・再発例について検討し，転移臓器としてリンパ節，腹膜，肝の順に多かったと述べ，卵巣転移の1切除例を報告している．小腸癌は5年生存率が約20%前後[10)12)]と予後不良である．その原因には早期発見が困難なことに加え，小腸癌そのものが転移や播種を来たしやすく，大腸癌に比べ生物学的悪性度が高いことが考えられる．小腸癌の今後の課題として好発部位を考慮した腫瘍の早期発見に加え，大部分を占める高度進行癌や再発例に対する治療法の確立が重要である．

本症例は診断時に肝転移と大動脈周囲リンパ節転移があり，予後は極めて不良と思われた．外科的切除のみでは予後の改善は難しく，術後に化学療法を併用する必要があると考えられた．肝転移は単発性であり，右葉切除により，肝に遺残なく切除が可能と考えられた．そこで原発巣と肝転移巣の切除を行った後に，全身的な化学療法を併用することで最も有効な延命効果が期待できると考えた．

小腸癌の肝転移に対する肝切除の報告は本邦では医学中央雑誌（1983～2003年）で，欧米ではPubMed（1980～2003年）で検索した限りなく，

Fig. 8　Clinical course

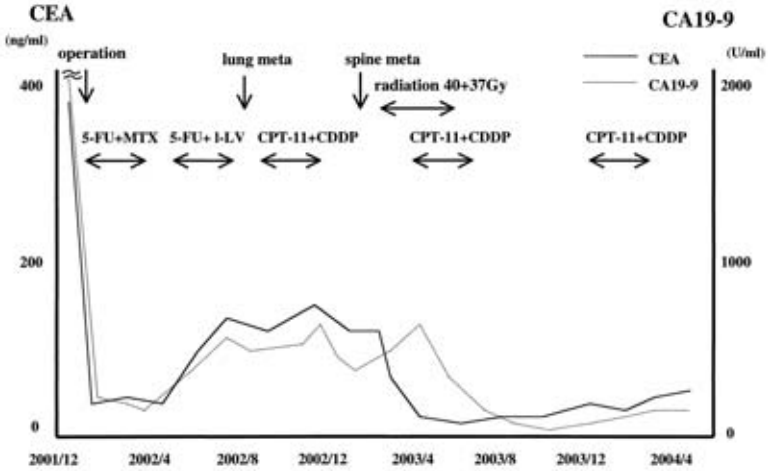

本症例が初報告と思われる．転移性肝癌に対する肝切除について，大腸癌では切除の有効性が確立されているが，大腸以外の他臓器原発においては肝切除の意義は一定していない[13)14)]．本症例は原発巣が制御可能で，肝転移が予後に大きな影響を与える因子であり，手術適応があると判断した．

本症例は術後の化学療法により，大動脈周囲リンパ節は縮小した．その後，両側肺および脊椎転移を来たしたが，化学療法の再開と放射線療法により，肺転移は消失し，脊椎転移は寛解が得られた．

小腸癌の非治癒切除例の 50% 生存期間は約 10 か月といわれる[15)]．本症例は外科的切除と化学放射線療法の併用により，2 年 6 か月生存中と予後の改善が得られた貴重な症例と考えられた．原発性小腸癌は予後不良であるが，手術を中心とした集学的治療が有効な症例があり，症例を選択した上で積極的な治療を試みる価値があると考えられた．

文　献

1) Barclay THC, Schapira DV：Malignant tumor of the small intestine. Cancer **51**：878—881, 1983
2) 中村　真，朝倉元晴，田村意男ほか：空腸並びに回腸の悪性腫瘍．癌の臨　**7**：14—24, 1961
3) 倉金丘二：本邦における原発性空・回腸癌の臨床統計学的考察．最新医　**34**：1053—1058, 1979
4) 歌田貴仁，渡辺俊明，芳賀駿介ほか：腸重積で発症した回腸癌の 1 例．日臨外会誌　**63**：408—411, 2002
5) 八尾恒良，日吉雄一，田中啓二ほか：最近 10 年間（1970–1979）の本邦報告例の集計からみた空・回腸腫瘍．胃と腸　**16**：935—941, 1981
6) 吉井克己，野上　厚，野方　尚ほか：腸重積を呈した原発性回腸癌の 1 例．日臨外医会誌　**49**：2346—2350, 1988
7) 八尾恒良，八尾建史，真武弘明ほか：小腸腫瘍最近 5 年間（1995–1999）の本邦報告例の集計．胃と腸　**36**：871—881, 2001
8) 尾関　豊，土谷春仁，鈴木雅雄ほか：術前診断できた早期回腸癌の 1 例．胃と腸　**29**：1207—1213, 1994
9) 横山善文，妹尾恭司，片岡洋望ほか：小腸上皮性腫瘍．胃と腸　**36**：883—890, 2001
10) 森山重治，木下向弘，宇高徹総ほか：原発性小腸癌の 1 例と本邦 129 例の臨床病理学的検討．外科　**55**：212—216, 1993
11) 佐藤美信，丸田守人，黒水丈次ほか：原発性回腸癌術後に両側卵巣転移再発した 1 例と空・回腸癌転移・再発例の集計．日臨外医会誌　**58**：457—460, 1997
12) 沢田俊夫，武藤徹一郎，草間　悟ほか：原発性小腸腫瘍．消外　**4**：499—505, 1981
13) 田中邦哉，渡会伸治，永野靖彦ほか：大腸以外を原発とする転移性肝癌に対する肝切除の意義．日臨外会誌　**63**：2890—2896, 2002
14) 今村　宏，川崎誠治：転移性肝癌．幕内雅敏編．肝臓外科の要点と盲点．文光堂，東京，1998, p56—58
15) 池口正英，西土井英昭，工藤浩史ほか：回腸未分化癌の 1 例—本邦報告 95 例の原発性空腸，回腸癌の検討．日臨外医会誌　**54**：450—454, 1993

A Case of Effective Multisciplinary Treatment for Carcinoma of the Ileum with Multiple Organ Metastases

Naomasa Yoshida, Yasuhiro Sumi, Katsutoshi Murase, Tsuyoshi Shimamoto,
Tetsuya Kondoh, Ryusei Matsuyama, Takuya Sugimoto and Yutaka Ozeki
Department of Surgery, Shizuoka Medical Center

A 64-year-old man admitted for abdominal pain had ileus symptoms due to intestinal obstruction and was found in colonoscopy to have an upheaval tumor with rand wall in the terminal ileum. Histological biopsy of the tumor showed adenocarcinoma. Abdominal CT showed a round 80×60mm tumor with a clear border in the right hepatic lobe together with several swollen lymph nodes around the aorta, which we diagnosed as primary cancer of the ileum and liver and lymph nodes metastasis, necessitating ileocecal resection and right hepatic lobectomy. Pathologically, the tumor consisted of moderately differentiated adenocarinoma invading the serosa. The solitary hepatic tumor consisted of metastatic adenocarcinoma. Lymph nodes around the aorta were reduced after chemotherapy. Subsequent bilateral lung metastasis disappeared after another cycle of chemotherapy, as did spine metastasis after radiation. The man is doing well two years and six months after surgery. Carcinoma of the small intestine usually has a poor prognosis. Multisciplinary treatment with surgery may improve prognosis, so we recommend proactive treatment.

Key words：carcinoma of the ileum, liver metastasis, multisciplinary treatment

〔Jpn J Gastroenterol Surg 38：353—358, 2005〕

Reprint requests：Naomasa Yoshida　First Department of Surgery, Gifu University, School of Medicine
1-1 Yanagido, Gifu, 501-1194 JAPAN

Accepted：October 19, 2004

©2005 The Japanese Society of Gastroenterological Surgery　Journal Web Site：http://www.jsgs.or.jp/journal/