日消外会誌　38（3）：364～369，2005年

症例報告

両下肢深部静脈血栓症に対し予防的に下大静脈フィルターを挿入したＳ状結腸癌の１手術例―大腸癌手術例に対する下大静脈フィルター挿入本邦報告例の検討―

丸山記念総合病院外科，埼玉医科大学消化器一般外科（I）*

大畑　昌彦　　丸山　正董　　齊藤　直人
石井　　博　　大堀　真毅　　古川　俊隆
戸倉　康之　　多賀　　誠*　　小山　　勇*

症例は76歳の女性で，食欲不振，発熱で入院し，血管確保のため左大腿静脈にカテーテルが挿入された．CTで肝膿瘍を認め，経皮的ドレナージを施行した．また，総胆管結石を疑い，内視鏡的に乳頭括約筋切開術を施行した．その後からイレウスを生じ，大腸内視鏡検査で肛門から15cmに２型の腫瘍を認めた．さらに，左下肢の浮腫，腫脹，色調変化，疼痛を認め，CTで両下肢深部静脈血栓症が検出された．手術時の肺塞栓症が危ぐされ，術前に下大静脈フィルターを挿入した．周術期に肺塞栓症などの合併症は見られず順調に回復した．深部静脈血栓症を合併した症例が，ことに骨盤内操作を必要とする消化器癌を有している場合，肺塞栓症予防の目的で下大静脈フィルター挿入は，有効な術前処置と考えられた．今回，大腸癌手術症例に対する下大静脈フィルター挿入の本邦報告例を検討し，適応，効果などを分析した．

はじめに

深部静脈血栓症（deep venous thrombosis；以下，DVT）は近年増加傾向にあり，時に致死的となる重篤な肺塞栓症（pulmonary embolism；以下，PE)を合併する．今回，DVT症例に対し，術前下大静脈フィルターを挿入後に手術を施行し，合併症なく良好な結果が得られたＳ状結腸癌の１例を経験した．大腸癌手術症例に対する下大静脈フィルター挿入の本邦報告例を検討し，適応，効果などを分析し報告する．

症　　例

患者：76歳，女性

主訴：食欲不振

家族歴，既往歴：特記すべきことなし．

現病歴：2003年６月下旬頃から食後の嘔吐，食欲不振があり，１週間ほど何も食べられず，６月30日家族に付き添われ当院救急外来を受診し，高度貧血を指摘され内科に入院となった．

入院時現症：眼瞼結膜は蒼白で，血圧110/54 mmHg，脈拍102回/分，体温37.3度であった．右上腹部に軽度自発痛，圧痛を認めた．両下肢に浮腫を認めた．表在リンパ節は触知しなかった．

入院時検査所見：白血球数42,500μg/*l*と上昇，ヘモグロビン4.7g/dl，ヘマトクリット18％と貧血を認めた．血小板数は42.8万μg/*l*と正常であった．血液生化学検査では，GOT 242IU/*l*，GPT 237 IU/*l*，CRP 22mg/dlと上昇していた．

入院後の経過：腹部CTで肝右葉の膿瘍と診断し，７月４日経皮経肝的膿瘍ドレナージを施行した．また，血管確保の目的で左大腿静脈よりカテーテルが挿入された．８月７日総胆管結石を疑い内視鏡的乳頭括約筋切開術を施行した．この検査の後からイレウスを生じ，イレウス管を挿入した．８月19日左下肢の浮腫，腫脹，色調変化，疼痛を認めたため，CTを施行したところ，左総腸骨静脈～大腿静脈深部枝，右外腸骨静脈～大腿静脈付近にかけてDVTが検出された(**Fig. 1**)．プロテイン

＜2004年10月19日受理＞別刷請求先：大畑　昌彦
〒339-8521　岩槻市本町2―10―5　丸山記念総合病院外科

Fig. 1　A CT scan detected deep venous thrombosis in bilateral femoral vein（arrows）.

Fig. 2　Contrast enema showed a sigmoid colon cancer with stenosis.

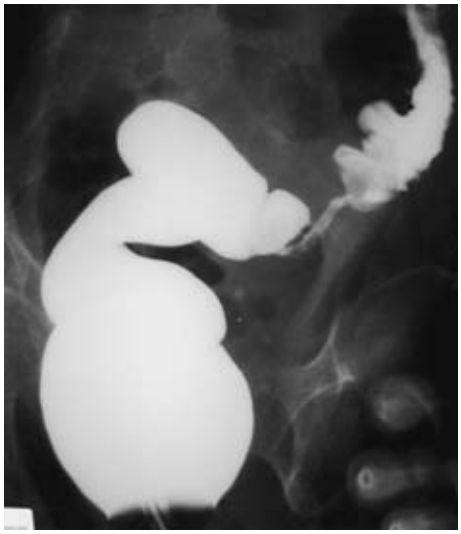

C は正常であった．8 月 28 日大腸内視鏡検査を施行したところ，肛門から 15cm に 2 型の腫瘍を認め，注腸造影検査で S 状結腸―下行結腸移行部に全周性の狭窄をみとめた（**Fig. 2**）．以上より，肝膿瘍で入院し，左大腿静脈カテーテル挿入後に DVT を合併し，イレウスを契機に診断した S 状結腸癌と判断した．早期の手術が必要と思われたが，手術操作で静脈血栓が遊離し PE を引きおこすことが危ぐされたため，9 月 5 日下大静脈フィルターを挿入し，9 月 22 日手術を施行した．挿入した下大静脈フィルターは，操作性が良いといわれるGünther tulip vena cava filter を用いた．右頸静脈アプローチで下大静脈造影を行い腎静脈流入部を確認し，両総腸骨静脈合流部との間にフィルターを留置した．挿入時，挿入後ともに合併症はみられなかった（**Fig. 3a，b**）．

手術所見：腫瘍は S 状結腸に存在し膀胱頂部に浸潤し，左側骨盤壁に癒着していた．ハルトマン式に準じ S 状結腸腫瘍切除，　膀胱部分切除し，人工肛門を造設した．術中とくに問題なく終了した．

切除標本：2 型の腫瘍を認め，一部膀胱壁に浸潤していた．

病理組織診断：Moderately differentiated adenocarcinoma，si（urinary bladder），ly2，v2，n1（＋），aw（－），ow（－），ew（－），Stage IIIa であった．

術後経過：術後は創感染を生じたが順調に経過し，PE の発生は認めず，11 月 1 日退院した．約 9 か月を経過した現在，PE やフィルターのずれなどの合併症は認められず経過中である．

考　　察

DVT は欧米に多く日本人では少ないが，近年増加傾向にあり，時に致死的となる重篤な PE を合併することが知られている．したがって DVT を予防することは PE の予防にもつながり重要である．

DVT の基本的原因としては，血流うっ滞，血管壁障害，血液凝固能異常が Virchow の 3 大血栓形成因子であるが，直接的な原因としては外科手術 16%，長期臥床 13%，悪性腫瘍 11%，iliac compression 7%，ギプス固定 4%，妊娠 4%，肥満 4% のほかに，カテーテル留置によるものが 4% にみられる．また，プロテイン C や S の欠損などの凝固因子の異常が約 9% に，自己免疫疾患が 3% に認められる[1]．

自験例の場合，DVT の原因として，悪性腫瘍を有しており，さらに，末梢血管の確保，鎖骨下からの中心静脈確保が困難だったため，左大腿静脈よりカテーテルが挿入された．そしてその後から，

Fig. 3　a：Inferior cava venography revealed existence of left common iliac thrombosis (arrows). b：Before operation, a vena cava filter was implanted for preventing pulmonary embolism (arrow).

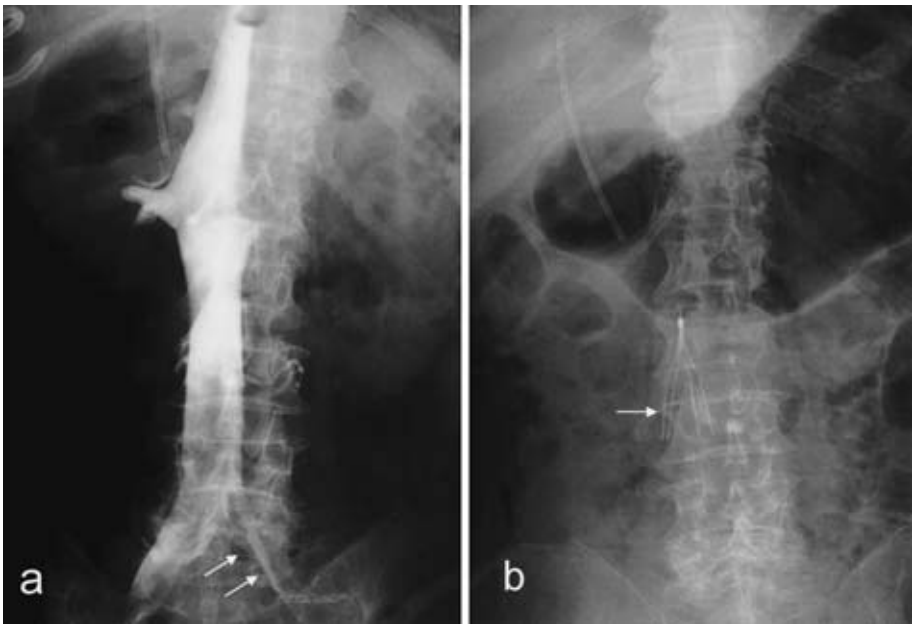

Table 1　Indications for insertion of a Vena Cava Filter by Greenfield[4]

① Recurrent thromboembolism despite adequate anticoagulation
② Thromboembolism in a patient who has a contraindication to anticoagulation
③ Complication of anticoagulation forcing therapy to be discontinued
④ Chronic pulmonary embolism with associated pulmonary hypertention and cor pulmonale (class V patient)
⑤ Immediately following pulmonary embolectomy
⑥ Relative indications：Patient with more than 50% of the pulmonary vascular bed occluded (class III) who would not tolerate additional embolism；patient with a large iliofemoral thrombus despite anticoagulation；septic embolism despite control of focus and antibiotics

下肢の腫脹，発赤，浮腫，圧痛を認めたため，カテーテル留置もDVTの一因となった可能性がある．一方，プロテインCは正常であったため凝固異常は考えにくい．また肝膿瘍は入院当初から存在していたことよりDVTとの関連性については否定的である．

DVTの診断は，臨床症状として典型例では下肢の浮腫，腫脹，色調変化，疼痛などがみられる．そのほか超音波検査，カラードプラ，CT，MRI，静脈造影など[2]があげられる．しかしDVTの検出率は44%と比較的低率であり必ずしも容易ではない[3]．自験例の場合，下肢の典型的症状がありCTを施行したところDVTが検出できた．

一般に，術後のPEや，DVTの発症を予防するために，術前にPEの既往がない場合や，DVTの存在が明らかでない場合は，術前から弾性ストッキングを着用し，術中下肢マッサージ器を使用することが行われ，術後歩行するまで施行することも試みられる．これらは安全に行える方法であるが，これまで保険適応になっていなかった．しかし，2004年4月から保険適応となったこともあり，一般の施設でもDVTやPE発症の危険因子を有した症例に対して積極的に使用することが有用と思われる．当院でもPEの既往がない場合や，DVTの存在が明らかでない場合，周術期に下肢マッサージ器の使用を行っている．一方，術前からPEの既往がある場合や，DVTの存在が明ら

Table 2　Repoted cases of vena cava filter for colon cancer ― Review of the Japanese cases ―

No.	Auther	Age	Sex	Location	Before and/or during operation				After operation		
					PE	DVT	IVC filter	Anti-coagulant therapy	PE	IVC filter	Anti-coagulant therapy
1	Makino[5]	72	M	R	(−)→(+)	(−)	(−)→(+)	(−)	(−)		(−)
2	Umezu[6]	74	F	A	(−)	?	(−)	(−)	(+)	(+)	(+)
3	〃	76	M	T	(−)	?	(−)	(−)	(+)	(+)	(+)
4	Matsuhisa[7]	62	F	S	(−)	(−)	(−)	(−)	(+)	(+)	(+)
5	Andou[8]	77	M	R	(−)	(−)	(−)	(−)	(+)	(+)	(+)
6	Tanaka[9]	63	F	S	(+)	(+)	(+)	?	(−)		?
7	Obuchi[3]	85	M	?	(−)	(+)	(+)	(−)	(−)		(−)
8	Yoneyama[10]	78	F	A	(+)	suspect	(+)	(+)	(−)		(+)
9	Yonezawa[11]	73	F	A	(+)	(+)	(+)	(+)	(−)		(+)
10	〃	78	F	A	(+)	?	(+)	(+)	(−)		(+)
11	Abe[12]	73	F	R	(−)	(+)	(+)	(−)	(−)		(+)
12	Shoji[13]	65	M	S	(+)	(+)	(+)	(−)	(−)		(−)
13	Noji[14]	61	M	T	(−)	(+)	(+)	(+)	(−)		(+)
14	Tanaka[15]	81	F	A	(+)	?	(+)	?	(−)		?
15	Maekawa[16]	82	M	S	(−)	(+)	(+)	(+)	(−)		(−)
16	Takano[17]	76	M	R	(−)	(+)	(+)	(−)	(−)		(+)
17	Hayashi[18]	53	F	A	(−)	(+)	(+)	(−)	(−)		(−)
18	Our case	78	F	S	(−)	(+)	(+)	(−)	(−)		(−)

PE；Pulmonary Embolism, DVT；Deep Venous Thrombosis, IVC；Inferior Vena Cava

かな場合，治療として，急性期の血栓溶解療法と，2 次血栓形成予防のための抗凝固療法が施行されることが多い．しかし，抗凝固療法の保険適応は認められているものの，術中の出血傾向に加え，術後の出血の危険性を考慮すると，周術期に抗凝固療法を行うことは躊躇される．こうした症例には，術後 PE 予防のため，あらかじめ術前下大静脈フィルターを挿入することが安全と考えられる．

下大静脈フィルター挿入の適応に関して Greenfield[4] は **Table 1** に示すごとく提唱している．さらに大淵ら[3]は，Greenfield の適応に加えて，①慢性反復性肺血栓塞栓症，②高齢者，③合併疾患（特に心疾患，脳血管障害，悪性腫瘍）を有する患者に対して積極的な予防的下大静脈フィルターの挿入を推奨している．

最近，消化器癌患者に合併した DVT に対して，手術時の遊離血栓の飛散防止を目的として，術前に下大静脈フィルターを留置し，良好な結果が得られた症例が報告されている．そこで，これまでの大腸癌手術症例に対する下大静脈フィルター挿入の本邦報告例を医学中央雑誌で検索すると，2004 年 2 月までに自験例を含め 18 例認めた[3)5)～18)]（**Table 2**）．症例 1～5 までは，術前に PE の既往がなく，DVT が不明か，認めなかった例で，術前に下大静脈フィルターは挿入されず，術中（症例 1），または術後（症例 2～5）に PE が発生した報告である．このうち症例 1 は，直腸癌の手術中に PE が発生したため，人工肛門造設のみで手術を中止し，下大静脈フィルターを挿入後再手術し，PE の再発を生ずることなく順調に経過した．また症例 2～5 は術後に PE が発生し，その後下大静脈フィルターを挿入し，PE の再発を認めず経過している．

一方，自験例を含め症例 6～18 までは，術前から PE の既往，あるいは DVT の存在を認めた例，または両者とも認めた例である．これらの症例は，すべて術前に下大静脈フィルターが挿入され，周術期 PE の発症は認めず順調に経過した．以上の報告から，術前に PE の既往がなく，DVT が不明か，認めない例で，周術期に PE が発生した場合，その後の PE の再発防止のために下大静脈フィルター挿入が有効である．また，術前から PE の既

往，あるいはDVTを認める例，さらに両者とも認める例では，術前の下大静脈フィルター挿入が，周術期PEの予防に有効であると考えられる．

抗凝固療法に関しては，記載が不明の2例を除いた16例のうち，施行したのが11例(69%)，全く施行しなかったのが5例（31%）であった．抗凝固療法に関しては，下大静脈フィルターそのものは血栓形成過程を改善させるものでないため，抗凝固療法が可能な症例では併用するのが望ましいとする報告[10)12)]もみられる．しかし，全く施行しなかった5例でも下大静脈フィルター挿入後にはPEが発症していないことから，今回の検討では抗凝固療法に関して，明らかな一定の方針は見出せなかった．今後の検討が必要である．

術中は，PEを生じた場合に備えて低酸素，低炭酸血症をO_2 SATモニターにて監視し，動脈血液ガス分析を施行したが，とくに問題なく手術を施行できた．術式は，低侵襲をめざしハルトマン法を選択した．

消化器癌，ことに骨盤内操作を必要とする患者が，DVTを合併した場合，周術期肺塞栓症防止効果が高い下大静脈フィルター挿入は，積極的に試みられるべき術前治療と考えられた．

稿を終えるにあたり，病理学的診断に関してご指導いただいた済生会川口病院病理科の佐藤英章先生，ならびに下大静脈フィルター挿入に関しご指導いただいた昭和大学放射線学教室の橋本東児先生に深謝いたします．

文　献

1）星野俊一，佐戸川弘之：深部静脈血栓症―本邦における静脈疾患に関するSurvey l．静脈学　**8**：307―311, 1997
2）星野俊一，佐戸川弘之：成因としての深部静脈血栓症の診断．Heart View　**2**：1090―1094, 1998
3）大淵真男，滝沢謙治，本田　実ほか：下大静脈フィルターの適応と合併症．Intervent Radiol **10**：179―184, 1995
4）Greenfield LJ：Deep vein thrombosis. Prevention and management. Edited by Veith FJ, Hobson RW. Vascular Surgery. 1st ed. McGraw Hill, New York, 1994, p852―864
5）牧野哲也，宇野雄祐，長尾　信ほか：下大静脈フィルター留置のうえ直腸癌手術を行った肺塞栓の1例．日臨外会誌　**59**：1815―1819, 1998
6）梅津清明，森　崇高，安富久記ほか：結腸癌手術例における下大静脈フィルターの使用経験．日臨外会誌　**62**：484, 2001
7）松久大希，山田圭輔，山本　健：右肺動脈主幹の肺塞栓に対して血栓吸引除去および血栓溶解療法を行った1例．日臨麻会誌　**22**：304, 2002
8）安藤敏典，石井誠一，椎葉健一ほか：直腸癌術後の急性血栓性肺塞栓症の1例．日臨外会誌　**63**：42―46, 2002
9）田中雄二，村上　勝，大石俊明ほか：肺梗塞を合併した，S状結腸癌の再発性巨大嚢胞状腫瘤の1治験例．IRYO　**48**：443―446, 1994
10）米山哲司，清水謙司，米沢　圭ほか：予防的下大静脈フィルターを用いた肺塞栓症併存結腸癌の1手術例．日消外会誌　**30**：116―120, 1997
11）Yonezawa K, Yokoo N, Yamaguchi T：Effectiveness of inferior vena caval filter as a preventive measure against pulmonary thromboembolism after abdominal surgery. Surg Today **29**：821―824, 1999
12）阿部仁郎，宗本義則，三井　毅ほか：予防的下大静脈フィルターを挿入した直腸癌の1手術例．手術　**54**：1993―1936, 2000
13）東海林裕，丸山道生，馬場裕之ほか：血管造影後肺塞栓症を来たし下大静脈フィルター留置の上，S状結腸癌手術を行った1例．日臨外会誌　**62**：484, 2001
14）野地みどり，入山拓平，石島直人ほか：下肢深部静脈血栓症に対して予防的下大静脈フィルターを挿入した横行結腸癌の1手術例．日臨外会誌 **62**：198, 2001
15）田仲毅至，湯浅晴之，梶川竜治ほか：右肺動脈主幹の肺塞栓に対して血栓吸引除去および血栓溶解療法を行った1例．日臨麻会誌　**22**：304, 2002
16）前川謙悟，伊藤明日香，本間恵子ほか：肺血栓塞栓予防のため一時的下大静脈フィルターを挿入した2症例．日臨麻会誌　**22**：303, 2002
17）高野尚史，筒井慶二郎，足立　淳ほか：左総腸骨静脈血栓症に対し術前IVCフィルターを留置し，手術を行った進行直腸癌の1例．日臨外会誌　**64**：893, 2003
18）林　忠毅，中村利夫，丸山敬二ほか：内腸骨静脈血栓症を合併した上行結腸癌の1治験例．日消外会誌　**37**：82―86, 2004

A Case of Vena Cava Filter for Sigmoid Colon Cancer Complicated by Deep Venous Thrombosis for Preventing Pulmonary Embolism —Review of the Japanese Cases of Vena Cava Filter for Colon Cancer—

Masahiko Ohata, Masanobu Maruyama, Naoto Saitou, Hiroshi Ishii,
Masaki Ohori, Toshitaka Furukawa, Yasuyuki Tokura,
Makoto Taga* and Isamu Koyama*
Department of Surgery, Maruyama Memorial General Hospital
Department of Surgery, Saitama Medical School*

A 76-year-old woman admitted for appetite loss and a fever. A catheter was inserted via the left femoral vein. Abdominal CT showed an abscess in the right hepatic lobe. Percutaneous drainage of the liver abscess was done and contrast material via a drainage tube showed a radiolucent mass in the common bile duct, necessitating duodenal sphincterectomy by endoscopy. After this, the patient suffered abdominal ileus. Colonoscopy showed a type 2 tumor in the sigmoid colon. As the left limb swelled, becoming discolored and painful, the catheter was removed. And CT detected deep venous thrombosis in the bilateral femoral vein. Before surgery, we implanted a vena cava filter to prevent pulmonary embolism. Hartmann's procedure was done 85 days after admission. The patient's recovery was uneventful. Implantation of a vena cava filter for preventing pulmonary embolism, especially in a patient who had colorectal cancer complicated by deep venous thrombosis, thus appears beneficial. We review the Japanese cases of vena cava filter for colon cancer.

Key words：deep venous thrombosis, vena cava filter, colon cancer

〔Jpn J Gastroenterol Surg 38：364—369, 2005〕

Reprint requests：Masahiko Ohata Department of Surgery, Maruyama Memorial General Hospital
2-10-5 Honcho, Iwatsuki, 339-8521 JAPAN

Accepted：October 19, 2004

©2005 The Japanese Society of Gastroenterological Surgery Journal Web Site：http://www.jsgs.or.jp/journal/