日消外会誌　38（4）：457～462，2005年

症例報告

保存的治療にて軽快し腸管ベーチェット病が疑われた門脈ガス血症の１例

手稲渓仁会病院外科
佐々木剛志　道家　充　中村　文隆
矢野　智之　樫村　暢一　松波　己

最近の画像診断技術の進歩により，臨床の現場で門脈ガス血症に出会う機会が増え，その報告数も増加してきている．かつて門脈ガス血症は予後不良の兆候として報告され，死亡率が75％とも言われていたが，最近では治癒しえた，救命しえたという報告が多い．さらに門脈ガス血症を認めたら，即開腹手術であるという報告に警鐘を鳴らすような報告もなされている．今回我々は，保存的に治癒しえた門脈ガス血症の１例を経験したので報告する．なお，患者は退院３年後にベーチェット病と診断されており，今回の事例と何らかの因果関係が示唆された．

はじめに

門脈ガス血症は肝内外の門脈内に気胞が充満する病態で，腸管壊死などに伴い，比較的まれであり，予後不良の兆候とされてきた．近年の画像的診断の進歩，特にCTの普及により報告数が増加してきており，腸管壊死を伴わない本症の発生も散見されるようになった．今回，我々は保存的に治療しえた門脈ガス血症の１例を経験したので，若干の文献的考察を加えて報告する．

症　例

患者：45歳，男性

主訴：右下腹部痛

既往歴：開腹手術の既往なし．

家族歴：特記すべきことなし．

現病歴：1999年３月，自宅にて起床後突然，右下腹部に激痛を生じ近医受診した．血圧低下と，CTにて門脈ガス血症を認めたため，精査，加療目的に，当院に救急搬送された．

来院時現症：来院時発症より約５時間経過していた．体温36.8℃．搬送時DOA3γの持続点滴をしていたが，血圧は140/86mmHg，脈拍は86回/分でnormal sinus rhythmであった．腹部は平坦，軟．右下腹部に軽度圧痛を認めたが筋性防御などの腹膜刺激所見を認めなかった．

来院時血液検査所見：WBC 18,700個/mm^{3}と上昇していたがCRPは0.2mg/dl陰性であった．CK，LDHの上昇は認めなかった．

前医腹部単純CT所見：肝内門脈にair densityを認め，さらに上腸間膜静脈，脾静脈合流部にもairによるニボー像を認めた．この像は末梢側に回結腸静脈付近まで追うことができ，その先に浮腫状に腫大した回腸末端部を認めた．腹水，free airは認められなかった（**Fig. 1**）．

当院腹部単純写真所見：小腸ガスを散見する以外に，異常所見を認めなかった（**Fig. 2**）．

腹部造影CT所見（前医CTより約３時間後）：肝内門脈ガスはより末梢側に移動しており，上腸間膜静脈に認められていたガスは消失していた．前医同様，腫大した回腸末端部を認めた（**Fig. 3**）．

以上より，何らかの原因による回盲部の炎症に起因する門脈ガス血症と診断したが，患者の全身状態が良好で，腹膜刺激症状を認めなかったこと，CTに経時的な悪化所見が認められなかったことにより入院とし，保存的治療のもと厳重に経過観察するとの治療方針を立てた．実際入院後，絶飲食とし，補液，酸素吸入（3*l*/min，マスク，１日間），FMOX（2g/day，静注，３日間）による治療を行っ

＜2004年10月19日受理＞別刷請求先：佐々木剛志
〒060-0815　札幌市北区北15条西７丁目　北海道大学医学部腫瘍外科

Fig. 1　A CT image immediately after onset showed air density in the hepatic portal vein and niveau images due to air were also found in the superior mesenteric vein and the junction with the splenic vein（A）. The images were traced along the peripheral direction to the region of the ileocolic vein（B）and an edematous swollen terminal ileum（C）was found.

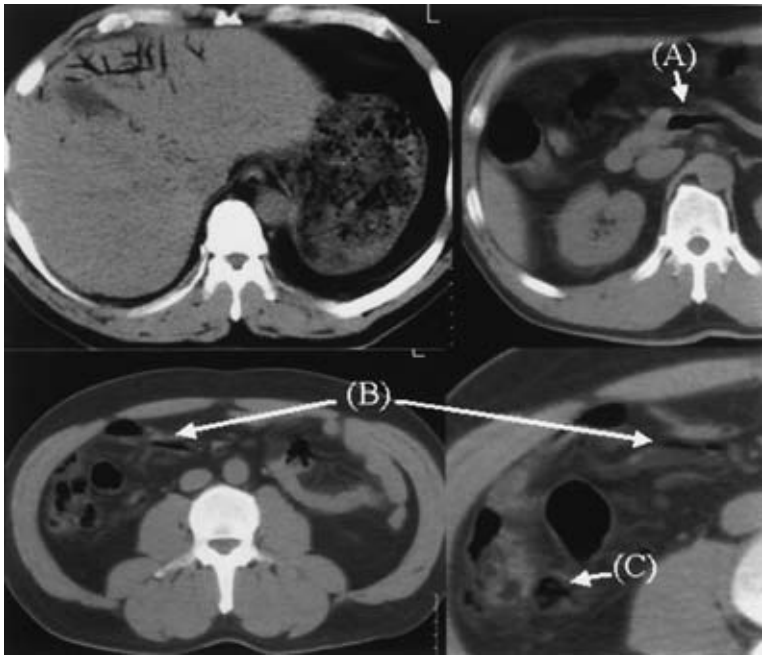

た.

翌日明け方に暗赤色の血便を少量認めたが，全身状態は良好であり腹部症状は軽快していた．血液検査上も WBC 17,000 個/mm^3，CRP 2.6mg/dl と明らかな悪化傾向はなく，Hb も 13.6g/dl と減少を認めなかったため，このままの治療を続行することとした.

翌日腹部造影 CT 所見：門脈ガスは完全に消失しており，回腸末端部の異常も有意に認められなかった（**Fig. 4**）.

その後経過は順調であり，3 病日に経口摂取を開始した. 回腸末端部の検索のため, 9 病日にイレウス管を挿入した上で，小腸バリウム造影を施行した（**Fig. 5**）．ほぼ全小腸を検索したが，上下部小腸ともに，異常所見を認めなかった．粘膜病変が疑われたため，腸管内圧を上げるおそれのある大腸内視鏡は施行しなかった．以後，バリウムの排泄も順調であったため，11 病日に退院とした.

Fig. 2　A plain abdominal radiograph showed some gas images in the small intestine, but no other abnormal findings were observed.

Fig. 3　A CT image after admission to our hospital revealed that the hepatic venous gas had moved in the peripheral direction and that the gas that had been detected in the superior mesenteric vein had disappeared (A). The swollen terminal ileum (B) was still observed.

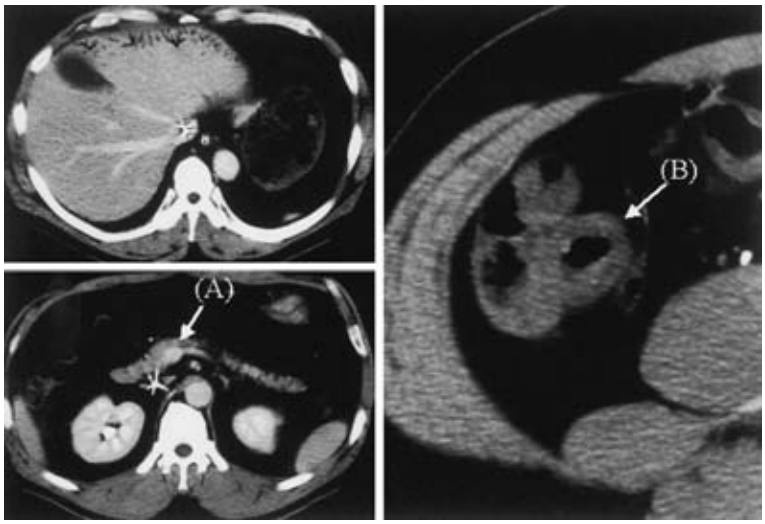

Fig. 4　In a CT image taken the day after onset, the portal venous gas had disappeared completely and no significant abnormal findings were observed for the terminal ileum.

退院後外来受診時にも異常は認めなかった.

その後定期通院は行っていなかったが，退院後3年3か月経過した2002年6月，患者は頻発する口内炎，四肢の毛嚢炎様，結節性紅斑様皮疹などの症状により近医を受診した.

そのときの問診より，両鼠径リンパ節腫脹を伴う発熱が1週間程度続いた既往や1995年には目の前に膜がかかったように白くなる眼症状にてぶどう膜炎を指摘されていることが判明し，4大症状すべてそろった完全型ベーチェット病と診断された．血液検査でHLA-B51が陽性，プロテインSは正常であった．ベーチェット病による腸管病変の確認のため下部消化管内視鏡検査を施行した(**Fig. 6**)．Bauhin弁上に小びらんを認めた以外回腸末端部を含め，粘膜病変を認めず，同部よりのbiopsyの結果も再生性上皮であり，血管炎などの所見はなかった．その後ベーチェット病による症状は現在まで寛解中である.

考　察

門脈ガス血症は，1955年に新生児の壊死性腸炎で初めて報告されて以来[1]，上腸間膜動脈閉塞症，絞扼性イレウスなどの重篤な疾患に合併して発症する，予後不良の兆候とされてきた.

原因疾患は腸管壊死性のものと，非腸管壊死性のものとに分けられている．前者には絞扼性イレウス，血栓，塞栓症などの器質的疾患，非閉塞性腸管虚血症(NOMI)によるものなどが含まれ，後者の中には，虚血性腸炎，急性腸炎，癒着性イレ

Fig. 5　The small intestine was examined thoroughly using contrast radiography and no abnormal findings were observed.

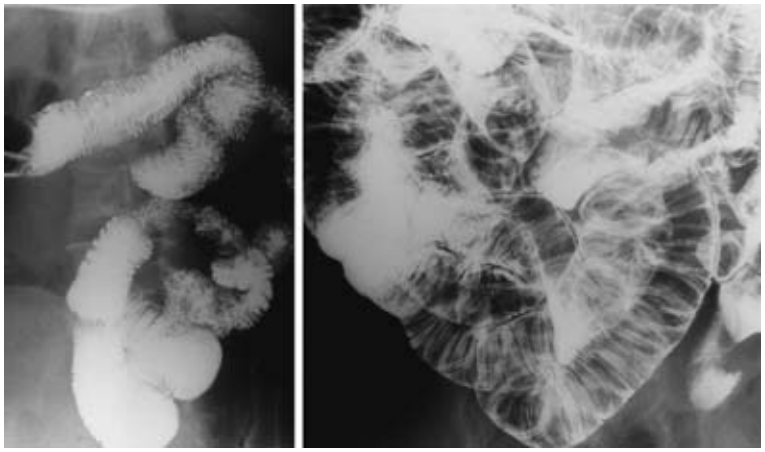

Fig. 6　A colonoscopic image three years after onset showed no abnormal findings, except for slight erosion of the Bauhin's valve.

ウス，潰瘍穿孔，大腸内視鏡検査，外傷によるものなどが含まれている．本症例の門脈ガス発生の原因としては，画像上，回腸末端部の何らかの変化が示唆されたが，同部位は虚血性変化のおこりにくい部位であり，透析など血管病変を伴うような合併症もないため，当時は虚血性病変は否定的であると考えていた．むしろ，回盲部は特異的炎症の場であり，クローン病，アニサキス症，リンパ節炎などによるものではないかと推測していたが，退院後3年以上経過してからベーチェット病と診断され，ぶどう膜炎など，今回の門脈ガス発生以前にも，ベーチェット病による症状が出現していたことより，門脈ガスの発生の原因と推測される回盲部病変と，腸管ベーチェット病の関連が疑われた．腸管ベーチェット病では回盲部に打ち抜き様の深い潰瘍を形成することが知られており，易穿孔性であり，急激な腹痛，下血を伴うとされている．下部消化管内視鏡所見や，biopsy所見ではベーチェット病を示唆する所見は得られず，また門脈ガス発生当時の血液検体なども保存されていなかったため，残念ながら因果関係を証明することはできなかった．また文献的には，腸管ベーチェット病と門脈ガス血症を論じたものは検索しえなかった．自験例では第9病日に原因究明のために小腸バリウム造影を施行しているが，この検査では，上行結腸までのバリウムの通過は確認できたが，2重造影は不可能であり，さらに腸管の重なりなどから詳細な所見を得ることはできなかった．しかし，今回の症例においては腸管粘膜病変が強く疑われ，急性期に腸管内圧をあげる可能性のある下部消化管内視鏡および造影は禁忌であり，保存的治療を選択した場合施行すべきではない．詳細な問診によりベーチェット病を疑い，炎症の落ち着いた発症2週間～1か月頃に，原因

究明のための下部消化管内視鏡検査をするべきだったと考えられる．

Liebmanら[2]は本症の死亡率を75%，Bloomら[3]は，虚血による壊死性腸炎の場合には死亡率が90%にも及ぶと報告している．有賀ら[4]は開腹手術をせずとも，救命できるであろう疾患は16%（15/94）であり，本症を呈している場合は開腹に躊躇すべきでないと報告している．

それとは逆に，最近では門脈ガス血症と診断されたにもかかわらず，自験例のように保存的治療のみで軽快する例が報告されている．門脈ガスの量と本症の重症度は相関しないという報告もあり，画像診断のみで治療方針を決めるのは困難である．1990年以降に本邦で報告された門脈ガス血症65例[4)~24)]についてまとめると，保存的に治療しえたものが12例（18.5%）あり，1例に筋性防御を伴わない反跳痛を認めた以外，腹部所見で腹膜刺激症状を認めなかった症例であった．逆に腹膜刺激症状がなかったと記載されていた30例中，保存的にみた12例を除く18例では，SMA血栓症5例を含む14例が腸管壊死（1例は虫垂炎による虫垂壊疽）を伴うものであり，内ヘルニアや重度虚血性腸炎など手術が必要であった症例をのぞくと．結果的に保存的治療が選択できたであろう症例は2例（急性腸炎，イレウス）のみであった．

門脈ガス血症を伴う症例への対応としてはやはり腸管壊死に伴うことが多く，経過観察で敗血症に移行する危険も十分にあり，腹部所見，全身状態，画像診断や臨床検査などを総合的にふまえ，開腹手術も視野に入れた治療方針を迅速に決定することが望まれる．腹部所見の弱い症例，全身状態の良好な症例の中には保存的治療にて治癒しえる症例も含まれており，短絡的に手術に踏み切ることは危険であるが，保存的治療を選択した場合でも腸管壊死を完全に否定することは難しく，手術のタイミングを逸することがないよう，厳重な観察が必要であろう．

文　献

1）Wolfe JN, Evans WA et al：Gas in the portal veins of the liver in infants. AJR Am J Roentgenol **74**：486—489, 1955

2）Liebman PB, Patten MT, Manny J et al：Hepatic venous gas in adults. Ann Surg **187**：281—287, 1978

3）Bloom RA, Lebensart PD, Levy P et al：Survical after ultrasonographic demonstration of portal venous gas due to mesenteric artery occlusion. Postgrad Med J **66**：137—139, 1990

4）有賀浩子，野池輝匡，河西　秀ほか：門脈ガス血症をきたした回腸壊死の1治験例．日消外会誌 **33**：382—385, 2000

5）岩橋宏美，栄本昭剛，村上博文ほか：自然消退した門脈ガス血症の1例．臨放線　**43**：1061—1064, 1998

6）大城望史，山根修治，新宅究典ほか：門脈ガス血症を呈した胃潰瘍穿孔性腹膜炎の1例．日臨外医会誌　**61**：809—812, 2000

7）宇高徹総，堀　堅造，安藤隆史ほか：門脈ガス血症を呈した結腸腸管嚢腫様気腫症の1手術例．日消外会誌　**32**：1227—1230, 1999

8）仲田　裕，木村勝彦，富岡憲明ほか：門脈ガス血症を呈した非閉塞性腸管虚血症の1例．日臨外医会誌　**61**：670—674, 2000

9）小林　聡，山口晃弘，磯谷正敏ほか：門脈ガス血症を呈した非閉塞性腸管虚血症の1例．日臨外医会誌　**60**：139—142, 1999

10）杜若幸子，杜若陽祐，渡辺克司ほか：腸管気腫を伴った門脈ガス血症の1例—CTの有用性について—．臨放線　**37**：511—514, 1992

11）宇高徹総，堀　堅造，安藤隆史ほか：酸素吸入療法が奏功した門脈ガス血症を呈した大腸嚢腫様気腫症の1例．臨外　**54**：525—527, 1999

12）清水恵理奈，影山富士人，石井英正ほか：門脈ガス血症の1例．肝胆膵　**36**：713—716, 1998

13）上松俊夫，北村　宏，岩瀬正紀ほか：腸管壊死を伴わない門脈ガス血症の1例．日臨外会誌　**60**：1370—1374, 1999

14）大島郁也，尾崎正彦，有賀隆光ほか：門脈ガス血症と腸管気腫症を呈した壊死性腸炎の1例．日臨外会誌　**59**：2855—2858, 1998

15）塩見精朗，近森正幸，北村龍彦ほか：門脈ガス血症の2例．日腹部救急医会誌　**18**：915—919, 1998

16）中村達也，村尾佳則，西村　章ほか：肝門脈内ガス血症を呈した広範囲腸管壊死の2例—自験例および本邦報告45例の検討—．日臨外医会誌　**55**：2859—2864, 1994

17）塩見正哉，蜂須賀喜多男，山口晃弘ほか：門脈ガス血症を呈した非閉塞性腸管梗塞症による限局性腸管壊死の1例．日臨外医会誌　**51**：2702—2707, 1990

18）桑原義之，片岡　誠，佐藤篤司ほか：門脈ガス血症を伴った急性上腸間膜動脈閉塞症の1救命例．日消外会誌　**25**：3007—3011, 1992

19）三好和也，松井武志，雁木順一ほか：門脈ガス血症を伴った急性上腸間膜動脈閉塞症の1手術治

験例．日消外会誌　28：77―81, 1995
20）福田淑一，月岡一馬，川崎史寛ほか：門脈ガス血症の4救命例．日消外会誌　29：1697―1701, 1996
21）森景則保，守田信義，江里健輔ほか：門脈ガス血症を呈した腹部所見に乏しい腸管壊死の1例．日臨外医会誌　57：904―907, 1996
22）菅原俊道，岡田伸之，鈴木　克ほか：門脈ガス血症を伴った急性上腸間膜動脈閉塞症の1救命例．日消外会誌　31：955―959, 1998
23）坂本喜彦，福井　洋，鶴長泰隆ほか：門脈ガス血症を呈した急性腹症の3例．日消外会誌　26：1305―1309, 1993
24）川本　仁，神辺真之，山根浩介ほか：門脈ガス血症および腸管壁内気腫を呈した虚血性大腸炎（一過性型）の1例．臨放線　44：1577―1580, 1999

A Case of Portal Vein Gas Which was Treated Conservatively and was Potentially Related to the Behcet's Disease

Takeshi Sasaki, Mitsuru Dohke, Fumitaka Nakamura,
Tomoyuki Yano, Nobuichi Kashimura and Takashi Matsunami
Department of Surgery, Teine Keijinkai Hospital

Recent advanced diagnostic imaging has increasingly detected portal venous gas in clinical practice, and the number of reports on this subject has increased. Portal venous gas has been considered to be indicative of poor prognosis and to have a mortality of 75%, although many case studies have reported successful treatment and survival. In addition, some reports have warned against immediate abdominal surgery without initial consideration of the reasons for portal venous gas. Here, we report a patient with portal venous gas whom we were able to treat conservatively. Three years after treatment, the patient was diagnosed with Behcet's disease, which was potentially related to the portal venous gas event.

Key words：hepatic portal venous gas, conservative treatment, Behcet's disease

〔Jpn J Gastroenterol Surg 38：457―462, 2005〕

Reprint requests：Takeshi Sasaki　Department of Oncologic Surgery, Hokkaido University, School of Medcine
Kita 15 Nishi 7, Kita-ku, Sapporo, 060-0815 JAPAN

Accepted：October 19, 2004

©2005 The Japanese Society of Gastroenterological Surgery　Journal Web Site：http://www.jsgs.or.jp/journal/