日消外会誌　38（4）：469～473，2005年

症例報告

直腸癌子宮浸潤による子宮留膿腫穿孔から汎発性腹膜炎をきたした1症例

札幌医科大学医学部第1外科[1)]，北海道立羽幌病院[2)]，市立芦別病院[3)]

曽ヶ端克哉[1)2)]　水島　康博[3)]　松村　将之[1)]　川本　雅樹[1)]
野村　裕紀[3)]　秦　史壮[1)]　染谷　哲史[2)]　八十島孝博[1)]
佐藤　卓[2)]　平田　公一[1)]

症例は88歳の女性で，発熱・食欲低下を主訴に受診し，腹部CTにて虫垂周囲膿瘍と触診にて腹膜刺激症状を認めた．血液検査上，WBC 27,600/mm^3，CRP 34.8mg/dlと高度の炎症所見を伴っていたため虫垂穿孔による汎発性腹膜炎と診断し手術を行った．術中所見では子宮底部に穿孔を認め，直腸癌が子宮に浸潤し左尿管・左卵巣を巻き込んでいた．膀胱への浸潤を認めなかったため直腸・子宮・左卵巣合併切除および人工肛門造設術を施行した．病理組織学的には，直腸癌が子宮筋層に浸潤しているのを確認した．本症例は癌の浸潤により子宮内腔が汚染され，癌の進行とともに子宮に機械的閉塞を生じ子宮留膿腫を引き起こし穿孔したまれな症例であった．高齢女性の汎発性腹膜炎に遭遇した場合，子宮・付属器の疾患も十分に考慮しつつ骨盤腔を精査し手術に望むべきであると思われた．

はじめに

子宮留膿腫は，何らかの原因により子宮内分泌物の排出障害をきたし，細菌感染をきたすことで子宮腔内に膿が貯留する疾患である．その頻度は0.2から0.5％といわれ[1)2)]，その穿孔となると極めてまれである[3)]．今回，我々は直腸癌の浸潤から子宮留膿腫を形成し穿孔した症例を経験したので文献的考察を加えて報告する．

症　例

症例：88歳，女性

主訴：発熱，食欲低下，下腹部痛

家族歴：特記すべきことなし．

既往歴：特記すべきことなし．

現病歴：平成13年7月4日夕に上記主訴のため当院受診．精査加療目的のため同日入院となった．

入院時現症：身長152cm，体重42kg．体温36.9℃，血圧108/72mmHg，脈拍90/分，整．眼球強膜，眼瞼結膜に黄疸，貧血認めず．

＜2004年11月30日受理＞別刷請求先：曽ヶ端克哉
〒078-4197　苫前郡羽幌町栄町94　北海道立羽幌病院

理学所見：腹部は全体に硬く右下腹部に圧痛著明で，筋性防御を認めた．

入院時検査成績：WBC 27,600/mm^{3}で左方移動を伴い，CRP 34.8mg/dlと高値であった．その他には異常値を認めていない．

腹部単純X線：仰臥位像にて胃・小腸内にガス像を認めた．

腹部CT：肥大した虫垂とその周囲に膿瘍を認めた（**Fig. 1A**）．なお，術前には見落としていたが，retrospectiveに検討してみると子宮腔内にはairを伴った低吸収域像を示し，子宮留膿腫としての所見をとらえることができた（**Fig. 1B**）．腹部CT所見と高度の炎症所見から，急性虫垂炎とそれに伴う汎発性腹膜炎と診断し，平成13年7月6日に緊急手術を施行した．

手術所見：仰臥位全身麻酔下にて手術を行った．開腹すると，黄緑色白色調を呈する膿性腹水の貯留を認めたが，上部下部消化管には穿孔を認めなかった．直腸と子宮は一塊となって左尿管を巻き込み，子宮底部は黒く変色し，その部位が穿孔していた．直腸には腫瘤を全周性に触知し，直

Fig. 1　(A) Computed tomography shows an abscess around the ileocecal region near the appendix (arrow)　(B) Pyometra (left side of the pelvic cavity): the uterine cavity shows a low-density area, indicating the presence of fluid with air (arrow).

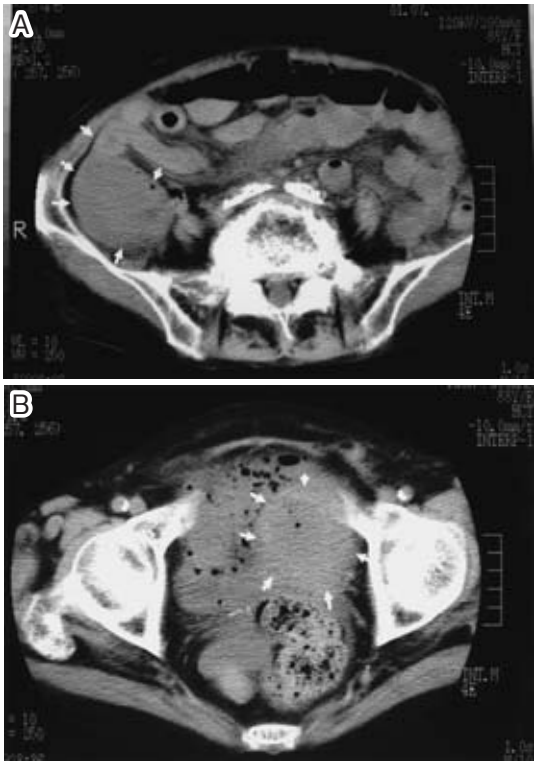

腸癌の子宮浸潤と診断した．腫瘍の膀胱への浸潤を認めなかったため左尿管を剥離し，直腸・子宮・左卵巣合併切除，人工肛門造設術および洗浄ドレナージ術を施行し手術を終了した．術後の腹水細菌培養検査では，グラム陰性桿菌である Escherichia coli とグラム陽性球菌である Enterococcus faecalis を検出し，腸管内容物による汚染が示唆された．

摘出標本所見：直腸癌は2型の進行癌であり直接子宮に浸潤し(**Fig. 2A**)，その潰瘍底は子宮に穿孔し直腸子宮瘻を形成していたことが示唆された．子宮底部には破裂により形成された約 1cm の孔を確認できた(**Fig. 2B**)．また，腫瘍は左尿管と子宮体部頸部を巻き込み，腫瘍による子宮下部の機械的な閉塞所見を確認できた（**Fig. 2C**)．

Fig. 2　Macrosopic findings：(A) The tumor was a type-2 carcinoma and a histopathologically moderate differentiated adenocarcinoma　(B) Cut surface of the uterus and rectum showing tumor invasion from the rectum　(C) The uterine fundus shows a small perforation and rectal cancer involving the uterus and left ovary.

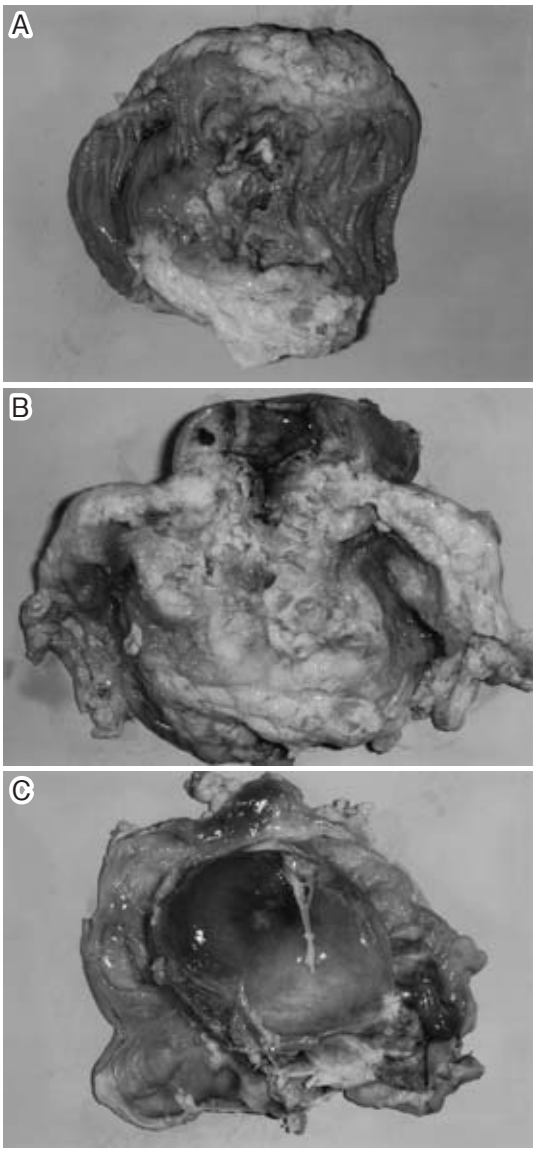

病理組織学的所見：直腸癌の組織型は中分化腺癌で，リンパ節転移は＃251 と＃252 ともに陰性であった．癌は子宮間質に浸潤している(**Fig. 3A**)．

Fig. 3 (A) Microscopic observation of a resected specimen shows that the adenocarcinoma of the rectum had invaded the myometrum (H.E. stain ×10) (B) Inflamed cells with necrosis that transitioned to abscess are observed (H.E. stain ×10).

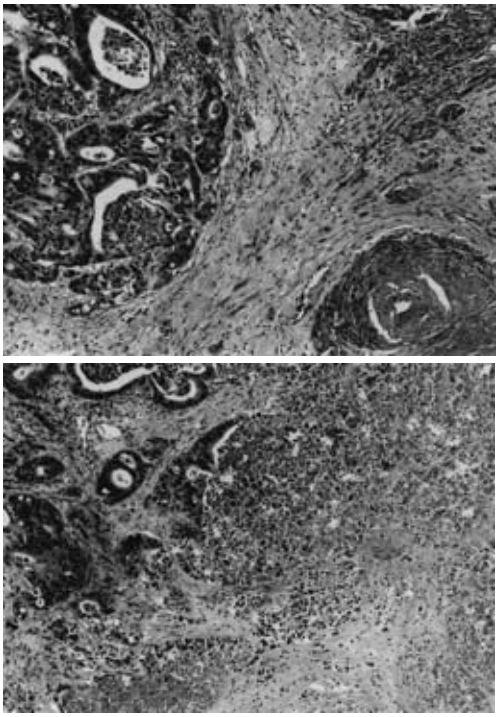

また，別の写真では，一部 necrosis を伴う炎症細胞の存在とその abscess への移行が認められた（**Fig. 3B**）.

以上から，大腸癌取扱い規約上，腫瘍径 60×50 mm（最大径 90mm），Si(invading uterus)，Ra，2 型，n（－），P0，H0，M（－）の Stage III A と考えられた.

術後は人工呼吸器管理とし，術後 3 日目に抜管，その後の経過は順調に経過し術後 20 日目に退院となった．しかしながら，術後 47 日目に発熱・全身倦怠感を主訴に再入院し，手術時には確認されなかった肝・肺転移を認め，敗血症から多臓器不全となり術後 74 日目に永眠された.

考　察

子宮留膿腫の発生頻度は，婦人科入院患者の 0.2～0.5%[1)2)]に認められるとの報告があり，60 歳以上の高齢者にかぎると 13.6% にのぼる[4)]．子宮はもともと伸展性の良い臓器であるものの，子宮留膿腫を放置した場合，子宮の内圧が高まり子宮壁が破裂し穿孔することが考えられる．子宮壁の壊死・破壊から穿孔し汎発性腹膜炎をきたす例は比較的まれであるものの，高齢化に伴いその報告も増加傾向である[5)6)].

一般的に子宮留膿腫の術前診断は，古典的に閉経後出血・膿性帯下・下腹部痛の 3 徴が挙げられる[7)]．子宮留膿腫の穿孔となると，初診時に正しく診断される場合はほとんどなく，外科的急性腹症として汎発性腹膜炎との術前診断にて緊急開腹手術を施行されることが多い[8)9)]. 本症例においては，下腹部痛，発熱と腹膜刺激症状を認めていた．また，腹部 CT では虫垂近傍の周囲膿瘍の存在を考え，虫垂穿孔による汎発性腹膜炎と診断し手術を行うものの，結果的には術中に確定診断となった．術後腹部 CT を再検討した際に，子宮の腫大と壁の肥厚，子宮内に低 CT 値の領域を認め液体の貯留が示唆され子宮留膿腫としての所見を確認できた.

藤社ら[10)]によると，1971 年以降本邦の子宮留膿腫穿孔報告例 55 症例を検討したところ，正診できたものは 11 例のみで，子宮留膿腫が高齢者に多いという特徴から筋性防御・Blumberg 徴候など腹膜刺激症状を認めたものは 32 症例であった.

子宮留膿腫の成因としては，悪性疾患，子宮筋腫，子宮頸部の手術既往，放射線治療による頸管炎，産褥による感染などが挙げられる[11)]. 消化管を含めた悪性疾患が原因であるものは 1971 年から 1998 年の 66 例の本邦の子宮留膿腫穿孔報告例において 13 例（19.7%）であり大腸癌が原因であったものは直腸癌を含めて 3 例であった[12)].

直腸癌の隣接臓器への浸潤は約 15% に認められるとの報告がある一方[13)]，他臓器合併切除例において子宮への浸潤は膀胱・膣についで多い[14)]. 加藤ら[15)]が文献報告例をまとめた全合併切除例 371 例中，子宮合併切除を施行したものは 74 例であり，うち組織学的浸潤を認めたものは 27 例であった[15)～18)]. さらに，浸潤した臓器に穿孔し内瘻形成を認めたものは，直腸癌を含めた大腸癌におい

て約0.8%～2.8%と報告され，その部位は消化管が大多数を占めているものの，膀胱，子宮，後腹膜などがある[19)～21)].

元来，子宮は壁が厚い臓器であり，消化器癌が子宮に浸潤穿孔し内瘻を形成するのは困難であるとされている[22)]．我々の検索しえた範囲では，直腸癌が子宮に浸潤し直腸子宮瘻から子宮留膿腫を合併した症例は，本症例を含めて4例であり[22)～24)]，子宮留膿腫が穿孔し汎発性腹膜炎に至ったものとなると本症例が3例目である．

大腸癌の瘻孔形成の機序としては，腫瘍の増大により，癒着・浸潤が進行し，さらに腫瘍中心部の壊死により形成されるとしている[25)]．本症例は，肉眼的にも病理学的にも直腸癌の子宮間質への浸潤を認めており，また直腸癌の潰瘍底は肉眼的に子宮内腔へ瘻孔を形成していた．このことから，今回に至った病態を推測すると，まず88歳と高齢婦人であることから，子宮は萎縮して筋層が薄くなっているという基盤があった．そこに直腸癌の子宮への直接浸潤により直腸癌の潰瘍底が子宮内腔を腸管内容物により汚染され，癌の進展とともにドレナージが不良となり子宮留膿腫を形成し穿孔を引き起こしたものと考えられた．

今回，我々は直腸癌が子宮に浸潤し子宮留膿腫を形成し穿孔した症例を経験した．術前では異常帯下や下血なく，急性虫垂炎の穿孔による腹膜炎と診断し緊急手術を施行したため直腸診や内診を行わなかった．急性腹症に遭遇した場合，十分検索せずに開腹手術をすることが多い．基本的に，これら直腸診や内診は重要であり，高齢婦人の急性腹症をみた際にはこれらを含め骨盤内の精査を行い手術に臨むことが必要であろう．

文　献

1) Inui A, Nitta A, Yamamoto A et al：Generalized peritonitis with pneumoperitoneum caused by the spontaneous perforation of pyometra without malignancy：report of a case. Surg Today **29**：935—938, 1999
2) Muram D, Drouin P, Thompson FE：Pyometra. CMAJ **125**：589—592, 1981
3) Nakao A, Mimura H, Fujisawa K et al：Generalized peritonitis due to spontaneously perforated pyometra presenting as pneumoperitoneum：Report of a case. Surg Today **30**：454—457, 2000
4) 赤澤憲治，高森久純，安田　博ほか：老年婦人の子宮留膿症．日産婦会誌　**43**：1539—1545, 1991
5) 中久保善敬，奥芝知郎，直江和彦ほか：子宮留膿腫穿孔による汎発性腹膜炎の2例．日腹部救急医会誌　**20**：701—705, 2000
6) 中川加寿夫，野中雅彦，中西正樹：子宮留膿腫穿孔による汎発性腹膜炎の一例．日臨外会誌　**59**：829—832, 1998
7) Bui A, Wilkinson S：Generalized peritonitis due to spontaneous rupture of pyometra. Aust NZ J Obstet Gynaecol **29**：82—83, 1989
8) 山下博士，坂本昌士，山本　修ほか：子宮留膿腫穿孔による汎発性腹膜炎の一例．臨外　**49**：1495—1499, 1994
9) 栗田智子，畑中浩一，土岐尚之ほか：子宮頸癌による子宮留膿腫のため自然子宮穿孔をきたした2例．日産婦会誌　**52**：825—829, 2000
10) 藤社　勉，遠藤秀彦，佐藤武彦ほか：子宮留膿腫穿孔による汎発性腹膜炎の一例．日臨外会誌　**59**：2926—2929, 1998
11) 岡崎　誠，山村　順，川崎靖仁ほか：直腸癌に併存した子宮留膿腫のため壁深達度診断が困難であった一例．日消外会誌　**34**：64—67, 2001
12) 小野利夫，阿部博昭，山下三郎ほか：子宮留膿腫穿孔による汎発性腹膜炎の3症例．日農村医会誌　**49**：631—636, 2000
13) Sugarbaker PH, Corlew S：Influence of surgical techniques on survival in patients with colorectal cancer. Dis Colon Rectum **25**：545—547, 1982
14) 福田一郎，亀山雅男，河崎靖仁ほか：直腸癌隣接臓器合併切除例の検討．日消外会誌　**20**：1739—1742, 1987
15) 加藤知行，平井　孝，金光幸秀：原発性直腸癌における隣接臓器合併切除．消外　**26**：335—342, 2003
16) Curley SA, Carlson GW, Shumate CR et al：Extended resection for locally advanced colorectal carcinoma. Am J Surg **163**：553—559, 1992
17) Lehnert T, Methner M, Pollok A et al：Multivisceral resection for locally advancer primary colon and rectal cancer—an analysis of prognostic factors in 201 patients. Ann Surg **235**：217—225, 2002
18) Orkin MA, Dozors RR, Beart RW et al：Extended resection for locally advanced primary adenocarcinoma of the rectum. Dis Colon Rectum **32**：286—292, 1989
19) Welch JP, Donaldson GA：Perforative carcinoma of colon and rectum. Ann Surg **180**：734, 1974
20) Miller LD, Boruchow IR, Fitts WT：An analysis of 284 patients with perforative carcinoma pf the colon. Surg Gynecol Obstet **123**：1212—1218, 1966
21) 庄司宗弘，竹井信夫，山口敏朗：内瘻を形成した

結腸癌の六例．日本大腸肛門病会誌 **31**：87, 1978
22）田中千凱，伊藤隆夫，加藤元久ほか：直腸子宮瘻と子宮留膿腫を伴った直腸癌の 1 例．消外 **8**：1627―1630, 1985
23）高橋利通，笠岡千孝，小林俊介ほか：子宮留膿腫として発症した直腸癌の 1 例．日本大腸肛門病会誌 **45**：224―227, 1992
24）隅田英典，片岡 誠，桑原義之ほか：直腸癌子宮瘻に起因する子宮留膿腫が穿孔し汎発性腹膜炎を生じた一例―自験例を含めた本邦報告例 36 例の検討―．外科治療 **73**：355―359, 1995
25）MacMahon CE, Lund P：Gastrocolic fistulae of malignant origin. A consideration of its nature and report of five cases. Am J Surg **106**：333, 1963

A Case of Pan-peritonitis due to Perforation of the Pyometra as a Result of Invasion of Rectal Cancer to the Uterus

Katsuya Sogahata[1)2)], Yasuhiro Mizushima[3)], Nobuyuki Matsumura[1)], Masaki Kawamoto[1)], Hiroki Nomura[3)], Fumitake Hata[1)], Tetsufumi Someya[2)], Takahiro Yasoshima[1)], Takashi Sato[2)] and Koichi Hirata[1)]
First Department of Surgery, Sapporo Medical University, School of Medicine[1)]
Hokkaido Prefectural Haboro Hospital[2)]
Ashibetsu Municipal Hospital[3)]

We report a rare case of panperitonitis due to pyometral perforation due to rectal cancer invading the uterus. An 88-year-old woman with a high fever and appetite loss was diagnosed with panperitonitis due to appendix perforation, demonstrated by palpation, which showed diffuse muscle guarding, and abdominal computed tomography（CT）, which showed an abscess around the appendix. Emergency surgery showed perforation of the uterine fundus, which had been invaded by rectal cancer involving the left ovary, necessitating resection of the rectum, uterus, and left ovary. Pathologically, rectal cancer had metastasized to the uterus, where contamination uterine cavity contributed to pyometral perforation when progressing rectal cancer obstructed the uterus. The possibility of pyometral perforation should thus be considered in elderly women diagnosed with generalized peritonitis. The peritoneal cavity must also be thoroughly examined to rule out the rare invasion of malignant cancer.

Key words：pyometra, rupture of uterus, rectal cancer

〔Jpn J Gastroenterol Surg 38：469―473, 2005〕

Reprint requests：Katsuya Sogahata Hokkaido Prefectural Haboro Hospital
94 Sakaemachi, Haboro-cho, Tomamae-gun, 078-4197 JAPAN

Accepted：November 30, 2004

©2005 The Japanese Society of Gastroenterological Surgery Journal Web Site：http://www.jsgs.or.jp/journal/