日消外会誌　38（5）：475～481，2005年

原　著

CT診断による急性虫垂炎保存的治療後の追跡調査ならびにCT所見からみた症状再発予測

りんくう総合医療センター市立泉佐野病院外科，同　放射線科*

金　啓和　岩瀬　和裕　檜垣　淳　三方　彰喜
宮崎　実　金　東石*　井上　悦男*　上池　渉

目的：CTを併用して急性虫垂炎と診断し保存的治療を施行した症例の追跡調査を行い，保存的治療後の症状再発率を明確にした上で，再発予測に有用なCT所見の解析を試みた．**対象と方法**：1997年12月から2002年6月に急性虫垂炎を疑いCTを施行した233例の内，保存的治療完遂例62例を追跡調査した．**結果**：1）6か月以上追跡可能であった保存的治療例43例中，右下腹部痛の再発を認めたのは14例（33%）であった．このうち，虫垂切除術施行例は9例（21%）であり，8例（19%）は組織学的に蜂窩織炎性以上の虫垂炎であった．2）初回保存的治療時のCTにおいて糞石あるいは虫垂周囲CT値の上昇が認められた症例の頻度は症状再発例と症状非再発例で差はなかった．初回保存的治療開始時のCTにおける9mm以上の腫大あるいは腹水は，症状非再発例と比較して症状再発例においてより高頻度に認められた．**まとめ**：CTを併用して診断された急性虫垂炎保存的治療後の再発率は19–33%であり，保存的治療開始時のCTにおいて虫垂の9mm以上の腫大や腹水などの所見を有する症例では再発する可能性を念頭におく必要があると考えられた．

緒　言

麻酔，周術期管理の進歩により急性虫垂炎手術は安全に行われるようになってきた[1]．しかし，癒着性イレウスは虫垂切除術に起因する症例が最も多く，その他の合併症，後遺症もいまだ完全に解決されているとは言えない[2)3)]．最近，カタル性虫垂炎に対する不必要な手術を避ける努力が数多く報告される一方，保存的治療後の虫垂炎再発の問題も残存している．急性虫垂炎として保存的治療が行われた症例の再発状況を観察した報告は散見されるが，非手術例における急性虫垂炎の確定診断は困難であることから，急性虫垂炎保存的治療後の正確な再発状況はいまだ明確にされていない．

急性虫垂炎の診断および手術適応は，臨床症状，腹部所見，血液検査に診察者の臨床経験を加味して総合的に判断される場合が多い．最近では客観的な診断法として超音波検査の有用性の報告が散見されるが，超音波検査は検査医の技量や主観が影響する懸念がある[4]．我々は1997年12月より急性虫垂炎の診断および手術適応の決定に際してマルチスライスヘリカルCTを併用しており，カタル性虫垂炎に対して可能な限り保存的治療を原則としてきた．CTを併用して急性虫垂炎と診断し保存的治療を施行した症例の追跡調査を行い，保存的治療後の再発率を明確にした上で，再発予測に有用なCT所見の解析を試みた．

対象と方法

1．対象症例

1997年12月から2002年6月に当科を受診し，身体所見，血液検査，腹部単純X線写真から急性虫垂炎を疑った症例に対し原則として全例腹部骨盤CTを勧め，CTを施行した233例を対象とした．保存的治療例は，抗生物質投与に加えて，入院の上で絶食，輸液管理を必要とした症例のみを

＜2004年12月17日受理＞別刷請求先：岩瀬　和裕
〒598-8577　泉佐野市りんくう往来北2—23　りんくう総合医療センター市立泉佐野病院外科

Fig. 1　Acute appendicitis in a 16-year-old woman. CT findings are diagnostic of acute appendicitis. Axial CT scan at level of the cecum shows a thickened, tubular structure arising from the cecum; this is the inflamed appendix (arrowhead). Inflammation in this region has caused stranding of the pericecal fat (arrow). The patient was successfully treated conservatively ; thereafter, recurrence was not recognized. Duration of observation was 53 months.

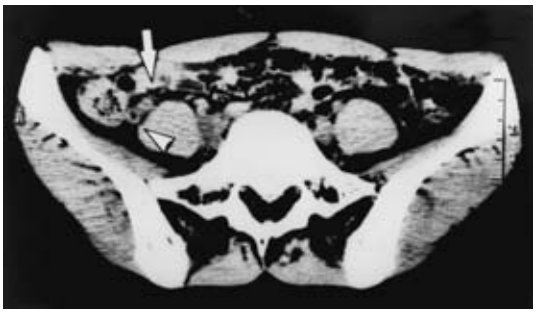

Fig. 2　Acute appendicitis in a 36-year-old-man. CT findings are diagnostic of acute appendicitis. Axial CT scan at level of the cecum shows a thickened, tubular structure arising from the cecum and calcified appendicolith; this is the inflamed appendix and fecal stones in the appendix (arrow). The patient was successfully treated conservatively ; thereafter, recurrence was not recognized. Duration of observation was 32 months.

Fig. 3　Acute appendicitis in a 20-year-old man. CT findings are diagnostic of acute appendicitis. Axial CT scan at level of the cecum shows a thickened, tubular structure arising from the cecum; the maximal external diameter of the appendix was 15 mm (arrow). The patient was successfully treated conservatively ; however, appendectomy was performed for recurrent appendicitis 5 months after conservative therapy.

Table 1　Therapeutic strategies

Muscle guarding sign	CT findings	Treatment	Cases
(+)	major	surgical	n = 81
(+)	minor	surgical	n = 69
(+)	(−)	surgical	n = 19
(−)	major	surgical	n = 2
(−)	minor	conservative	n = 62
(−)	(−)	conservative	n = 0

Major CT findings include the enlarged lumen of the appendix, the fecal stone accompanied by enlargement of the distal lumen of the appendix, and marked inflammatory signs of the pericecal fat tissue. Minor CT findings represent swelling of the appendix without major findings.

対象とし，外来治療例は除外した．

2. 治療方針

CT において，腫大した虫垂像を虫垂炎の診断基準とした．腫大した虫垂像のみならず，(1) 虫垂内腔の拡大した虫垂像，(2) 末梢側虫垂内腔の拡大を伴う糞石の存在，(3) 回盲部周囲脂肪織の CT 値の変化を伴う炎症像，のうち1つ以上の所見が認められた症例あるいは CT 所見にかかわらず筋性防御陽性例を手術適応とした．CT で腫大した虫垂像は認められるものの上記3種の CT 所見が認められず筋性防御も認められない症例は，可能な限り保存的治療を施行した（**Fig. 1〜3**）．CT 所見で全く異常が認められず筋性防御も認められ

Table 2 CT correlation in cases with appendectomy

CT findings	Appendicitis	Other diseases
Positive findings on appendix	152 *	0
Negative findings on appendix	18	1

＊；152 cases include 3 cases with diverticulitis of the appendix and 2 cases with idiopathic granulomatous appendicitis.

Table 3 Follow-up study on acute appendicitis patients treated conservatively

	Cases	Duration of observation
No symptom	29（ 67%）	29（7～55, 27）months
Recurrent abdominal pain（＋）*	5（ 12%）	21（8～37, 18）months
Operation for recurrent appendicitis	9（ 21%）	11（1～44, 31）months
Operated in our hospital	4（ 9%）	13（2～44, 25）months
Operated in other hospitals	5（ 12%）	9（1～28, 31）months
Total	43（100%）	27（1～55, 27）months

＊；without treatment　　Mean（range, median）

Table 4 Patients underwent appendectomy following preceding conservative therapy

Case	Age (yr.)	Sex	Duration of hospitalization (day)	Period to surgery (months)	Histological findings
1	22	M	3	3	Gangrenous
2	10	F	3	1	Normal
3	8	M	12	2	Phlegmonous
4	27	F	10	9	Phlegmonous
5	26	F	3	4	Phlegmonous
6	49	M	4	4	Phlegmonous
7	20	M	5	5	Phlegmonous
8	66	M	8	26	Perforated
9	7	F	22	44	Phlegmonous

ない症例は外来通院加療とし，今回の対象症例には含まれなかった（**Table 1**）.

3. CT 検査法

腹部骨盤 CT はマルチスライスヘリカル CT（GE 社製，Light Speed Qx/i）を用いて 5mm スライスにて撮影を行った. CT 画像の読影は，原則として手術前に血液検査所見ならびに身体所見を知らされない状況で放射線科医が行った．術前に放射線科医の読影が得られなかった手術症例は，術後に手術結果を知らされない状況で放射線科医が読影した.

Table 5 Clinical characteristics at initial conservative treatment in recurrent and non-recurrent cases

	Non-recurrent cases（n = 29）	Recurrent cases（= 14）
Age（yr.）	25 ± 16	31 ± 21
Duration of hospitalization（day）	5	7
Initial WBC（/mm^3）	14,237 ± 4,946	14,431 ± 5,625
Peak WBC（/mm^3）	14,588 ± 4,754	14,738 ± 5,662
Initial CRP（mg/dl）	3.4 ± 5.0	4.4 ± 5.8
Peak CRP（mg/dl）	6.4 ± 6.1	7.5 ± 6.8

Table 6 CT findings at initial conservative treatment in recurrent and non-recurrent cases

	Non-recurrent cases	Recurrent cases
Enlarged appendix（≧ 9mm）	9/29（31%）	10/14（71%）*
Fecal stones	3/29（10%）	4/14（29%）
Hazy periappendiceal densities	13/29（44%）	7/14（50%）
Ascites	7/29（24%）	9/14（64%）*

＊；$p < 0.05$（vs. Non-recurrent cases）

4. 虫垂炎手術症例における CT の有所見状況

手術を施行した 171 例のうち 170 例は虫垂炎であり，1 例は虫垂炎ではなかった（結腸憩室炎 1 例）. 171 例中 162 例は入院後 24 時間以内に，9 例は 48 時間以内に手術が施行された（**Table 2**）.

5. 入院保存的治療企図例の急性期治療成績

入院保存的治療を企図した 66 例中 4 例は同一入院期間中に手術が施行された．これら 4 例は，入院時の CT において虫垂の腫大が認められたが，前述の手術適応とする所見は認められなかった．4 例中 3 例は入院 4 あるいは 5 日目に筋性防御が出現したため手術適応とした．他の 1 例は入

院8日を経て症状ならびに血液検査における炎症所見が消失しなかったため手術適応とした．4例の手術時期は入院後平均6日目であった．手術への移行例を除く保存的治療完遂例62例の入院期間は5.0±3.9日であった．

6．虫垂炎保存的治療後の再発状況の追跡調査

CTを併用して急性虫垂炎と診断され，前述の適応基準により絶食，輸液，入院加療にて保存的治療を完遂し，保存的治療終了後6か月以上経過した62例について，その後の経過についてアンケートを行った．アンケートの回収率は62例中43例，69.3%であった．43例の観察期間は1～55か月間，平均か月間，中央値27か月間であった．

数値はmean±SDで表記し，統計学的検討にはχ^2検定を用いた．

結　果

1．虫垂炎保存的治療後の虫垂炎再発ならびに症状再発状況

保存的治療後無症状にて経過している症例は43例中29例(67%)であった．保存的治療後に右下腹部痛の再発を認めたものは43例中14例(33%)であり，14例中9例(21%)に虫垂切除術が行われた(**Table 3**)．虫垂切除術施行症例における病理組織診断は正常虫垂1例，蜂窩織炎性6例，壊疽性1例，穿孔性虫垂炎1例であった（**Table 4**）．他の5例は初回保存的治療時と同様の右下腹部痛を訴えたが，入院治療を要する急性虫垂炎とは診断されず，いずれも外来治療が行われた．これら5例は現在なお経過観察中である．

2．保存的治療後再発および非再発例における初回保存的治療時の所見

保存的治療後の虫垂炎再発あるいは虫垂炎様症状の残存を予測しえる因子を解析することを目的として，保存的治療後の再発例と非再発例の比較を試みた．かかる観点から，前述の手術例9例に右下腹部痛再発非手術例5例を加えた14例を再発例とした．

虫垂炎保存的治療時の年齢，入院期間，白血球数，血中CRP値は再発例と非再発例の間に差を認めなかった（**Table 5**）．保存的治療開始時のCT所見を虫垂の腫大，糞石，虫垂周囲CT値の上昇，腹水の有無の各項目について検討した結果，再発例では保存的治療開始時に虫垂の9mm以上の腫大を認めた症例が有意に多かった．また，再発例では腹水を認めた症例が有意に多かった．虫垂周囲CT値の上昇，糞石に関しては再発例と非再発例の間に差は認められなかった（**Table 6**）．

考　察

虫垂炎の保存的治療の適応決定，さらに正確なインフォームドコンセントのためには，客観的な診断法の確立が必須である．一般的に虫垂炎の画像診断法として超音波検査とCTがあげられる．超音波検査の有用性を指摘する報告も散見されるが[1]，検査者の技量や主観への依存度が高く客観性に欠けるという欠点もある．また，病態によってはその描出に限界があるとされている[5]．当科では，1997年12月以降，腸管内のガスの影響が少なく，検査者の技量の影響を受けず客観性に優れるという利点を重視して，原則的に虫垂炎が疑われる症例に対して，全例CTを施行するようにしてきた．5mm幅，寝台移動速度毎秒5mmのヘリカルCTを用いて撮影した場合，全例虫垂の描出は可能であるとされている[6]．CT上急性虫垂炎の特徴的な所見は虫垂壁の全周性肥厚濃染像と周囲の脂肪織や腹膜の濃度の増強像とされている[6)~10)]．急性虫垂炎疑診例において，上記のような病的虫垂像は単純CTで33%[11]，造影CTでは51%[7]，ヘリカルCTでは59%[6]で認められており，開腹して虫垂炎が証明された症例からみれば，おのおの87%[11]，94%[7]，100%[6]に認められたと報告されている．当院での虫垂炎に対するCT診断においてもsensitivity 89%，accuracy 90%と高い正診率を示しており，積極的に保存的治療をすすめる上で，虫垂炎の客観的診断方法としてCTは有用であると考えられた．

急性虫垂炎に対する保存的治療の適応基準の報告は数多くみられるが，寛解後の再発に関する報告はほとんどない．三井ら[12]は超音波検査にて診断した虫垂炎患者のアンケートによる保存的治療後の追跡調査を行った結果，58例中15例(38%)で腹痛の再発を認めており，そのうち7例(18%)で手術を受けていたと報告している．また，

小野寺ら[13]は診察所見から虫垂炎と診断した64例中18例（43%）が腹痛の再発を認めており，そのうち8例（19%）が手術を受けたと報告している．その他数少ないながら過去の虫垂炎保存的治療後の経過報告[1)12)～16)]をみると，約2年前後の経過観察期間において25～55%の症例で腹痛が再発しており，12～20%の症例が手術を受けている．欧米においてもScheyeら[17]が小児例の検討において，最終的に手術が必要であったのは保存的治療例の12.9%であったと報告している．しかし，保存的治療後の再発に関する過去の報告においては，一部超音波検査を併用して虫垂炎との確定診断の一助にする工夫が含まれているものの，ほとんどは診察所見を中心に虫垂炎との診断がなされている．再発率の正確な把握にはまず初回保存的治療開始時における客観的診断法に基づいた急性虫垂炎の確定診断が必須である．そこで今回の検討では，CTを併用して診断した急性虫垂炎入院保存的治療例の再発率の追跡調査を行った．その結果，保存的治療後の右下腹部痛をすべて虫垂炎再発と仮定した場合には再発率は33%，その後の虫垂切除術時の病理組織所見で虫垂炎が証明された症例のみを再発とした場合には再発率は19%であった．したがって，虫垂炎保存的治療後の再発率は19–33%の範囲内にあるものと考えられた．

さらに今回の検討では，保存的治療後の症状再発の可能性を保存的治療開始時の所見から予測できるか否かを知る目的で，保存的治療時の所見を再発例と非再発例の間で比較検討した．一般的に白血球数，血中CRP値に関しては，測定時の急性虫垂炎の重症度とある程度相関するとの報告がある一方，白血球数，血中CRP値から重症度を決定することは困難であるとの報告もある[1)13)]．今回の検討においては，保存的治療時の白血球数，血中CRP値は非再発例と再発例の間に差は認められず，症状再発予測の指標にはなりえないと考えられた．

次に，初回保存的治療時CT所見を虫垂の腫大，糞石，虫垂周囲CT値の上昇，腹水の有無の各項目に分け検討した．一般に虫垂内糞石は虫垂炎穿孔の原因の一つとされ[18]，横山ら[19]の報告によれば虫垂内糞石を有する症例の穿孔率は糞石がない症例の穿孔率に比べ有意に高率であり，早急に手術を行う必要があるとしている．しかし，今回の検討では末梢側虫垂内腔の拡大を伴わない糞石の存在に関し再発例と非再発例の間に差は認めず，再発予測に糞石自体の有無は有用ではないと考えられた．虫垂の腫大に関して，炭山ら[5]は超音波検査にて虫垂外径の大きさが炎症の進行に伴い大きくなり，虫垂外径は炎症の程度判定に有用であるとしている．腹部超音波による手術適応決定に関して，針原[20]は超音波検査にて外径8mm以上に腫大した虫垂が描出され，同定された虫垂に一致して圧痛を認め，さらに回盲部腸管壁の肥厚，回盲部周囲の液体貯留像，大網の肥厚および集簇などの間接所見が著明なものを手術適応としている．また，荒木ら[21]も超音波検査にて虫垂外径が8mm以上で虫垂壁第4層の不整な肥厚を手術適応としている．CTにおける虫垂腫大の有無からみた再発率の検討は過去にないが，今回の検討では虫垂の9mm以上の腫大を認めた上で保存的治療を行った症例は9mm未満の保存的治療例に比べて有意に症状再発率が高値であった．

腹水に関し，佐々木ら[1]は超音波検査にて腹腔内の腹水を認めた場合を手術適応としている．CTにおける腹水の有無からみた再発率の検討も過去にないが，今回の検討では腹水を認め保存的治療を行った症例は腹水を認めなかった保存的治療例に比べて有意に再発率が高値であった．これより，腹水の有無も手術適応の判断材料として有用であり，同時に腹水の描出に適しているCTは虫垂炎の手術適応決定にも有用であることが再認識された．今後，CTにおいて9mm以上の虫垂の腫大や腹水が認められた場合には積極的な手術適応とするか，保存的治療を行う場合には症状再発予測を含めた十分なインフォームドコンセントを得る必要があると考えられた．

CTを併用して診断された急性虫垂炎積極的保存的治療後の虫垂炎再発率は19–33%の範囲内と考えられた．保存的治療開始時のCTにおいて虫垂の9mm以上の腫大や腹水などの所見を有する

症例では症状が再発する可能性を念頭におく必要があると考えられた.

文　献

1) 佐々木政一，嶋田浩介：急性虫垂炎保存療法例のその後―追跡調査の成績から―．日臨外医会誌 **49**：2079―2085, 1988
2) 溝手博義，脇坂順一：虫垂切除後の愁訴と対策．消外 **3**：553―560, 1980
3) 早坂　滉，白松幸爾：急性虫垂炎の手術適応，早期積極的手術か待機的手術か．消外 **3**：513―519, 1980
4) 内田正志：急性虫垂炎(1)．小児診療 **63**：930―934, 2000
5) 炭山嘉伸，長尾二郎，高瀬　真：急性虫垂炎の診断と治療法―とくに皮膚切開法の選択．消外 **22**：1091―1095, 1999
6) Rao PM, Rhea JT, Novelline RA et al：Helical CT technique for the diagnosis of appendicitis：prospective evaluation of a focused appendix CT examination. Radiology **202**：139―144, 1997
7) Balthazar EJ, Brirnbaum BA, Yee J et al：Acute appendicitis：CT and US correlation in 100 patients. Radiology **190**：31―35, 1994
8) Curtin KR, Fitzgerald SW, Nemcek AA et al：CT diagnosis of acute appendicitis：imaging findings. Am J Roentgenol **164**：905―909, 1995
9) Balthazar EJ, Megibow AJ, Siegel SE et al：Appendicitis：prospective evaluation with high-resolution CT. Radiology **180**：21―24, 1991
10) Raval B, Allan N, Ville E：Use of computed tomography in appendicitis：technique, findings, and pit falls. J Comput Tomogr **11**：17―25, 1987
11) Malone AJ, Wolf CR, Malmed AS et al：Diagnosis of acute appendicitis. Am J Roentgenol **160**：763―766, 1993
12) 三井敬盛，佐々木信義，柴田和男ほか：急性虫垂炎の診断と治療特に保存的治療の適応・意義・問題点について．手術 **47**：2129―2136, 1993
13) 小野寺健一，菅野千治：虫垂炎疑診非手術例の追跡調査．外科診療 **35**：363―366, 1993
14) 築部卓郎，松田昌三，澤田勝寛ほか：急性虫垂炎治療の問題点．日臨外医会誌 **52**：2284―2291, 1991
15) 大城戸政行，福留健一，明石良夫ほか：虫垂炎疑診非手術例の検討．外科診療 **30**：367―372, 1988
16) 四方淳一，浮島仁也：急性虫垂炎の計量診断のその後．臨外 **24**：13―21, 1969
17) Scheye T, Dalens B, Vanneuville G：Le devenir des syndromes pseudo-appendiculaires non-opérés de lénfant. Étude retrospective protant sur 479 cas. J Chir **121**：745―750, 1984
18) 橋爪　正，高橋　秀，盛岡元一郎ほか：虫垂炎疑診例に対する CT 検査の有用性．日本大腸肛門病会誌 **53**：56―61, 2000
19) 横山義信，斎藤智裕，山田　明ほか：急性虫垂炎の臨床的検討―とくに穿孔性虫垂炎の診断について―．日腹部救急医会誌 **21**：1369―1374, 2001
20) 針原　康：超音波検査による急性虫垂炎手術適応の決定と右下腹部痛の鑑別診断．旭中病医報 **12**：281―288, 1990
21) 荒木一郎，山本修治，小林　健ほか：7.5MHz 高周波プローベによる急性虫垂炎の超音波診断（第1報）．Jpn J Med Ultrasonics **17**：410―419, 1990

Follow-up Study Following Conservative Therapy for Appendicitis Diagnosed Using CT Examinations and CT Findings Predicting Recurrence of Symptoms

Keiwa Kin, Kazuhiro Iwase, Jun Higaki, Shoki Mikata,
Makoto Miyazaki, Tonsok Kim*, Etsuo Inoue* and Wataru Kamiike
Department of Surgery and Radiology*, Rinku General Medical Center, Izumisano Municipal Hospital

The purpose of the present study was to determine the recurrence rate of symptoms suggesting acute appendicitis following conservative therapy and feasible CT findings for prediction of recurrence from follow-up of conservatively treated cases in which thediagnosis of acute appendicitis was confirmed by CT. **Subjects and Methods**：Between December 1997 and June 2002, we studied 233 patients diagnosed with acute appendicitis confirmed by CT. Follow-up of at least 6 months was done in the 62 cases treated conservatively. **Results**：1) Recurrent right lower abdominal pain was recognized in 14 (33%) of 43 patients treated conservatively and whose follow-up was completed；appendectomy was done in 9 (21%) and histological examinations of surgically resected specimens showed acute appendicitis in 8 (19%). 2) No significant difference was seen between recurrent and non recurrent cases in the development of positive fecal stones or elevated CT values around the appendix on CT at initial conservative treatment. Appendix enlargement exceeding 9mm in diameter or ascites was recognized in CT at initial conservative therapy more often in recurrent than non recurrent cases. **Summary**：The recurrence rate of acute appendicitis diagnosed by CT following conservative therapy was 19–33%. Caution must therefore be exercised regarding the possible recurrence of acute appendicitis after conservative therapy in cases with enlarged appendix or ascites on CT at the initiation of conservative therapy.

Key words：appendicitis, recurrence, conservative therapy, CT

〔Jpn J Gastroenterol Surg 38：475—481, 2005〕

Reprint requests：Kazuhiro Iwase Department of Surgery, Rinku General Medical Center, Izumisano Municipal Hospital
2–23 Rinku-Orai Kita, Izumisano, 598–8577 JAPAN

Accepted：December 17, 2004

©2005 The Japanese Society of Gastroenterological Surgery Journal Web Site：http://www.jsgs.or.jp/journal/