日消外会誌　38（5）：496～501，2005年

症例報告

門脈ガス血症を呈した上腸間膜動脈性十二指腸狭窄の１例

黒石市国民健康保険黒石病院外科

境　　雄大　　八木橋信夫　　大澤　忠治　　原田　　治

症例は81歳の男性で，脳梗塞後遺症にて老人保健施設に入所中であった．嘔吐，著明な腹部膨満のため当科を受診した．腹部X線にて胃拡張著明，腹部造影CTにて上腸間膜動脈により十二指腸が圧迫され，胃・十二指腸第３部までの拡張あり，空腸の拡張を認めず．また，門脈内ガス像を認めた．上腸間膜動脈性十二指腸狭窄による急性胃十二指腸拡張，門脈ガス血症と診断し，経鼻胃管留置により保存的治療を開始した．誤嚥性肺炎を認めたが，徐々に全身状態の改善を認めた．第５病日の腹部造影CTで胃十二指腸拡張・門脈ガスは消失し，3D-CTでは上腸間膜動脈の分岐角度の狭小化を認めた．上部消化管造影検査では十二指腸第３部での造影剤の途絶と口側腸管の拡張を認めた．咀嚼・嚥下障害あり，経管栄養開始後，第19病日に転院した．保存的治療のみで軽快した門脈ガス血症，急性胃拡張を伴う上腸間膜動脈性十二指腸狭窄症はまれであり，文献的考察を加えて報告する．

はじめに

門脈ガス血症は腸管壊死以外の疾患にも併存するが，予後不良の徴候である．また，上腸間膜動脈性十二指腸狭窄は十二指腸第３部が上腸間膜動脈と腹部大動脈に挟まれ高位イレウスを呈し，胃拡張などをきたす疾患である．今回，我々は保存的に治療しえた門脈ガス血症を呈した上腸間膜動脈性十二指腸狭窄の１例を経験したので若干の文献的考察を加えて報告する．

症　　例

症例：81歳，男性

主訴：嘔吐

家族歴：特記すべきことなし．

既往歴：50年前に虫垂切除術，７年前に白内障にて手術，前立腺肥大．1999年に脳梗塞，血管性パーキンソン症候群．2002年に腰椎圧迫骨折．

現病歴：脳梗塞後遺症，血管性パーキンソン症候群にて老人保健施設に入所中であった．全介助を要し，全粥・きざみ食を摂取していた．2004年６月17日０時頃に褐色調の嘔吐あり．早朝には症状が消失し，朝食を摂取した．同日，12時に痙攣発作が出現したが，2～3分で自然消失した．13時30分に嘔吐，腹部膨満，腹部圧痛が出現したため，近医内科を受診した．腹部膨満著明，腹部X線にて著明な胃拡張を認めた．同日，急性胃拡張の診断にて当科を紹介・入院となった．

入院時現症：体格中等度，るい痩あり．体温37.2℃，血圧106/61mmHg，脈拍93/分．両肺野にラ音を聴取，心音整，雑音なし．腹部は全体に著明な膨満を認めたが，腹膜刺激症状なし．右下腹部に手術瘢痕を認めた．眼瞼結膜に貧血，眼球結膜に黄疸を認めず，体表リンパ節触知せず．

入院時検査成績：白血球16,600/μl，好中球分画91.3%，CRP 3.9mg/dlと炎症反応を認めた．ALP 362U/*l*，アミラーゼ306U/*l*と高値を示した．BUN 40mg/dl，クレアチニン1.5mg/dlと腎機能障害を認めた．カリウム3.0mEq/*l*と低値を示した．

入院時腹部単純X線検査：胃が著明に拡張していた．他に異常ガス像を認めなかった（**Fig. 1**）．

入院時腹部造影CT：胃拡張が著明であり，骨盤腔まで及んでいた（**Fig. 2A，B**）．十二指腸は第2，第３部まで拡張し，第３部にbeak sign様の狭窄を認めた（**Fig. 2B**）．胆道内ガス，肝嚢胞を認め

＜2004年11月30日受理＞別刷請求先：境　　雄大
〒036-0541　黒石市北美町1―70　黒石市国民健康保険黒石病院外科

Fig. 1　Abdominal radiograph on admission shows a massively distended stomach containing gas.

Fig. 2　Enhanced computed tomography of the abdomen on admission. Stomach is massively distended and extensive hepatic portal venous gas is shown. Pneumobilia and cysts also exist. (A). Proximal duodenal dilatation is seen tapering to the point of obstruction between the superior mesenteric artery and abdominal aorta (B).

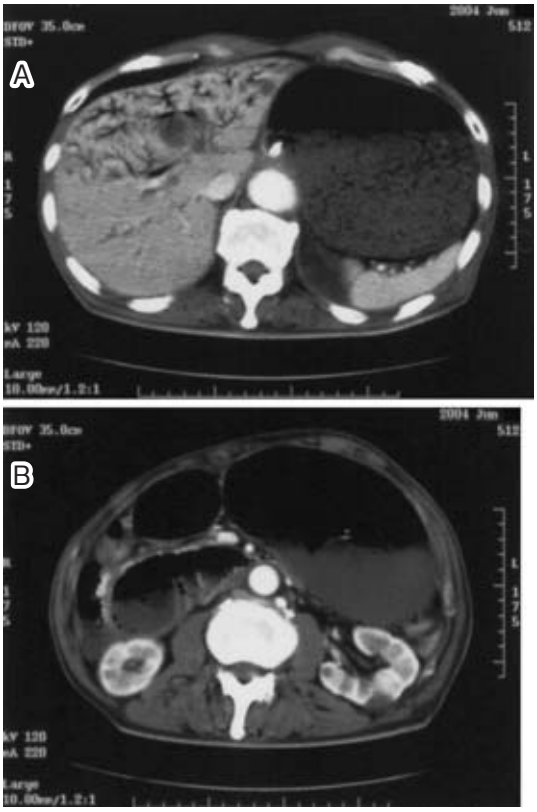

た．十二指腸第 4 部は虚脱しており，上部空腸の拡張を認めず．上腸間膜動脈の造影は良好であった．肝臓に樹枝状の空気像を肝末梢まで認め，肝内門脈ガス像を呈した（**Fig. 2A**）．膵萎縮を認めた．腹水，遊離ガス像を認めず．

入院後経過：数回の食物残渣を伴う胆汁性嘔吐あり，経鼻胃管を留置した．腹部造影 CT より上腸間膜動脈性十二指腸狭窄に伴う急性胃拡張および門脈ガス血症を疑い胃内減圧，脱水補正による保存的治療を開始した．経鼻胃管挿入直後に約 1,500 ml の胆汁性排液があり，腹部所見の改善を認めた．当日の排液総量は 3,145ml であった．入院翌日の腹部単純 X 線検査では胃拡張像が消失，胸部単純 X 線検査にて左肺野に肺炎像を認めた．中心静脈栄養を開始した．第 5 病日に施行した腹部造影 CT 検査では門脈ガス像は消失していた（**Fig. 3**）．胃および拡張は十二指腸第 3 部までの拡張はほぼ改善していた．肝嚢胞を認めた．3D-CT では腹部大動脈と上腸間膜動脈の分岐角度は 6 度であった（**Fig. 4**）．第 6 病日に施行した上部消化管造影検査では胃拡張所見は消失，仰臥位で十二指腸第 3 部での造影剤の途絶像と同部位より口側十二指腸の拡張を認め，第 2 部に十二指腸憩室を認めた（**Fig. 5**）．腹部造影 CT，3D-CT および上部消化管造影検査より上腸間膜動脈性十二指腸狭窄の診断を得た．経鼻胃管の排液量は漸減し，第 10 病日に経鼻胃管を抜去した．誤嚥性肺炎については第 17 日に炎症反応が陰性化，胸部 X 線上も改善を認めた．咀嚼・嚥下障害あり，今後も誤嚥および同様の症状を反復する可能性が高いため経口摂取は困難と判断した．第 12 病日に経管栄養チューブを上部空腸に留置し，経管栄養を開始した．以後の経過は良好であり，第 19 病日に転院した．

Fig. 3　On enhanced computed tomography of abdomen on the hospital day 4, gastric dilatation and portal venous gas are not seen.

Fig. 4　Three-dimensional computed tomography demonstrates a sharp aortomesenteric angle, measuring 6 degree.

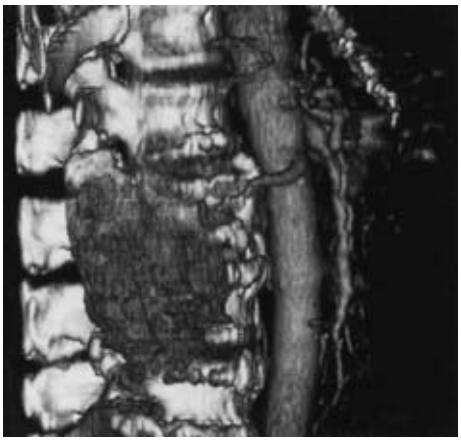

Fig. 5　Upper gastrointestinal series on the hospital day 5 shows obstruction in the third portion of the duodenum and dilatation of the proximal duodenum.

考　　察

上腸間膜動脈性十二指腸狭窄は十二指腸第3部が腸間膜根部と腹部大動脈や脊椎との間で圧迫され，高位イレウス症状を呈するもので，上腸間膜動脈症候群などの名称で呼ばれてきた[1]．欧米では上部消化管造影検査施行例の0.13～0.3%に認められると報告されている[2]．最近では診断技術の進歩により報告例が増加しており，1980年までに200例以上の集計がある．Akinら[3]の検討では10～39歳の若年者が75%を占め，70歳以上の高齢者は比較的少ない．発症機転としては上腸間膜動脈と腹部大動脈の鋭角化および上腸間膜動脈の可動性不良，上腸間膜動脈分岐部と十二指腸との距離の短縮，十二指腸周囲の脂肪減少などの解剖学的異常が指摘されており，後天的誘因としてやせた体型，甲状腺機能亢進症，脳梗塞後遺症などによる長期臥床，外傷，ギブス装着，手術，過度の栄養不良，急激な体重減少などが指摘されている[4]．本症は臨床経過により急性型と慢性型に分類され，急性型では胃拡張に起因する電解質異常や循環器系のショックにより，まれに死に至ることもある[5]．本疾患の診断では画像所見が重要である．腹部単純X線写真では胃内ガスの貯留，小腸・大腸ガスの減少が見られ，本症に特徴的なdouble bubble signが認められることもある[6]．上部消化管造影は本症の診断に必須の検査であり，十二指腸第3部で脊柱縦軸に平行な直線的断裂像が見られ，その口側の十二指腸は拡張し，逆蠕動や振子運動が観察される[7]．自験例においても十二指腸第3部での造影剤の途絶と口側十二指腸の拡張が認められた．腹部血管造影検査や超音波検査

で大動脈と上腸間膜動脈の分岐角度の狭小化が特徴的所見である．上腸間膜動脈が腹部大動脈から分岐する角度が正常では45〜60度であるが，本疾患は6〜20度以下の場合に起こしやすいとされる[8]．自験例では腹部血管造影を施行せず，3D-CTにて分岐角度を評価し，6度と狭小化を認めた．3D-CTは自験例のごとく全身状態が不良な症例においても簡便に評価することが可能であり，本疾患の診断において非常に有用な方法と思われた．

治療に関してはまず経鼻胃管留置による胃内減圧，高カロリー輸液，体位変換による減圧などの保存的治療を行う[5]．経口摂取を開始してからは再発のないように緩徐に食事を増量し栄養状態の改善を図ることが大切である．保存的治療に抵抗する症例や再発を繰り返す症例には外科的治療の適応になる．自験例のごとく脳梗塞後の咀嚼・嚥下障害を有し，誤嚥の危険性が高い場合には，経管栄養も検討すべきである．経鼻胃管にて胃拡張を改善した後，早期は経鼻胃管を十二指腸第3部の狭窄部位を越え空腸上部に留置し，経管栄養を行うのが望ましいと思われる．また，長期的にはpercutaneous endoscopic jejunostomy（PEJ）が有用な方法であると考えられる．今後は自験例のごとく門脈ガス血症をきたす重症には至らずとも脳梗塞後の長期臥床による栄養低下などから上腸間膜動脈性十二指腸狭窄を呈する症例が増加すると思われる．嚥下障害を有し経口摂取が困難な症例では腸瘻チューブによる経管栄養も選択肢として検討すべきであると考えられる．

門脈ガス血症は比較的まれな病態で，予後不良の徴候とされる．特に腸管壊死症例の予後は診断の進歩・早期治療により改善しつつあるものの，死亡率60〜75%と不良である[9)10)]．発生機序として，腸管粘膜の損傷，腸管内圧の上昇，ガス産生菌による敗血症があげられる[11)]．診断には超音波検査，CTが有用である．自験例においては造影CTが有用であった．胆道ガスとの鑑別点は胆道内ガスが胆汁の流れのため肝門部に認めらるのに対し，門脈ガスは門脈血流のため肝辺縁に認められやすいとされる[6)]．SickはT-チューブ造影を検討し肝辺縁から2cm以内の肝内胆管には造影剤が届かないことから肝辺縁から2cm以内のガス像は門脈ガスとしてよいとしている[12)]．従来，門脈ガス血症が証明された場合，第1に開腹手術を選択すべきとされてきた[13)]．しかし，腸管壊死を伴わない門脈内ガス症例では外科的処置を要さない場合もあり，治療法の決定においては原因疾患の特定が重要である．Chenら[14)]は痙攣発作が誘引となった門脈ガス血症を報告している．自験例は急性の経過を示した上腸間膜動脈性十二指腸狭窄症であったが，十二指腸憩室を認めたことから，慢性的に十二指腸腔内圧が上昇し，腸管粘膜が傷害されていたと考えられる．腰椎圧迫骨折，脳梗塞後遺症による長期臥床，栄養不良，膵萎縮から上腸間膜動脈性十二指腸狭窄症に至ったと思われる．さらに痙攣発作が起きたため消化管内圧が急激に上昇し，腸管粘膜のガス透過性がさらに上昇し，門脈ガス血症に至ったと推測される．自験例は減圧効果が十分に得られる上部消化管由来の門脈ガス血症であったために保存的に治療しえたまれな症例と考えられる．

上腸間膜動脈性十二指腸狭窄による門脈ガス血症を呈した症例は極めてまれであり，MEDLINE（1966年以降）およびJMEDPlus（1981年以降）にて検索した限り，本邦報告例2例[6)15)]，欧文報告例1例[16)]の3例であった．これらに自験例を加えた4例について検討した（**Table 1**）．年齢は20歳代2例（50%）と，80歳以上の高齢者2例（50%）であった．基礎疾患はミオクローヌスてんかん1例，脳梗塞1例であった．上腸間膜動脈性十二指腸狭窄の診断においては，2例は入院時の腹部CTで開腹前に得られたが，2例では開腹所見により得られた．治療は自験例以外の3例ではいずれも緊急開腹術が施行されていた．2例は門脈内ガス像の診断直後に腸管壊死を疑い開腹術を施行され[15)16)]，1例は腹部CTにて門脈ガスを伴う上腸間膜動脈症候群の診断を得，経鼻胃管を留置して保存的治療を開始したものの，全身状態が改善しないため，発症から40時間後に緊急開腹術を施行された[6)]．蜂窩識炎性胃炎を呈した1例は緊急手術の適応となる病態であるが[6)]，他の2例では術中内視鏡による胃十二指腸粘膜の評価または切除標本の

Table 1　Reported cases of superior mesenteric artery syndrome presenting portal venous gas

Author	Year	Age	Sex	Complicated Diseases	Diagnosis	Purpose of Operation	Duration before surgery	Operative findings	Treatment	Perioperative complications	Discharge
Higashida[6]	1996	28	F	Myoclonic seizures	CT	Unimproved general conditions	40 hours after admission	Phlegmonous gastritis	Partial resection of stomach Gastrojejunostomy	Aspiration pneumonia	Postoperative day 26
Yamamoto[15]	2001	86	M	None	Surgery	Suspicious of duodenal necrosis	Emergency	No evidence of necrosis	Distal gastrectomy	Aspiration pneumonia, Acute renal failure	Postoperative day 76
Jonathan EL[16]	2003	20	F	None	Surgery	Rule out bowel ischemia or infarction	Emergency	No evidence of necrosis	Duodenojejunostomy	—	Postoperative day 7
Our case	2004	81	M	Cerebral infarction	CT	—	—	—	Nasogastric suction Enteral feeding	Aspiration pneumonia	Hospital day 19

病理診断にて壊死などの所見を認めないため緊急手術を回避しえた可能性があると推測された．また，合併症として誤嚥性肺炎が3例（75%）に認められ，高率であった．

上腸間膜動脈性十二指腸狭窄による門脈ガス血症を術前に診断し，保存的治療のみにて軽快した症例は自験例のみであり，まれな症例であった．

文　献

1）重松　宏，森岡恭彦：Superior mesenteric artery syndrome．臨消内科　**4**：371—381, 1989
2）八木博司，田口智章，笠井　生ほか：上腸間膜動脈による十二指腸圧迫症に対する高圧酸素療法の試み．外科治療　**54**：617—620, 1986
3）Akin JT, Gray SW, Skandalakis JE：Vascular compression of duodenum：Presentation of ten cases and review of the literature. Surgery **79**：515—522, 1976
4）花井洋行，金子栄蔵：上腸間膜動脈性十二指腸閉塞．別冊日本臨牀，消化管症候群．下巻．日本臨牀社，大阪，1997，p238—241
5）小玉正智，柴田純祐，長谷川敏彦ほか：機構および機能の異常：十二指腸の異常．　木本誠二監修．新外科学大系，22C．胃・十二指腸の外科 III．中山書店，東京，1989，p324—331
6）東田　武，西田智樹，若狭基見ほか：門脈ガス血症の2例．日救急医会誌　**7**：297—301, 1996
7）三島好雄，今城真人：上腸間膜動脈性十二指腸閉塞．消外　**7**：779—780, 1984
8）柳瀬尚人，鈴江省三，原田雅光ほか：上腸間膜動脈症候群の1例．愛媛病会誌　**24**：45—50, 1988
9）桑原義之，片岡　誠，佐藤篤志ほか：門脈ガス血症を伴った急性上腸間膜動脈閉塞症の1救命例．日消外会誌　**25**：3007—3011, 1992
10）菅原俊道，岡田信之，鈴木　克ほか：門脈ガス血症を伴った急性上腸間膜動脈閉塞症の1救命例．日消外会誌　**31**：955—959, 1998
11）Liebman PR, Patten MT, Manny J et al：Hepatic portal venous gas in adults. Ann Surg **187**：281—287, 1978
12）Sisk PB：Gas in the portal venous system. Radiology **77**：103—107, 1961
13）塩見精朗，近森正幸，北村龍彦ほか：門脈ガス血症の2例．日腹部救急医会誌　**18**：915—919, 1998
14）Chen KW, Shin JS, Chi CH et al：Seisure：A rare and transient cause of portal venous gas. Am J Gastroenterol **92**：351—352, 1997
15）山元英資，河崎秀樹，井上　仁ほか：門脈内ガス血症を呈した上腸間膜動脈症候群の一例．愛媛病会誌　**37**：49—52, 2001
16）Jonathan EL, Gavin LD, Soumitra RE：Superior mesenteric artery syndrome presenting with

acute massive gastric dilatation, gastric wall pneumatosis, and portal venous gas. Surgery **134**：840—843, 2003

A Case of Superior Mesenteric Artery Syndrome Presenting with Portal Venous Gas

Takehiro Sakai, Nobuo Yagihashi, Tadaharu Osawa and Osamu Harada
The Department of Surgery, Kuroishi City Hospital

A 81-year-old man with cerebral infarction admitted for persistent vomiting and marked abdominal distension was found in abdominal X-ray to have marked gastric dilation, and enhanced CT showed portal venous gas and marked dilation of the duodenum proximal to the superior mesenteric artery with collapsed distal intestine, confirming the diagnosis of superior mesenteric artery syndrome presenting with acute gastric dilation and portal venous gas. The patient was treated conservatively with nasogastric suction and total parenteral nutrition. Although, he suffered from aspiration pneumonia, he responded rapidly to treatment. On hospital day 5, gastric dilation and portal venous gas had improved and the aortomesenteric angle was reduced in CT examination. On hospital day 6, an upper gastrointestinal series revealed gastric emptying and a narrowed segment at the third portion of the duodenum with proximal distension. Because of dysphagia and dysmasesis, the patient underwent enteral feeding via nasojejunal tube extending beyond the site of obstruction and into the proximal jejunum on hospital day 12, and was discharged on hospital day 19. Superior mesenteric artery syndrome with acute portal venous gas may thus be improved by conservative treatment.

Key words：superior mesenteric artery syndrome, portal venous, gastric dilation

〔Jpn J Gastroenterol Surg 38：496—501, 2005〕

Reprint requests：Takehiro Sakai Department of Surgery, Kuroishi City Hospital
1-70 Kitami-cho, Kuroishi, 036-0541 JAPAN

Accepted：November 30, 2004

©2005 The Japanese Society of Gastroenterological Surgery Journal Web Site：http://www.jsgs.or.jp/journal/