日消外会誌　38（5）：502～508，2005年

**症例報告**

# マイクロ波凝固療法と肝切除により長期生存が得られた肝細胞癌と胆管細胞癌の重複癌の１例

熊本大学大学院医学薬学研究部消化器外科[1]，熊本大学医学部附属病院病理部[2]

古賀　宣勝[1]　別府　透[1]　石河　隆敏[1]　土居　浩一[1]
松田　貞士[1]　中野　正吾[1]　池田　公英[1)2)]　河野　一朗[1]
広田　昌彦[1]　江上　寛[1]

症例は69歳の男性で，肝S6に60×53mmの肝外発育型腫瘍と肝S8表面に15×13mmの腫瘍を認めた．術前のCTで肝S6の腫瘍は早期造影とwash-outを認めた．肝S8の腫瘍は小型で早期造影を認めたがwash-outは認めなかった．肝炎マーカーはHCV抗体陽性．腫瘍マーカーはPIVKA-IIのみ2,640 AU/mlと高値であった．肝障害度Bであり，肝S6の腫瘍は腫瘍径の縮小のために肝動脈化学塞栓療法を先行した．腫瘍径は4.2cmに縮小した．肝S6の腫瘍にはマイクロ波凝固療法をS8の腫瘍には肝部分切除を施行した．病理組織診で肝S6の腫瘍は肝細胞癌，肝S8の腫瘍は高分化型の胆管細胞癌と診断した．4年3か月無再発生存し，4年8か月後に他病死した．C型肝硬変患者の経過観察中に発生した造影効果のある肝腫瘍を安易に肝細胞癌と断定して治療を行うことは危険であり，胆管細胞癌の発生も念頭において治療法を選択する必要がある．

## はじめに

我が国における混合型肝癌の頻度は，原発性肝癌の0.47～0.54％と低値である[1)～3)]．原発性肝癌取扱い規約（第4版）では混合型肝癌はmixed type，combined type，double cancer（以下，重複癌と略記）の3型に分類される[4)]．中でも同一肝臓の異なる部位から，肝細胞癌（以下，HCCと略記）と胆管細胞癌（以下，CCCと略記）が非連続性に発生する重複癌は極めてまれである[5)～13)]．

今回，我々はC型肝硬変に伴う重複癌の1例を経験した．HCCにはマイクロ波凝固療法（以下，MCTと略記）を，CCCには肝部分切除術を行い，4年8か月生存を得たので，文献的考察を加えて報告する．

## 症　例

患者：69歳，男性

主訴：右季肋部不快感

家族歴：姉が肺癌．父と兄が肺結核．母に肝疾患（詳細不明）がある．

生活歴：喫煙を20歳時から初診の3か月前まで20本/日．アルコールは機会飲酒．

既往歴：平成4年に胆嚢結石症を指摘されたが放置．平成8年と9年に両側の白内障の手術既往あり．輸血歴なし．

現病歴：平成9年11月13日に右季肋部不快感を主訴に近医受診．腹部CTで肝後区域に径6cmの肝腫瘍を認め，入院となった．

入院時現症：身長162.7cm，体重65.6kg．BMI 24.78．腹水や浮腫は認めなかった．腹部は平坦で軟．肝・脾・腫瘤は触知しなかった．

入院時検査所見：RBC 353万/μl，Hb 11.5g/dl，Ht 32.2％，血小板13.7万/μlと軽度の貧血と血小板の低下を認めた．Alb 3.4g/dl，ALP 125U/*l*，CRP 3.36mg/dlと低アルブミン血症と胆道系酵素の軽度上昇を伴う炎症所見を認めた．肝炎マーカーではHCV抗体陽性，HBs抗原陰性であった．腹水なく，T-Bil 1.1mg/dl，Alb 3.4g/dl，ICG $R_{15}$

＜2004年11月30日受理＞別刷請求先：古賀　宣勝
〒860-8556　熊本市本荘1―1―1　熊本大学大学院医学薬学研究部消化器外科

**Fig. 1**　Abdominal CT before operation. A：plain CT of S6 tumor, B：enhanced CT early phase of S6 tumor, C：enhanced CT late phase of S6 tumor, D：plain CT of S8 tumor, E：enhanced CT early phase of S8 tumor, F：enhanced CT late phase of S8 tumor.

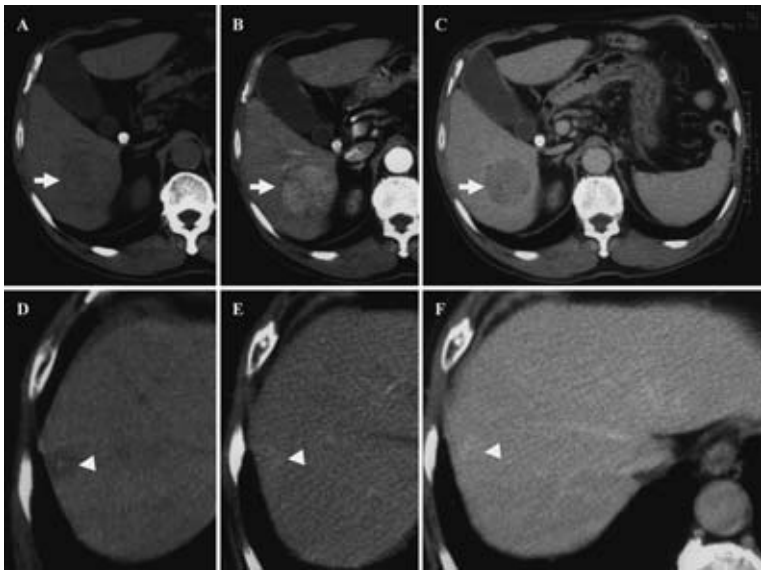


16%，　PT 活性 81% で肝障害度[4]は B であった．腫瘍マーカーとしては, PIVKA-II が 2,640 AU/ml と高値であったが，AFP と AFP $L_3$分画は正常であった．

腹部超音波検査：肝 S6 に内部不均一で被膜を伴う肝表在型の腫瘍性病変を認めた．その他の腫瘍は指摘できなかった．

腹部 CT：肝 S6 に 60×53mm の肝表在型腫瘍を認めた．単純 CT では内部不均一な低吸収域として描出された．動脈相では著明に造影され，平衡相では被膜以外が wash-out された．また，単純 CT で肝 S8 表面に 15×13mm の低吸収域を呈する腫瘍を認めた．動脈相でわずかに造影効果を認め，平衡相では等吸収域となった．胆嚢は緊満し，壁肥厚を認めた. 頸部に胆嚢結石と思われる 5mm の高吸収域を認めた（**Fig. 1**）．

腹部 MRI：肝 S6 の腫瘍は T1 強調画像で低信号域，T2 強調画像で高信号域を，肝 S8 の腫瘍は T1 強調画像で低信号域，T2 強調画像で高信号域を呈した．ガドリニウム造影で肝 S6 の腫瘍は，早期相で不均一に造影され平衡相で被膜のみに造影効果が残存した．一方，肝 S8 の腫瘍は早期相～平衡相にかけて造影効果が持続した（**Fig. 2**）．

Digital subtraction angiography：A6 を栄養血管とする 5cm 大の腫瘍濃染を認めた．また，A8 を栄養血管とする 1.5cm 大の腫瘍濃染を認めた（**Fig. 3**）．

入院後経過：主腫瘍径は 6cm と大きく多発しており，肝障害度 B のため，開腹 MCT を行う方針とした．腫瘍径を縮小させるために，同年 12 月 3 日 に SMANCS 6mg，lipiodol 6ml，MMC 6 mg，1mm 角の gelatin sponge による肝動脈化学塞栓療法（以下，TACE と略記）を先行した．その結果，主腫瘍径は 6cm から 4.2cm に縮小した．術前の画像診断にて主腫瘍は典型的な HCC の像を呈したが, satellite lesion は腫瘍濃染を認めるものの造影剤の wash-out は遅く，線維成分が多い HCC あるいは CCC を疑った．平成 10 年 1 月 12 日に手術を施行した．

手術術式：全身麻酔下で開腹 MCT および肝部分切除術を施行した．肝 S6 の腫瘍は術中エコーのガイド下に肝後下区域グリソン鞘の腫瘍への流

**Fig. 2**　Abdominal MRI. A：T1-weighted image of S6 tumor, B：T2-weighted image of S6 tumor, C：T1-weighted image of S8 tumor, D：T2-weighted image of S8 tumor. E～H：Dynamic MRI of S8 tumor enhanced by Gadolinium.

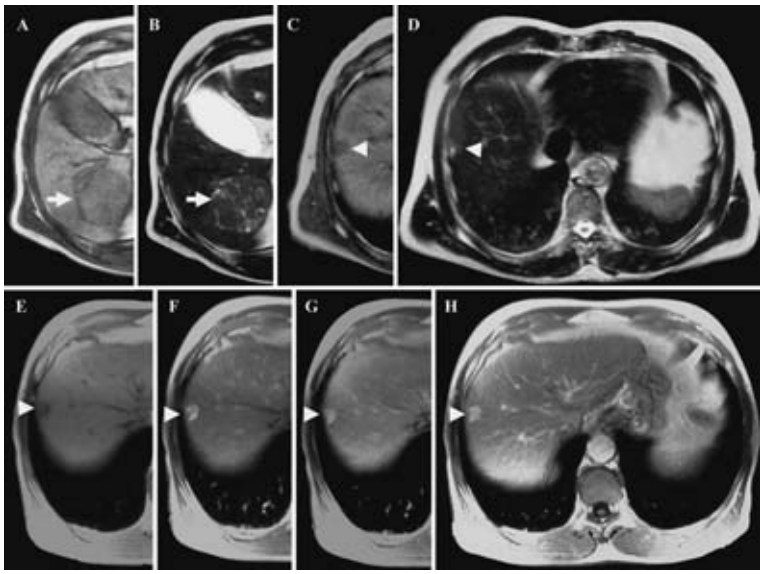


**Fig. 3**　Abdominal angiography shows 5cm tumor in S6(arrow) and 1.5cm tumor in S8(arrow head).

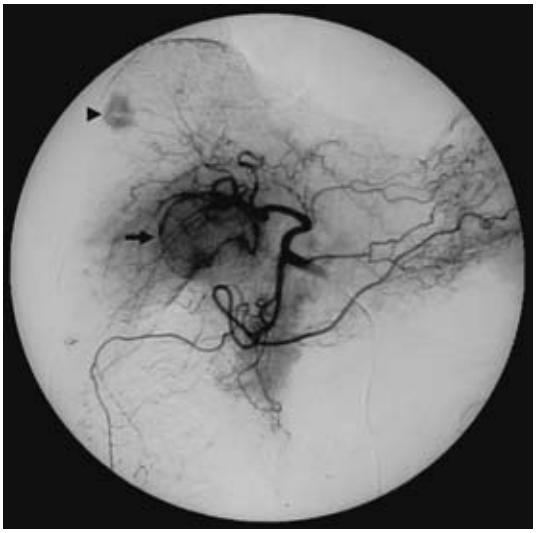

入部を穿刺し，1.6mm の深部針で 70W，60 秒，同時通電解離ありの条件下で 4 回の MCT を行った．次に，腫瘍辺縁部および穿刺部対側サージカルマージンの確保のために 45mm の単極針で 36 回の MCT を行った．条件は 100W，60 秒，同時通電解離ありに設定した．肝 S8 の腫瘍は表面が白色調で癌膿様の所見を認めた．CCC の可能性があるため，腫瘍の周辺を 18mm の単極針で 6 回 MCT を行った後に，肝部分切除術を施行した．肝十二指腸靭帯内のリンパ節腫脹はなかった．MCT 終了後に肝 S6 の腫瘍の針生検を施行した．

組織所見：肝 S6 の腫瘍は TACE と MCT により変性した HCC と診断した(**Fig. 4A**)．肝 S8 の腫瘍は高分化型 CCC だった(**Fig. 4B～D**)．背景肝は肝硬変（F4，A2）であった．

術後経過：10 日間の発熱と CRP の上昇を認めたが，約 3 週間で正常化した．総ビリルビン，GOT，GPT の術後最高値は 1 日目の 1.9mg/dl，527U/*l*，378U/*l* であった．1 週間後の造影 CT で治療部位はリピオドールの貯留した腫瘍と造影効果のない周囲肝組織となった(**Fig. 5A**)．PIVKA-II は術後 2 週間で正常化した．肝臓に関しては術後 4 年 3 か月経過し，無再発生存していたが，平成 14 年 2 月の腹部 CT で，肝 S5 に動脈相で造影

**Fig. 4** A：Microscopic finding shows necrotic change of hepatocellular carcinoma（H.E. stain, ×400）. Microscopic finding shows well differentiated adenocarcinoma（H.E. stain, B：×1, C：×100, D：×400）.

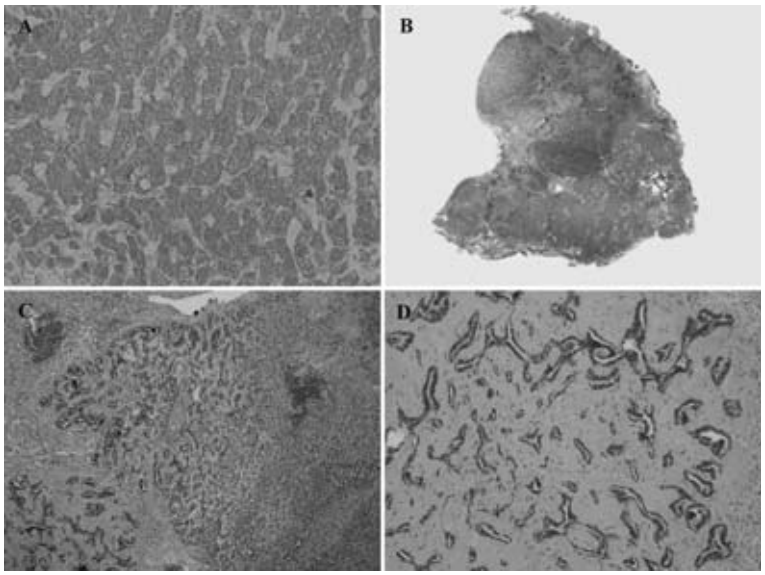


**Fig. 5** A：Abdominal CT after operation. The high density area is lipiodol uptake after TACE and the low density area is necrotic change after MCT. B～D：Abdominal CT shows the recurrenced tumor（S5）, B：plain CT of S5 tumor, C：enhanced CT early phase of S5 tumor, D：enhanced CT late phase of S5 tumor.

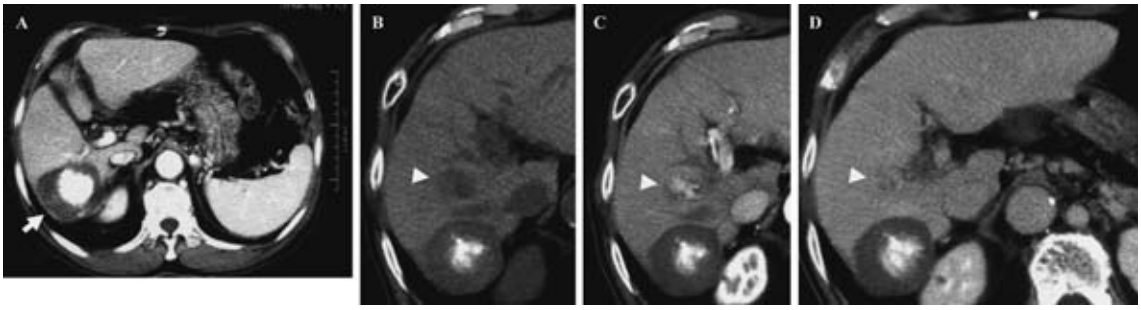


され，平衡相でwash-outを認める1.8cmの新病変を認め，HCC再発と診断した（**Fig. 5B～D**）. PIVKA-II, AFPやCEAなどの腫瘍マーカーの上昇は認めなかった. 同年3月5日にTACEを施行し，以後残肝再発を認めなかった．同年1月に血痰があり，右B5a内に発育する結節状腫瘍を認め，生検にて，原発性肺腺癌と診断した．肺癌は急速に進行し，同年10月1日，肺癌のために永眠された.

## 考　察

C型肝硬変はHCCばかりでなく，CCC発生のリスクファクターである[14)～16)]．わが国のC型肝硬変患者におけるCCCの累積発生率は5年で1.6%，10年で3.5%であり，その発生頻度は健常人の約1,000倍と極めて高率である[14)]. 全国集計では，CCCと混合型肝癌症例におけるHCV抗体の陽性率はおのおの24.7%, 55.4%で, 肝硬変合併率は9.9%，41.7%と報告されている[3)]．本例もHCV

**Table 1**　9 cases summary of double cancer in the liver.

| Year | Author | Age | Gender | HCC：location/diameter（cm） | CCC：location/diameter（cm） | HBs-Ag/HCV-Ab | Therapy | Prognosis |
|---|---|---|---|---|---|---|---|---|
| 1986 | Mitsui et.al | 53 | male | S7/2.1 | S7/5.3, S6/1.5, S8/0.6 | (−)/N.D. | S7 subsegmentectomy, partial resection（S6/S8） | AWR（4M） |
| 1989 | Takayasu et.al | 53 | male | right lobe/2.1 | right lobe/5.3 | (−)/N.D. | right lobectomy | IM（13M), Dead with CCC（25M） |
| 1994 | Funahashi et.al | 59 | male | lateral segment/6.8 | S4/1.0 | (−)/(−) | lateral segmentectomy, partial resection（S4） | unknown |
| 1995 | Sato et.al | 69 | male | S8/3.0, S6/1.0, S7/1.0 | lateral segment/N.D. | (−)/(+) | lateral segmentectomy, partial resection（S8), PEIT（S6/S7） | unknown |
| 1995 | Ohwada et.al | 73 | male | S6/9.0 | lateral segment/5.0 | (−)/(+) | lateral segmentectomy, S6 subsegmentectomy | AWR（18M） |
| 1999 | Oiya et.al | 65 | male | S8/1.7 | S8/2.3 | (−)/(+) | anterior segmentectomy | AWR（11M） |
| 2001 | Kaneko et.al | 64 | male | S7/2.7, S4/2.2, S5/1.4 | S5/1.0 | (−)/(+) | S5 subsegmentectomy, partial resection（S4/S7） | LN meta（13M） |
| 2002 | Ariizumi et.al | 63 | male | S4/10.0, S1/3.0 | S4/1.0 | N.D./(+) | extended left lobectomy | IM（2M), Dead with CCC（31M） |
| 2004 | Our case | 69 | male | S6/5.9 | S8/1.5 | (−)/(+) | TACE, MCT（S6), partial resection（S8） | IM（51M), Dead with lung cancer |

N.D.：not determined. AWR：alive without recurrence. IM：intrahepatic metastasis.

抗体陽性で，肝硬変を合併していた．C 型肝硬変に CCC が発生しやすい理由としては，門脈領域の慢性炎症により肝内胆管が過形成あるいは異型性変化を起こすこと，HCV ウイルスによる感染が細胆管の増殖や肝細胞と胆管上皮の両者に分化可能な intermediate cell の癌化を来すこと，などが想定されている[14)〜18)]．

小型の末梢型 CCC は，CT や MRI で早期の造影効果を認め，血管造影では多血性の腫瘤像を呈し，HCC と類似した画像所見を示す[15)]．臨床例では，肝生検や切除による組織学的な検索が行われない場合には，HCC と誤診されている場合があると推測される．両者の鑑別には，CCC では造影後の平衡相で造影剤の wash-out が乏しいのに対して，HCC では wash-out を認め，被膜が濃染される所見が役立つ．また，MRI T2 強調画像で CCC の約 1/3 の症例が等〜低信号領域を呈することが示されており，診断の一助となる[19)20)]．本症例でも，上記の所見から CCC あるいは線維成分が多いスキルスタイプの HCC と診断することが可能であった．

肝切除を行った CCC と HCC の同時性重複癌は極めて少なく，われわれの検索しえた範囲では自験例を含めて 9 例が報告されているに過ぎず[5)〜9)11)〜13)]，その予後は不良である．本症例のみが長期生存していた（**Table 1**）．全国集計[3)]によると原発性肝癌の肝切除例の 5 年累積生存率は，HCC が 52.3%，CCC が 32.6%，混合型肝癌が 33.2% と報告されている．

C 型肝硬変合併例には肝切除不能例が多く，このような重複癌症例には，MCT やラジオ波熱凝固療法（RFA）などの局所凝固療法の積極的な導入が望まれる．本症例では肝予備能が低下しており，肝切除不能なため MCT を選択した[21)22)]．HCC を疑った S6 の腫瘍は径 6cm と MCT の適応である 5cm を越えていたため，TACE を先行した[23)]．その結果，腫瘍径は 4.2cm となり根治的な MCT が施行可能となった．同病変は長期間無再発であった．TACE の先行は腫瘍を縮小させるだけでなく，腫瘍血流の低下により MCT の効果をより確実にする[21)]．CCC を疑った S8 の腫瘍は腫瘍径が 1.5cm と小さいために術前療法は施行しな

かった．

MCTの局所コントロール能はHCCでは良好であるが，転移性肝癌では治療部位再発が15～25%とやや高率である[21)24)～26)]．そのために転移性肝癌ではMCTを切除不能例に限定して行う必要がある．CCCは線維化を伴う腺癌であるため，HCCに局所凝固療法を行う場合にも，CCCにはできるだけ肝切除を行うことが推奨される．通常はCCCには肝切除に加えて系統的なリンパ節郭清を行う．本症例では腫瘍径が2cm以下であり，術前，術中ともにリンパ節腫大を認めなかった．また，肝硬変を伴っており，リンパ節郭清による出血やリンパ漏発生の危険性を考慮してリンパ節郭清は施行しなかった．術後4年3か月の間，リンパ節を含めて再発を認めなかった．肝臓の末梢に存在する結節型CCCでは，肝切除のみで十分な長期予後が得られることが報告されている[15)]．

## 文　献


1）日本肝癌研究会編：第13回全国原発性肝癌追跡調査報告書（1994～1995）．日本肝癌研究会事務局，京都，1996
2）日本肝癌研究会編：第14回全国原発性肝癌追跡調査報告書（1996～1997）．日本肝癌研究会事務局，京都，2000
3）日本肝癌研究会編：第15回全国原発性肝癌追跡調査報告書（1998～1999）．日本肝癌研究会事務局，京都，2002
4）日本肝癌研究会編：原発性肝癌取扱い規約．第4版．金原出版，東京，2000
5）有泉俊一，高崎　健，大坪毅人ほか：肝動注化学療法が肝細胞癌成分に奏効し胆管細胞癌成分には奏効しなかった重複癌（肝細胞癌，胆管細胞癌）の1例．Liver Cancer　**8**：59―66, 2002
6）金子　唯，伊藤英夫，角　泰廣ほか：肝細胞癌の術中に発見した胆管細胞癌の1例．日臨外会誌 **62**：2510―2514, 2001
7）追矢秀人，木岡清英，中井隆志ほか：C型肝硬変に合併した肝細胞癌と胆管細胞癌の重複癌の1切除例．日消病会誌　**97**：729―734, 2000
8）Ohwada S, Yoshihiro O, Iwazaki S et al：Double cancer in different hepatic lobes：hepatocellular and cholangiocellular carcinoma. Hepatogastroenterology **42**：411―414, 1995
9）佐藤芳之，池田有成，原　英幸ほか：C型慢性肝疾患の経過中に診断された肝細胞癌と胆管細胞癌の重複癌の1例．Liver Cancer　**1**：59―63, 1995
10）Haratake J, Hashimoto H：An immunohistochemical analysis of 13 cases with combined hepatocellular and cholangiocellular carcinoma. Liver **15**：9―15, 1995
11）船橋理絵，菊一雅弘，久保琢自ほか：同時切除した肝細胞癌と微小肝内胆管細胞癌の1例．Ther Res　**15**：85―88, 1994
12）Takayasu K, Muramatsu Y, Moriyama N et al：Hepatocellular and cholangiocellular carcinoma, double cancer of the liver：report of two cases resected synchronously and metachronously. Am J Gastroenterol **84**：544―547, 1989
13）三井　毅，幕内雅俊，黒肱敏彦ほか：肝細胞癌と胆管細胞癌が独立して併存した原発性肝癌の1切除例．肝臓　**27**：64―69, 1986
14）Kobayashi M, Ikeda K, Saitoh S et al：Incidence of primary cholangiocellular carcinoma of the liver in japanese patients with hepatitis C virus-related cirrhosis. Cancer **88**：2471―2477, 2000
15）Yamamoto M, Takahashi K, Nakano M et al：Minute nodular intrahepatic cholangiocarcinoma. Cancer **82**：2145―2149, 1998
16）Tomimatsu M, Ishiguro N, Taniai M et al：Hepatitis C virus antibody in patients with primary liver cancer（hepatocellular carcinoma, cholangiocarcinoma, and combined hepatocellular-cholangiocarcinoma）in Japan. Cancer **72**：683―688, 1993
17）Taguchi J, Nakashima O, Tanaka M et al：A clinicopathological study on combined hepatocellular and cholangiocarcinoma. J Gastroenterol Hepatol **11**：758―764, 1996
18）Tanaka T, Imamura A, Hayashi S et al：Minute mixed hepatoma with two components：hepatocellular and cholangiocarcinoma, which developed on liver cirrhosis with HCV. Hepatogastroenterology **45**：220―223, 1998
19）Gabata T, Matsui O, Kadoya M et al：Delayed MR imaging of the liver：correlation of delayed enhancement of hepatic tumors and pathologic appearance. Abdom Imaging **23**：309―313, 1998
20）Loyer EM, Chin H, DuBrow RA et al：Hepatocellular carcinoma and intrahepatic peripheral cholangiocarcinoma：enhancement patterns with quadruple phase helical CT―a comparative study. Radiology **212**：866―875, 1999
21）別府　透，小川道雄，松田貞士ほか：肝癌治療におけるマイクロ波凝固療法（MCT）の位置づけ．癌と化療　**25**：1358―1361, 1998
22）Shimada S, Hirota M, Beppu T et al：Complications and management of microwave coagulation therapy for primary and metastatic liver tumors. Surg Today **28**：1130―1137, 1998
23）別府　透，小川道雄，大原千年ほか：肝細胞癌に対する集学的治療―腫瘍因子に基づいた選択的治療を中心に―．消外　**19**：1175―1186, 1996
24）Shibata T, Niinobu T, Ogata N et al：Microwave coagulation therapy for multiple hepatic metasta-

ses from colorectal carcinoma. Cancer **89**：276—284, 2000
25）別府　透，松田貞士，前田健晴ほか：転移性肝癌へのマイクロ波凝固療法の応用．外科治療　**83**：237—242, 2000
26）別府　透，土居浩一，石河隆敏ほか：大腸癌肝転移の局所凝固療法—ラジオ波凝固療法およびマイクロ波凝固療法を中心に—．日外会誌　**102**：390—397, 2001

## A Longtime-Survived Case of Double Cancer in the Liver Treated with Microwave Coagulation Therapy and Hepatectomy

Yoshikatsu Koga[1], Toru Beppu[1], Takatoshi Ishiko[1], Koichi Doi[1],
Teishi Matsuda[1], Shogo Nakano[1], Koei Ikeda[1)2)], Ichiro Kawano[1],
Masahiko Hirota[1] and Hiroshi Egami[1]
Department of Gastroenterological Surgery, Graduate School of Medical Sciences, Kumamoto University[1]
Department of Surgical Pathology, Kumamoto University Hospital[2]

We reported a case of double hepatic cancer with type C liver cirrhosis. A 69-year-old man was admitted to treat the liver tumors, a 60mm tumor in segment 6 and a 15mm tumor in segment 8. The S6 tumor showed early enhancement with delayed wash-out and the S8 tumor enhancement from the early to late phases. Serum PIVKA-II was elevated at 2,640AU/ml . Liver damage was grade B. He was treated with transcatheter arterial chemo-embolization to shrink the S6 tumor and then with microwave coagulation, and underwent hepatectomy for the S8 tumor. The S6 tumor was diagnosed histologically as hepatocellular carcinoma and the S 8 tumor as cholangiocellular carcinoma. The man remains well and free of tumor recurrence 51 months after therapy.

**Key words**：hepatocellular carcinoma, cholangiocellular carcinoma, double cancer
〔Jpn J Gastroenterol Surg 38：502—508, 2005〕

**Reprint requests**：Yoshikatsu Koga　Department of Gastroenterological Surgery, Graduate School of Medical Sciences, Kumamoto University
1-1-1 Honjo, Kumamoto, 860-8556 JAPAN

**Accepted**：November 30, 2004

©2005 The Japanese Society of Gastroenterological Surgery　Journal Web Site：http://www.jsgs.or.jp/journal/