日消外会誌　38（5）：509～515，2005年

症例報告

肝・右腎浸潤を認めた右副腎原発悪性リンパ腫の１例

JA 山口県厚生連周東総合病院外科
松岡　隆久　　松井　則親　　岡　　和則
西　健太郎　　守田　知明

症例は 78 歳の男性で，右季肋部痛・背部痛を主訴に近医を受診し，後腹膜腫瘍の診断で当科に紹介された．血液検査では LDH の上昇を認め，腹部 CT・MRI で右副腎に造影効果のある φ15×15cm 大の腫瘍を認め，肝・右腎への浸潤も疑われた．腹部血管造影では右下副腎動脈を feeding-artery とする tumor-stain を認めた．以上より，肝・右腎浸潤を伴う右副腎原発悪性腫瘍と診断し肝右葉・右腎と腫瘍を一塊に切除した．摘出標本は 1.3kg，腫瘍は白色充実性・弾性硬腫瘤で肝右葉および右腎への直接浸潤を認めた．病理組織では悪性リンパ腫（diffuse mixed sized B-cell type）であった．術後第 29 病日に退院．自宅療養の後 CHOP 療法を 4 クール施行した．現在，術後 2 年を経過した現在も再発の兆候はなく経過観察中である．副腎原発悪性リンパ腫に対しては早期発見・積極的治療が重要と考える．

はじめに

副腎に原発する悪性リンパ腫は比較的まれな疾患であり，しかも予後不良とされている．我々は拡大切除と化学療法併用で長期生存を得ている肝・右腎浸潤を伴った右副腎原発悪性リンパ腫の 1 例を経験したので，文献上検索しえた本邦報告例の検討を加えて報告する．

症　　例

患者：78 歳，男性

主訴：右季肋部痛・右背部痛

現病歴：平成 14 年 2 月初めより右季肋部痛・右背部痛を認め出し近医を受診．腹部 US・CT で巨大後腹膜腫瘍と診断され同年 3 月 1 日精査加療目的に当院に紹介受診．3 月 8 日入院となった．

既往歴：昭和 32 年，虫垂切除術で輸血歴あり．昭和 40 年，高血圧．昭和 63 年，肺結核．平成 3 年，C 型肝炎．

家族歴：特記すべき事項なし．

理学的所見：腹部は平坦で軟，肝・脾・腎を含め腫瘤は触知せず，表在リンパ節も触知しなかった．右下腹部に手術痕を認めた．

血液生化学的検査：CRP および LDH の軽度上昇を認めた．HCV 抗体陽性であったが T-Bil, PT, Alb は正常値で ICGR15 も 8.5% であった．腫瘍マーカー・カテコラミン 3 分画は正常であった（**Table 1**）．

胸部 X 線写真：CTR 43%，右下肺野に肺結核によると思われる胸膜の石灰化像および含気の低下を認め，%VC：68%，%FEV1.0：92% と軽度拘束性の喚気障害を認めた（**Fig. 1**）．

腹部エコー所見：境界不明瞭な内部不均一の hypoechoic mass を認めた．肝外性発育を示唆し肝右葉・右腎への浸潤が疑われた（**Fig. 2**）．

腹部 CT 所見：後腹膜右側に φ15×15cm 大の low density mass を認め，若干の造影効果を認めた．また，肝右葉および右腎への浸潤も疑われた（**Fig. 3**）．

腹部 MRI 所見：T1 強調像で low，T2 強調像でやや high intensity な φ15×15cm 大の mass を認めた．矢状断・冠状断では肝右葉後区域および右腎への浸潤が疑われた（**Fig. 4**）．

腹部血管造影所見：右腎動脈造影で右下副腎動脈を feeding-artery とする tumor-stain を認めた

＜2004 年 11 月 30 日受理＞別刷請求先：松岡　隆久
〒759-4194　長門市東深川85　JA 山口厚生連長門総合病院外科

Table 1　Laboratory data on admission

RBC	418×10^4 /μl	BUN	20 mg/dl
Hb	13.9 g/dl	Cr	0.8 mg/dl
Ht	42.3 %	Na	137 mEq/*l*
WBC	4,400 /μl	K	5.0 mEq/*l*
CRP	1.72 mg/dl	Cl	101 mEq/*l*
		24hr-Ccr	71.1 ml/min
AST	41 IU/L		
ALT	19 IU/L	PT	110 %
LDH	564 IU/L	Fib	472 mg/dl
ALP	374 IU/L	ICG_{R15}	8.3 %
γ-GTP	149 IU/L		
ChE	281 IU/L	Tumor markers	
LAP	51 IU/L	CEA	1.7 ng/ml
T.Bil	0.5 mg/dl	AFP	3.3 ng/ml
T.Cho	177 mg/dl	PIVK-II	40 > mAU/ml
Alb	3.9 g/dl		
LCAT	38.5 unit	Catecholamines : in normal range	
		In urine :	
		Adrenalin	6.2 μg/day
		Noradrenalin	141.9 μg/day
		Dopamin	519.3 μg/day
		VMA	4.2 mg/day

Fig. 1　Chest X-ray film showed calcification and collapse due to tuberculosis on the right lower lung field.

Fig. 2　Abdominal US showed a heterogeneous hypoechoic mass with unclear margin.

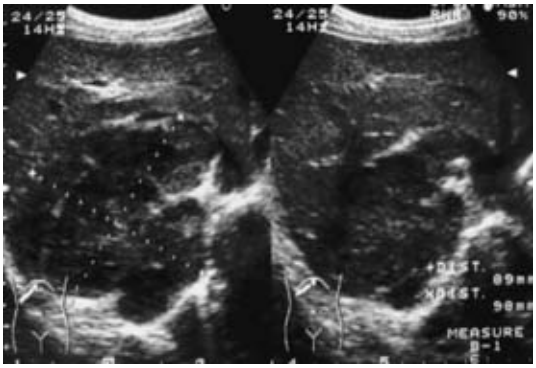

(**Fig. 5a**)．また，下大静脈造影で明らかな腫瘍栓はみられなかったが，右腎静脈より中枢側では腫瘍により著明に圧排偏位し側副血行路の発達を認めた（**Fig. 5b**）．

以上の所見より，肝・右腎浸潤を伴う右副腎原発悪性腫瘍と診断し3月14日手術を施行した．

手術所見：逆L字切開で開腹．肝は慢性肝炎の所見を呈していた．腫瘍により肝右葉と下大静脈は腹側に，右腎は尾側に圧排され，精巣静脈より頭側に向かって怒張した側副血行路を認めた．①大動脈周囲リンパ節の郭清，②右腎の血管・尿管の処理，後腹膜からの授動，③肝門部脈管処理・肝切離，④下大静脈からの剥離，の順に手術を進め肝右葉・右腎と腫瘍を一塊に切除した．右副腎静脈は著明に怒張していた．手術時間335分，術中出血量1,700gであった．

摘出標本：重さ1.3kg，大きさ$\phi18\times11\times10$cmであった．腫瘍は白色充実性，弾性硬の腫瘤で大きさは$\phi13\times10\times6$cmであった．固定後割面写真で，肝右葉および右腎に直接浸潤を認めた（**Fig. 6**）．

病理組織学的所見：異型性を有した中型～大型なリンパ球様の細胞がび漫性に増殖しており，Malignant（Non-Hodgkin's）lymphoma，diffuse mixed-sized B-cell typeと診断された．肝実質や右腎実質にまで，比較的広範囲に浸潤増殖していた．また，郭清した$No16a_2b_1$リンパ節17個中6個に転移を認めた（**Fig. 7**）．

術後経過：経過は良好で，4月12日（29-POD）に退院となった．画像上再発の所見はなかったが可溶性IL-2レセプター（以下，sIL-2Rと略す）の軽度上昇を認めたため，自宅療養4か月後の8月19日に再入院しCHOP療法を4クール施行した．術後2年を経過した現在も再発の兆候なく，外来にて経過観察中である．

Fig. 3 Abdominal CT showed a slightly enhanced right adrenal gland tumor, 15×15 cm in diameter with direct invasion to the right hepatic lobe and the right kidney suspected.

a)

b)

Fig. 4 MRI showed a slightly low intensity mass on T1-weighted imaging and slightly high intensity on T2-weighted imaging, with direct invasion to posterior segment of the liver and the right kidney in sagital and coronal view (a, b).

a) b)

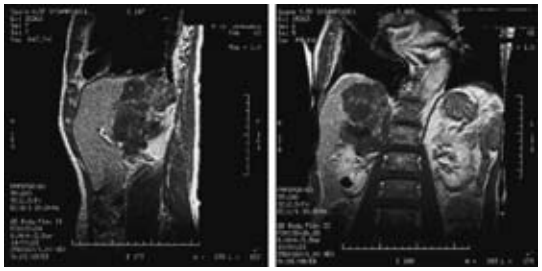

考　察

副腎原発悪性リンパ腫は比較的まれな疾患であり，本邦では1987年に権藤ら[1]が初めて報告している．非ホジキンリンパ腫に節外病変が存在することは知られているが，節外発生の悪性リンパ腫のうち内分泌臓器に初発する頻度は約3%といわれる[2]．

Abeら[3]の剖検例での検討では，悪性リンパ腫の副腎転移の頻度は約25%で，副腎に存在する悪性リンパ腫は転移性のものがほとんどで，周囲組織や後腹膜リンパ節からの進展形式をとるものが多く，副腎原発例はまれとされている．我々が検索しえた限り（1983–2003　医学中央雑誌）では2003年までに44例の報告[1)3)~41)]があり，自験例を含めて本邦報告例の臨床病理学的検討を行った．平均年齢66.2歳（24歳～87歳）で，男女比は1.7：1で男性に多い傾向が見られた．45例中33例（73%）は両側性であり，両側性の場合には副腎皮質機能不全をきたす可能性が高いとされている．副腎原発の悪性リンパ腫では副腎の予備能の高さから自覚症状が出にくいとされているが，報告例の検討で初発症状として頻度の高いものは全身倦怠感・発熱・腹痛・食欲不振・体重減少などで，自験例でも背部痛・右季肋部痛が認められた．また，病理組織学的には自験例も含めて45例中37例（82%）がB-cell typeであったことから，Angioendothelial lymphoma（intravascular lymphomatosis）などの特殊なtypeを除きB-cell typeのみについても検討を行った（**Table 2**）．年齢・性別・腫瘍局在・症状・診断方法などについては差異はなかった．

血液生化学的検査においては，一般に悪性リンパ腫ではLDH，sIL-2Rの上昇が知られている．自験例でも術前のLDH値は564IU/Lと上昇をしていた．sIL-2Rは術前未測定であったが術後27日目の値が1,930U/mlと上昇していた．

悪性リンパ腫の血管造影における特異的な所見として，a）微細で均等な腫瘍血管（fine reticular vasculality），b）比較的長い範囲にわたるsmooth encacementなどがある[42]と報告されている．自験例でも右下副腎動脈を腫瘍血管とするfine reticular vasculalityを認めた．また，Gaシンチも補助的診断に有効とされている．

Fig. 5　a）Angiogram of the rt. renal artery revealed tumor staining from the right inferior adrenal artery（arrow）. b）Angiogram of IVC（Inferior vena cava）revealed no tumor embolus. The IVC was dislocated by the tumor and collateral vessels had developed.

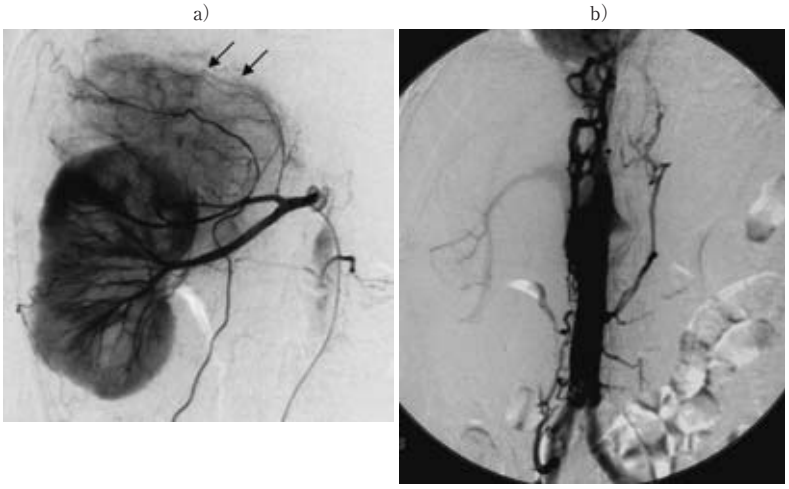

Fig. 6　Resected specimen weighed 1.3 kg, ϕ18×11×10 cm in size. The tumor was a whitish solid elastic hard mass, 13×10×6 cm in diameter with direct invasion to the right hepatic lobe and the right kidney on cut surface.

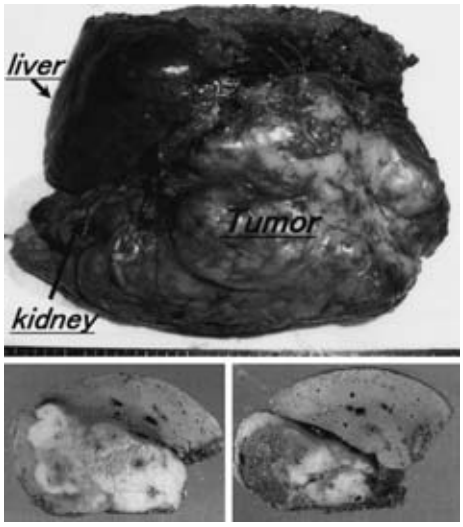

Fig. 7　Histopathological findings showed diffuse prolifelation of atypical cells like lymphocyte, diagnosed as Malignant（Non-Hodgkin's）lymphoma, diffuse mixed B-cell type.（H.E.×100）

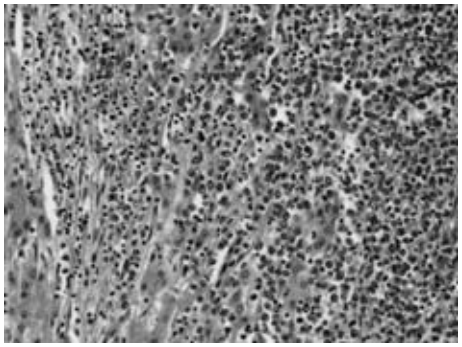

悪性リンパ腫が疑われる症例に対しては，最近では超音波やCTガイド下生検などで確定診断を得て治療方針を決定された報告も見られる（**Table 2**）．報告例の検討では生検17例，手術12例，開腹下生検7例であり診断可能であった症例全体の65％でまず生検を施行されていた．自験例では根治的切除可能と判断し，また患者本人の希望もあったため十分なインフォームドコンセントのもと，まず手術を施行した．

予後に関しては，観察期間の問題もあり予後の評価は一概にはできないと思われるがB-cell typeのみの検討では，生存例13例のうち7例（約54％）で手術が施行されており（そのうち5例は化学療法を併用），また片側症例では8例のうち5

Table 2 Reported cases of adrenal malignant lymphoma（B-cell type）in Japan

No.	Author	Year	Age	Gender	Chief complaint	Cell type	Bilateral or Unilateral	Diagnosis	Treatment	Prognosis
1	Abe	1988	68	M	fever	diffuse mixed B	B	autopsy	none	Died（1M）
2	Itou	1988	47	F	exmination	diffuse large cell	B	ope	ope + chemo（VEPA）	Died（5M）
3	Arai	1990	47	M	back pain	diffuse small B	B	open biopsy	ope + chemo（COP-BLAM3）	Alive（4M）
4	Hasegawa	1990	68	M	lumbago・fever・anorexia	B only	B	autopsy	none	Died（ND）
5	Zhao	1990	63	M	fatigue	diffuse mixed B	B	autopsy	none	Died（2wks）
6	Sasagawa	1991	87	F	lumbago・fever	diffuse medium B	B	autopsy	chemo（VEPA）	Died（3M）
7	〃		77	M	anorexia・fatigue	diffuse medium B	B	US 下 biopsy	chemo（VEPA-VEMP）	Died（5M）
8	〃		75	M	anorexia	diffuse medium B	B	US 下 biopsy	chemo（VEMP）	Alive（48M）
9	Hirota	1992	50	M	exmination	diffuse large cell	U	ope	ope	Alive（ND）
10	〃		62	F	abdominal pain	diffuse large cell	U	open biopsy	chemo	Died（ND）
11	Miyamura	1993	69	M	pigmentation・fever・weight loss	diffuse mixed B	B	open biopsy	chemo（VEPA）	Died（ND）
12	Arima	1993	66	F	fever・fatigue	diffuse large B	U	autopsy	steroid	Died（2wks）
13	Niitsu	1994	57	M	abdominal pain・lumbago	diffuse medium B	B	ope	ope + chemo（COP-BLAM3）	Alive（7M）
14	Yamamoto	1994	24	F	abdominal mass	diffuse large B	U	ope	ope + chemo（ADM + CPM + VDS + MTX + PDN）	Alive（9M）
15	Mizusawa	1995	65	F	fatigue・nausea	diffuse large B	U	ope	ope + chemo（CHOP）	Alive（2M）
16	Takahashi	1996	66	F	anorexia・fatigue・weight loss・fever	diffuse large B	B	US 下 biopsy	chemo（VEPA-B）	Died（4M）
17	Kajiwara	1996	63	M	anorexia・fatigue	diffuse large B	B	open biopsy	chemo（CHOP）	Alive（5M）
18	Kubo	1997	61	M	abdominal pain	diffuse large B	B	biopsy	chemo（VEPA）	Died（4M）
19	Kawakatsu	1997	78	F	fatigue	diffuse medium	B	US 下 biopsy	chemo（CHOP）	Died（2M）
20	Nasu	1998	55	M	weight loss・fever	diffuse large B	B	biopsy	chemo（BACOD-E & CHOP）	Died（8M）
21	Sakamoto	1998	75	F	exmination	B only	B	autopsy	chemo（THP-COP）	Died（ND）
22	Nozawa	1999	54	M	abdominal pain	diffuse large B	B	open biopsy	ope + chemo（ND）	ND
23	Usuki	1999	74	F	fatigue	diffuse large cell	B	biopsy	chemo（CHOP）	Alive（3M）
24	Manabe	2000	68	M	abdominal pain	diffuse large B	B	US 下 biopsy	chemo（VP-16 + CDDP + VCR）	Died（1Day）
25	〃		72	F	abdominal pain	diffuse large B	B	US 下 biopsy	chemo（CHOP）	Alive（5M）
26	Kuyama	2000	69	F	fatigue・weight loss	diffuse mixed B	B	biopsy	chemo（CHOP）（+ steroid）	Alive（50M）
27	Isaji	2000	54	M	Abdominal pain	diffuse large B	B	ope	ope + chemo（THP-COP）	Died（3M）
28	Uehara	2001	76	M	Abdominal pain	diffuse large B	U	ope	ope	Alive（15M）
29	Hayashi	2001	56	M	numbness（lt. leg）	diffuse large B	U	biopsy	chemo（CHOP）+ radiation	Died（6M）
30	Hashimura	2002	66	F	fatigue	diffuse large B	B	open biopsy	chemo（ND）+ radiation	Died（9M）
31	Hino	2002	75	F	weight loss	diffuse large B	B	US 下 biopsy	chemo（CHOP）	Alive（4M）
32	Toukai	2002	78	M	anorexia・fatigue・nausea	diffuse large B	B	open biopsy	chemo（THP-COP）	Died（2M）
33	Kitamura	2003	57	M	abdominal discomfort	B only	B	CT 下 biopsy	chemo（ND）	ND
34	Yoneyama	2003	82	M	anorexia・fatigue・weight loss	diffuse large B	B	CT 下 biopsy	chemo（VCR）	Died（1M）
35	Our case	2003	78	M	abdominal pain	diffuse mixed B	U	ope	ope + chemo（CHOP）	Alive（24M）

ND：no description

VEPA：VCR + CPM + PDN + ADM, VEMP：VCR + CPM + MTX + PDN, CHOP：CPM + ADM + VCR + PDN, COP-BLAM3：CPM + ADR + VCR + BLM + PDN + PCZ, COP：CPM + VCR + PDN, ACOMPB：ADM + CPM + MTX + BLM + PDN, BACOD-E：BLM + ADM + CPM + VCR + Dexamethasone + VP-16, modified CHOP：CPM + THP + VDS + PDN

VCR：Vincristine, CPM：Cyclophosphamide, PDN：Prednisolone, ADM：adriamycin, MTX：Methotrexate, VDS：Vindesine, BLM：Bleomycin, PCZ：Procarbazine, THP：Pirarubicin

例（63％）が生存例であり全症例で手術が施行（そのうち3例は化学療法を併用）されていた．

一般に副腎原発の悪性リンパ腫は，Al-Fiar ら[43]も最長生存期間が11か月と報告しているように治療抵抗性で予後不良とされている．自験例では術後2年経過後もsIL-2Rの再上昇も認めていない．予後向上の理由としては，1)本来副腎原発の悪性リンパ腫は両側が多いとされているが自験例では片側病変であり，副腎皮質機能が正常で手術可能であったこと，2) 東海ら[35]の報告にもあるようにdiffuse large B-cell typeにおいて予後の良好な症例の多くでは化学療法単独ではなく，化学療法と放射線療法あるいは手術との併用療法が行われており，自験例でも外科的切除と化学療法を併用したことが一因であると思われる．よって，副腎原発の悪性リンパ腫では積極的治療が長期生存を可能にすると思われ，これにはsIL-2Rなどを含めた早期スクリーニング，病理による確定診断および化学療法と外科的切除の併用による早期治療が必要であると考えられる．特に，B-cell typeの片側症例においては外科的切除と化学療法の併用により長期予後を期待できる可能性があると思われる．今後は，近年Diffuse large B-cell typeに有効と報告[44]のある“抗CD20モノクローナル抗体（Rituximab）”を加えた治療法にも期待がかかるため，B-cell typeに対しては術後病理においてCD20発現の有無も調べておく必要があると思われる．

文　献

1）権藤守男，坂元秀宇，藤井　彰ほか：副腎原発悪性リンパ腫の1例．臨放線　**32**：155―158, 1987
2）Rosenberg SA, Diamond HD, Jaslowitz et al：Lymphosarcoma, a review of 1269 cases. Medicine（Baltimore）**40**：31―84, 1961
3）Abe J, Kaneko H, Takagi A et al：Primary adrenal lymphoma. Report of an autopusy case. Acta Pathol Jpn **38**：929―939, 1988
4）勝俣康史，野田正信，岡崎　篤ほか：副腎原発と思われる悪性リンパ腫の1例．画像診断　**8**：963―967, 1988
5）伊藤康久，山羽正義，小出卓也ほか：両側副腎に認められたNon-Hodgkinリンパ腫の1症例．泌尿紀要　**34**：137―140, 1988
6）新井　望，原　明博，梅田正法ほか：両側副腎に認められたnon-Hodgkinリンパ腫の1症例．臨血　**31**：1576―1580, 1990
7）趙　雲鵬，田代　敦，佐熊　勉ほか：副腎原発悪性リンパ腫の1剖検例．病理と臨　**8**：265―269, 1990
8）樋上賀一，松尾　武，永吉健介ほか：副腎原発悪性リンパ腫の1例．病理と臨　**8**：825―829, 1990
9）沼尾　宏，井戸清至，成田竹雄ほか：Intravascular lymphomatosisを呈した副腎原発悪性リンパ腫の1例．癌の臨　**37**：1821―1825, 1991
10）笹川一平，西森久普，二川　栄ほか：両側副腎原発悪性リンパ腫の3例．臨血　**32**：1492―1497, 1991
11）広田英輝，高井勝文，古平　毅ほか：副腎原発悪性リンパ腫の2例．映像情報Med　**24**：1483―1485, 1992
12）有馬新哉，蓮井和久，田中貞夫ほか：Intravascular lymphomatosis様の組織像を呈した副腎原発B細胞性悪性リンパ腫の1剖検例．日網内系会誌　**33**：1―9, 1993
13）宮村知也，小浜浩介，高比良宏之ほか：Adisson病を初発症状とした副腎原発非Hodgkin悪性リンパ腫の1例．臨血　**34**：882―883, 1993
14）久野千津子，浅野嘉延，大江賢治ほか：化学療法と放射線療法を試みた副腎原発angioendothelial lymphomaの1剖検例．臨血　**35**：506―510, 1993
15）大淵真男，鈴木　真，滝沢謙治ほか：両側副腎原発悪性リンパ腫の1例．臨放線　**39**：1185―1186, 1994
16）山本浩之，小野栄治，住元一夫ほか：副腎原発と考えられる巨大悪性リンパ腫の1切除例．臨外　**49**：385―390, 1994
17）新津　望，山本真矢，梅田正法：両側副腎にみられた悪性リンパ腫の1例．癌の臨　**40**：1137―1141, 1994
18）Sasagawa I, Sadamori N, Itoyama T et al：Primary adrenal lymphoma with chromosomal abnormalities. Acta Haematol **94**：156―162, 1995
19）水沢弘哉，岡根谷利一，米山威久ほか：副腎原発悪性リンパ腫の1例．泌尿紀要　**41**：991―994, 1995
20）梶原　進，水田敏彦，瀬戸口洋一ほか：経過中に縮小・増大を示し，副腎皮質機能低下症を呈した両側副腎悪性リンパ腫の1例．ホルモンと臨　**44**：175―178, 1996
21）高橋　徹，石井　卓，見田裕章ほか：Adisson病を併発した副腎原発悪性リンパ腫．臨血　**37**：867―869, 1996
22）川勝俊宏，海老名智子，安澤美紀ほか：両側副腎悪性リンパ腫の1例．臨画像　**13**：467―469, 1997
23）Kubo M, Koga M, Fujii T et al：Bilateral adrenal lymphoma with neoplastic angioendotheliosis. Intern Med **36**：47―52, 1997
24）三好　毅，犬飼敏彦，栗原一郎ほか：副腎原発と考えられたT細胞性非Hodgkinリンパ腫（NHL）の1例．内科　**81**：779―783, 1998
25）Nasu M, Aruga M, Itami j et al：Non-Hodgkin lymphoma presenting with adrenal insufficiency and hypothyroidism：an autopsy case report. Pathol Int **48**：138―143, 1998
26）坂元直行，芦原英司，長谷川剛二ほか：副腎悪性リンパ腫の2例．京都医会誌　**45**：49―53, 1998
27）臼杵則朗，広川恵子，田代敬彦ほか：副腎悪性リ

ンパ腫の1例．臨放線 43：327—330, 1998
28）野澤麻枝，水野普二，星 博昭ほか：ガリウムシンチグラフィが診断に有効であった両側副腎 Malignant Lymphoma の1例．臨放線 44：729—732, 1999
29）真鍋大輔，永井 敦，津島知靖ほか：経皮的針生検にて診断し得た副腎悪性リンパ腫の2例．西日泌 62：136—139, 2000
30）伊佐治真子，黒田英嗣，柴田敏朗ほか：潜在的副腎皮質機能低下症をきたした両側副腎原発非ホジキンリンパ腫の1例．日内分泌会誌 76：105—108, 2000
31）Kuyama A, Takeuchi M, Munemasa M et al：Successful treatment of primary adrenal non-Hodgkin's lymphoma associated with adrenal insufficiency. Leuk Lymphoma 38：203—205, 2000
32）三嶋亜紀：急速な進行を示した両側副腎腫瘍の1例．横浜医 51：85—92, 2000
33）上原英輔，田坂大象，松橋佳子ほか：腎細胞癌を合併した副腎原発悪性リンパ腫．臨血 42：710—712, 2001
34）林 真人，前田正幸，佐久間肇ほか：片側副腎腫瘍と髄膜播種で初発した悪性リンパ腫の1例．臨放線 46：1069—1072, 2001
35）東海友美，赤間祐良，高川真徳ほか：副腎原発悪性リンパ腫．臨血 43：851—856, 2002
36）橋村伸二，向井 敬，藤江俊司ほか：副腎原発悪性リンパ腫の1例．断層映像研会誌 29：6—9, 2002
37）日野 恵，行窪勝治，伊藤秀臣ほか：副腎原発悪性リンパ腫の1例．核医学症例検討会症例集 24：7—8, 2002
38）丸山誠太郎，大山泰郎，平澤陽子ほか：副腎悪性リンパ腫の1例．Ther Res 24：1145—1148, 2003
39）北村次男，内野義彦，大野秀樹ほか：両側副腎悪性リンパ腫の超音波断層像．Med Postgrad 41：270—271, 2003
40）小田口尚幸，林 正樹，城間 勲ほか：非常に稀な原発性副腎T細胞リンパ腫の1例．沖縄医会誌 41：38—42, 2003
41）米山高弘，神村典孝，古家琢也：両側副腎悪性リンパ腫．臨泌 57：79—81, 2003
42）細木拓野，岡 聖次，中村仁信ほか：後腹膜原発腫瘍の画像診断．臨放線 44：359—363, 1999
43）Al-Fiar FZ, Pantalony D, Shephered F et al：Primary bilateral adrenal lymphoma. Leuk Lymphoma 27：543—549, 1997
44）Kennedy GA, Tey SK, Cobcroft R et al：Incidence and nature of CD20 negative relapses following rituximab therapy in aggressive B-cell non-Hodgkin's lymphoma. Br J Haematol 119：412—416, 2002

A Case of Primary Adrenal Lymphoma with Invasion to the Right Kidney and the Liver

Takahisa Matsuoka, Norichika Matsui, Kazunori Oka,
Kentaro Nishi and Tomoaki Morita
Department of Surgery, Syutoh General Hospital

A 78-year-old man admitted for right hypochondralgia and back pain was found in blood tests to have elevated LDH and in abdominal CT and MRI to have an enhanced right adrenal gland tumor 15×10cm in diameter with direct invasion to the right kidney and liver suspected. Angiography showed tumor staining from the right inferior adrenal artery. The IVC was dislocated by the tumor and collateral vessels had developed. Under a diagnosis of malignant adrenal tumor, we resected the right hepatic lobe and the right kidney en bloc with the tumor. The resected specimen weighed 1.3kg , and showed a whitish solid elastic hard mass with direct invasion to the right hepatic lobe and the right kidney. The tumor was diagnosed histopathologically as malignant lymphoma, diffuse mixed B-cell type. The patient was discharged on postoperative day 29 and underwent 4 courses of postoperative CHOP treatment. He remains alive and well without evidence of recurrence 2 years after surgery. We suggested that his case emphasizes the importance of rapid diagnosis and intensive therapy in primary adrenal lymphoma.

Key words：malignant lymphoma, adrenal gland, surgery

〔Jpn J Gastroenterol Surg 38：509—515, 2005〕

Reprint requests：Takahisa Matsuoka Department of Surgery, Nagato General Hospital
85 Higashifukawa, Nagato, 759-4194 JAPAN

Accepted：November 30, 2004

©2005 The Japanese Society of Gastroenterological Surgery Journal Web Site：http://www.jsgs.or.jp/journal/