日消外会誌　38（5）：516～520，2005年

症例報告

閉塞性黄疸で再燃した急性リンパ性白血病の１例

横浜労災病院外科，同　消化器病センター*

篠藤　浩一　　大島　郁也　　有我　隆光
木下　弘寿　　吉村　清司　　尾崎　正彦*

症例は38歳の女性で，黄疸を主訴に当院内科で急性リンパ性白血病の治療を受け外来観察中であった．超音波検査で膵頭部の腫瘤を指摘され精査加療目的で入院となった．CTで膵頭部および肝十二指腸間膜に認められた不整低吸収域が閉塞性黄疸の原因であると考えられた．臨床経過より白血病の腹腔内再燃も考えられたが確定診断に至らず急性胆嚢炎を併発したため開腹手術を施行した．胆嚢体部および底部は壊死を起こしており胆嚢摘出術を施行した．さらに，リンパ節の術中迅速組織診でリンパ由来の悪性細胞と診断された．その後，白血病に対し化学療法を施行したが皮膚転移，髄膜播種へと進行し術後約１年で死亡した．

はじめに

白血病の経過中に白血病細胞が種々の臓器に浸潤し腫瘤を形成することが報告されている[1]．しかしながら，腫瘍細胞の肝十二指腸間膜への浸潤による閉塞性黄疸の報告例はまれである．今回，我々は急性リンパ性白血病（acute lymphocytic leukemia；以下，ALL）の経過中に肝外性の閉塞性黄疸を来したと考えられる１例を経験したので若干の文献的考察を加え報告する．

症　　例

症例：38歳，女性

主訴：右季肋部痛，黄疸

家族歴：特記すべきことなし．

既往歴：平成10年12月，ALLの診断で塩酸ドキソルビシン45mg/day ×4days，硫酸ビンデシン3mg/day ×2days，シクロホスファミド700 mg/day ×2days，L-アシパラギナーゼ6,000単位/day×7days，プレドニゾロン45mg /day×14 days施行し寛解．

平成11年5月骨髄再発に対して髄液注入療法（メソトレキセート15mg，シタラビン20mg，プレドニゾロン30mg）2回施行．

＜2004年11月30日受理＞別刷請求先：篠藤　浩一
〒222-0036　横浜市港北区小机町3211　横浜労災病院外科

Fig. 1　Abdominal ultrasonography（US）demonstrated low echoic legion in thepancreatic head（arrow）.

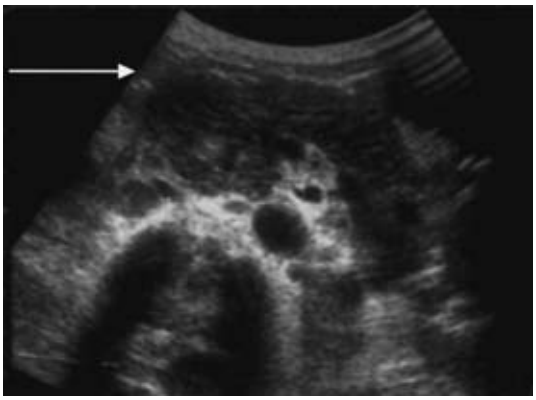

平成12年7月再燃に対して末梢血幹細胞移植を施行し寛解．

現病歴：平成13年9月にALLの外来経過観察中に右季肋部痛および眼球黄染を自覚し当院消化器科に9月19日に精査のためで入院となり，10月15日手術目的にて当科転科となった．

入院時現症（外科転科時）：身長158cm．体重38kg．体温37.5℃．脈拍75/分，整．血圧95/56 mmHg．結膜に軽度貧血および黄疸を認め，腹部は平坦軟で右季肋部に圧痛を認めた．また，体表

Fig. 2 a) Enhanced abdominal CT revealed low density area behind the pancreatic head. b) Celiac artery and splenic vein was involved by the tumor.

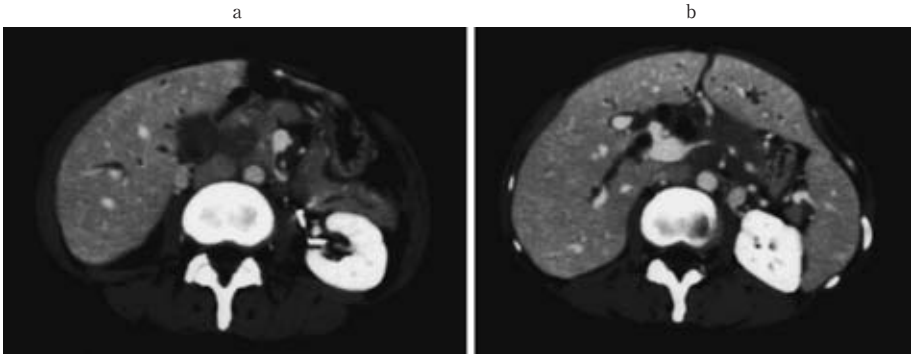

Fig. 3 PTBD showed the stenosis of middle bile duct.

Fig. 4 The resected specimen showed that the gallbladder was gangrenosed cholecystitis and the tumor invaded neck of the gallbladder (arrow).

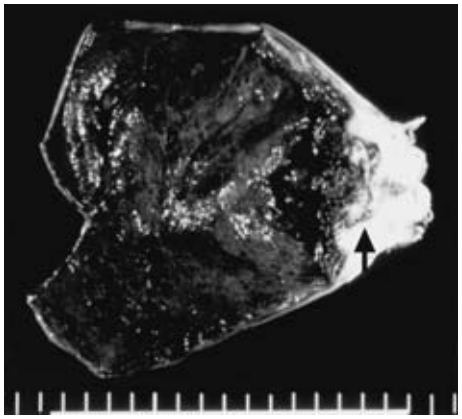

リンパ節の腫大は認めなかった.

入院時血液検査所見：GOT 118IU/*l*，GPT 130 IU/*l*，ALP 3,186IU/*l*，γ-GTP 685Mu/ml，AMY 335U/*l*，T-Bil 9.7mg/dl，D-Bil 7.53mg/dl と肝機能障害を認めた.

腹部超音波検査所見：膵頭部に 35×29×30mm の辺縁不整な内部不均一なエコー領域を認めた（**Fig. 1**）.

腹部 CT 所見：膵頭部に境界不明瞭な低吸収領域を認める（**Fig. 2a**）．さらに脾静脈と腹腔動脈周囲の後腹膜への浸潤像を認めた（**Fig. 2b**）.

ERCP：膵頭部の主膵管の狭窄とその末梢側の膵管の拡張を認め，下部胆管の狭窄を認めた.

経皮経肝胆道チューブ造影：9 月 19 日に挿入された経皮経肝胆道ドレナージ（percutaneous transhepatic cholangio drainage：以下, PTCD）三管合流部より十二指腸乳頭近傍までの下部総胆管の外圧迫と思われる狭窄を認めた（**Fig. 3**）.

超音波内視鏡検査：主膵管の拡張とその十二指腸乳頭側に 20×22mm の辺縁不整な内部が低エコー部分を認めた.

腹部血管造影検査：経上腸間膜動脈門脈造影では脾静脈合流部付近の顕著な外圧迫様の狭小化を

Fig. 5　Microscopic findings　a) The tumor cells spreaded in the tissue (HE stain ×200).
b) The tumor cells were positive for L26 (L26×200).

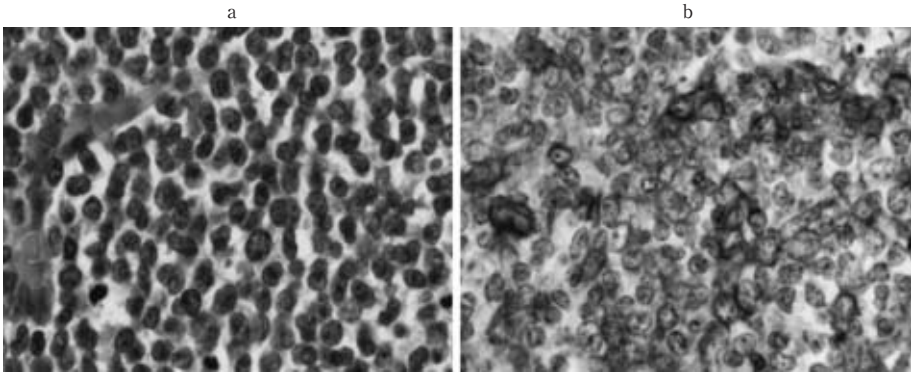

認めるのみで膵アーケードには異常を認めなかった.

以上より白血病の腹腔内再燃を疑うも確定診断には至らなかった. 10月12日頃より38度台の発熱が続き急性胆嚢炎の所見を認め保存的治療で改善せず10月16日に手術を施行した.

手術所見：開腹すると黄色の混濁した腹水と一部壊死を起こし緊満した胆嚢を認めた. また, 肝十二指腸間膜は白色の硬結となっており数珠つなぎに膵頭部のリンパ節と一塊になっており, それら多数のリンパ節による閉塞性黄疸と考えられた. また肉眼上は膵頭部にリンパ節を介して浸潤を認めた. 総胆管周囲のリンパ節を一部術中迅速組織診に提出し悪性のリンパ由来の細胞を認めたため胆嚢摘出術のみ施行した.

摘出標本：リンパ節は2×1×1cmで白色の硬結であった.

摘出した胆嚢は体部から底部にかけて黒色に変色しており壊死を起こしていた. また, 頸部は白色の硬結となっていた (**Fig. 4**).

病理組織学的所見：胆嚢およびリンパ節組織内に中等度の濃染した大きい核と狭小な胞体をもつ腫瘍細胞のびまん性増生像を認めた. 免疫組織学的には腫瘍細胞はLCA(−), L26(scattered+), LN2(+), UCHL-1(−), CD68(−), CD30(−), LeuM1 (−) であった. 以上より悪性のリンパ系の腫瘍の診断を得たが, 既往歴を考慮しALLの腹腔内の再燃と診断した (**Fig. 5**).

術後経過：術後順調に経過し10月26日内科に転科し, 肝門部に放射線を36Gy体外照射したが著効なくその後同年10月下旬より下腹部皮下に結節を認め皮膚生検で腹腔内リンパ節と同様の組織像を得たためALLの髄外再発と診断された. その後, 下肢のしびれなどが出現し髄液検査で芽球様細胞を認め中枢神経へのALLの浸潤と診断した. VP療法 (ビンクリスチン2mg, プレドニゾロン30mg) を4回, 髄液注入療法を2回施行するも効果なく全身衰弱のため平成14年9月18日に永眠された.

考　察

白血病は病理組織学的にびまん性, 浸潤性の系統的増殖を特徴とする造血器腫瘍であるが, まれに限局性の腫瘤形成が認められ腫瘤形成性白血病と分類される. その腫瘤形成部位は, 腎が最も多く, 胸腺, 縦隔洞, 皮膚などの順であると小島ら[2]は報告している.

また, 腫瘤形成白血病の血中に大型の白血病細胞を認めそれが腫瘤形成の成因に関与している可能性を栗田[1]は報告している. 白血病と黄疸の合併に関してLibanskyら[3]は, 急性白血病58例中16例(27.6%)に黄疸を認めたと報告している. Brodyら[4]は, リンパ性白血病に閉塞性黄疸を合併した場合には原因として, 白血病自体によるもの, 白血病以外の病変によるもの, 閉塞性黄疸による類白

Table 1 Reported cases of obstructive jaundice due to leukemia

NO	Author	Year	Age	Sex	Primary diagnosis	Chief complaint	T-Bil (mg/dl)	Obstructive course	Treatment	Prognosis
1	Bower[4]	1951	29	M	ALL	swelling of the neck LN	3.8	swelling of the hepatic porta LN	radiation	35 days, death
2	Brody[5]	1960	65	M	CLL	jaundice	33.1	swelling of the hepatic porta LN	chemotherapy	6.5months, death
3	Nagao[6]	1975	16	M	ALL	jaundice	unknown	invasion of the pancreatic head	chemotherapy	12months, alive
4	Rikitake[7]	1980	73	M	AML	general malaise	21.4	invasion of the pancreatic head	no treatment	14days, death
5	David[8]	1982	51	F	AML	jaundice	14	invasion of the biliary duct	operation	unknown, alive
6	Waiuchi[9]	1986	34	M	AML	general malaise	6.2	invasion of the pancreatic head	chemotherapy	unknown, alive
7	Nakamoto[10]	1986	36	M	CML	jaundice	15.3	invasion of the pancreatic head	chemotherapy	3months, death
8	Our case	2003	38	F	ALL	jaundice	9.7	invasion of the pancreatic head	chemotherapy	12months, death

血病反応などを考慮するべきであると述べている．黄疸の原因として溶血，薬物による肝細胞障害，ウイルス性肝炎，白血病細胞の浸潤による肝実質障害，薬物および白血病細胞の浸潤による肝内胆汁鬱滞が多く，肝外性の閉塞による胆汁流出障害はまれである．

特に自験例のように閉塞性黄疸を来すような腫瘤形成による黄疸はまれで文献的に検索しうる限り自験例を含め8例であった[4)~10)]（**Table 1**）．全例白血病の治療経過中に黄疸が出現し発見されていた．今回自験例では白血病自体の肝十二指腸間膜浸潤による閉塞性黄疸と考えられ，リンパ節への転移が疑われた．しかし術前には芽球様細胞が血中より検出されず，種々の画像診断を用いても確定診断には至らなかったため最終的には開腹生検により診断が確定した．白血病とその他の悪性腫瘍の合併についてはCLLには他の白血病に比べて癌の合併が有意に高いと報告されている[11)]．自験例でもALLではあったがCTで認めた膵頭部の低吸収域より膵癌の合併を考慮したが確定診断には至らず画像診断のみではやはり診断の限界があるものと考えられた．

治療法に関しては確立された化学療法のレジメンの記載はなく急性白血病や急性の転化例では原因になった白血病に準じた化学療法が一般的と考えられる．しかしその効果についての詳細な記載は認めなかったが，おそらく完全寛解すれば通常の白血病の治療成績に準じて経過するのではないかと思われた．検索しうる限りAMLの1例のみ寛解されたと報告されていた[9)]．また，慢性リンパ性白血病CLLの1例は手術により救命されていた[5)]．一般的にその予後は不良で寛解導入されることなく死亡している例がほとんどである[10)]．自験例も内科に転科後局所に対する放射線療法と全身化学療法を施行したが術後約1年で死亡した．白血病に合併した閉塞性黄疸の診断には悪性腫瘍の合併のみならず白血病の進展による病態のひとつも十分考慮に入れるべきであると考えられた．

文　献

1）栗田宗次：腫瘤形成性白血病．臨血 **23**：441―448, 1982
2）小島　瑞：腫瘤形成性白血病．日血会誌 **26**：62―68, 1963
3）Libansky J, Bednar B：Icterus in the course of acute leukemia. Neoplasma **8**：275―287, 1961
4）Brody JI, Finch SC, Nelligan D：Management of obstructive jaundice in chronic lymphotic leukemia. Am J Med Sci **24**：726―731, 1960
5）Bower JS, Coca-Mir R, Martinsburg W：Jaundise in acute subleukemic lymphocytic leukemia due to obstruction of the common duct by potal nodes. JAMA **146**：987―988, 1951
6）長尾忠美，植村致信，土岐博信ほか：腫瘤形成性白血病の治療に関する臨床研究．臨血 **16**：19―24, 1975
7）力武　修，児玉武利，久野修資ほか：閉塞性黄疸

をきたした腫瘤形成性急性骨髄性白血病の1例．日臨　**38**：4692―4696, 1980
8）Lillicrap DP, Ginsburg AD, Corbett WE：Relapse of acute myelogeneous leukemia presenting with extrahepatic obstruction of the biliary tract. CMAJ **27**：1000―1001, 1982
9）和井内英樹，加藤英夫，渡辺清明：膵頭部腫瘤形成を病初に認めた急性骨髄性白血病（AML）の1例．日内会誌　**76**：616, 1987
10）中元秀友，稲垣恭孝，丸山健行ほか：白血病細胞浸潤により肝外閉塞性黄疸を来した慢性骨髄性白血病（CML）急性転化の1例．日消病会誌　**84**：1844―1849, 1987
11）高橋隆一，中山　仁，日野理彦ほか：慢性リンパ性白血病と癌の合併―自験例2例と文献的考察―．臨血　**22**：505―510, 1981

A Case of Acute Lymphocytic Leukemia relapsed with Obstructive Jaundice

Koichi Shinoto, Ikuya Oshima, Takamitsu Ariga,
Hirohisa Kinoshita, Seiji Yoshimura and Masahiko Ozaki*
Departments of Surgery and Gastroenterology, Yokohama Rosai Hospital*

A 38-year-old woman admitted for jaundice and treated for acute lymphocytic Leukemia was found in abdominal ultrasonography and abdominal computed tomography to have a mass in the pancreas head. Based on her history, we diagnosed intraperitoneal relapse of leukemia and conducted cholecystectomy and lymphadenectomy. Microsopically. The gall bladder was confirmed to have gangrenous cholecystitis and lymph nodes showed the metastasis of leukemia. The woman died about 1 year after sugery due to meningial infiltration.

Key words：leukemia, obstructive jaundice

〔Jpn J Gastroenterol Surg 38：516―520, 2005〕

Reprint requests：Koichi Shinoto　Department of Surgery, Yokohama Rosai Hospital
3211 Kozukuecho, Kohokuku, Yokohama, 222-0036 JAPAN

Accepted：November 30, 2004

©2005 The Japanese Society of Gastroenterological Surgery　Journal Web Site：http://www.jsgs.or.jp/journal/