日消外会誌　38（5）：527～532，2005年

症例報告

腹腔内出血を呈した大網肉芽腫（Braun 腫瘤）の１例

都城市郡医師会病院外科[1)]，宮崎大学第２病理[2)]，同　第１外科[3)]

内山周一郎[1)～3)]　安藤　好久[1)]　瀬口　浩司[1)]　豊永　健二[1)]
東　　秀史[1)]　伊藤　浩史[2)]　片岡　寛章[2)]　千々岩一男[3)]

大網肉芽腫はBraun 腫瘤とも呼ばれている．これに腹腔内出血を伴うことはまれである．我々は，腹腔内出血を呈した大網肉芽腫の１例を経験したので報告する．症例は58歳の男性で，突然の心窩部激痛により救急車で当科を受診した．出血性ショック状態にあり，腹部に筋性防御を，腹部CTで腹水と胃粘膜下腫瘍を疑う所見を認めた．胃粘膜下腫瘍破裂による腹腔内出血を疑い緊急手術となった．腹腔内には血性腹水が貯留し，胃壁は腫瘤と一体となって圧排され，腫瘤と胃壁の一部が裂けており，そこが出血源となっていた．横行結腸の一部が腫瘤に巻き込まれていた．術中に良悪性の鑑別は困難で，幽門側胃切除，横行結腸部分切除を行った．病理組織検査の結果，腫瘤は炎症性肉芽組織で，腫瘍成分を認めなかった．患者に腹部手術や外傷の既往はなく，出血の原因は不明であった．腹腔内出血を呈した大網肉芽腫はまれで，本例が本邦２例目である．

はじめに

1901年Braunがヘルニア手術後に大網に発生した炎症性腫瘤を報告して以来，炎症性大網腫瘤はBraun腫瘤と呼ばれている．今回，我々は腹腔内出血を呈し悪性腫瘍との鑑別が困難であった大網肉芽腫（Braun腫瘤）の１例を経験したので文献的考察を加えて報告する．

症　　例

患者：58歳，男性

主訴：心窩部激痛

家族歴・既往歴：特記すべきことなし．

現病歴：生来健康で，検診を受けたことはなかった．2001年９月下旬，午前３時頃より突然心窩部激痛が出現．同日当院へ搬送され緊急入院となった．

入院時現症：収縮期血圧50～60mmHg心拍数120/min．顔面苦悶様で，腹部は緊満し上腹部を中心に筋性防御を伴っていた．

入院時血液検査所見：白血球増多と貧血を認めた（**Table 1**）．

Table 1　Laboratory data on admission

WBC	18,500 /mm^3	TP	4.5 mg/dl
Neut	77 %	T-Bil	0.7 mg/dl
Lym	18 %	GOT	16 IU/*l*
Mono	5 %	GPT	11 IU/*l*
RBC	322×10^4 /mm^3	LDH	289 IU/*l*
Hb	10.9 g/dl	CPK	36 IU/*l*
Hct	31.7 %	BUN	10.7 mg/dl
Plt	24.9×10^4 /mm^3	Cre	1.2 mg/dl
		BS	184 mg/dl
PT	12.5 sec	AMY	355 IU/*l*
APTT	28.0 sec	Na	137 mEq/*l*
		K	5.6 mEq/*l*
		Cl	103 mEq/*l*
		CRP	2.1 mEq/*l*

入院後経過：来院後，急速な補液によって血圧の回復傾向をみた．腹部超音波検査で上腹部を中心に腹水の貯留の所見を認めたためCTを行った．

腹部CT：多量の腹水貯留，8cm大の胃粘膜下腫瘍を疑わせる腫瘤像を認めた（**Fig. 1**）．

発症後比較的短時間で急速に腹水貯留をみたこ

＜2004年11月30日受理＞別刷請求先：内山周一郎
〒889-1692　宮崎郡清武町大字木原5200　宮崎大学第１外科

Fig. 1　Abdominal CT scan shows intra-abdominal effusion in the right subphrenic space and a tumor-like lesion of the stomach
Mosaic pattern is observed in the center of the lesion.

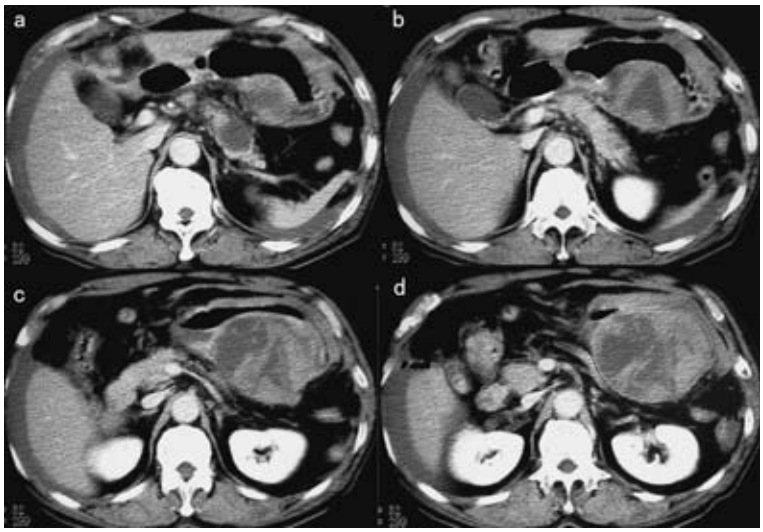

Fig. 2　Intraoperative findings
Intraabdominal hemorrhage and coagula formation were observed at laparotomy (a). The ruptured gastric wall and the tumorous lesion containing the coagula in the center are shown (arrow) (b). Schema of the location of the lesion (c, d).

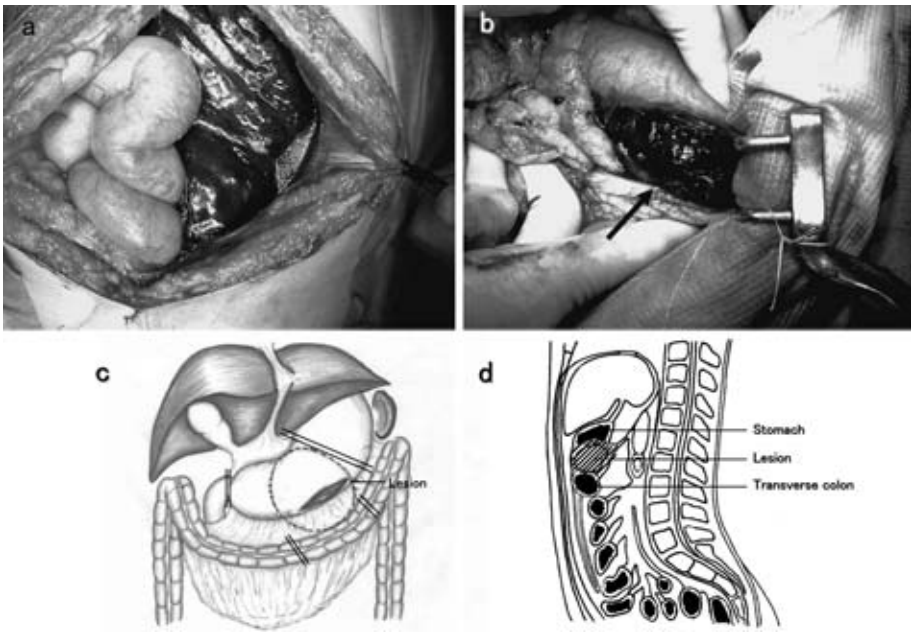

Fig. 3　Resected specimens
Dorsal side of the stomach and transverse colon are shown（a）. White arrows indicate the tumorous lesion. The black arrows indicate the ruptured portion（b）, and its mucosal side（c）.

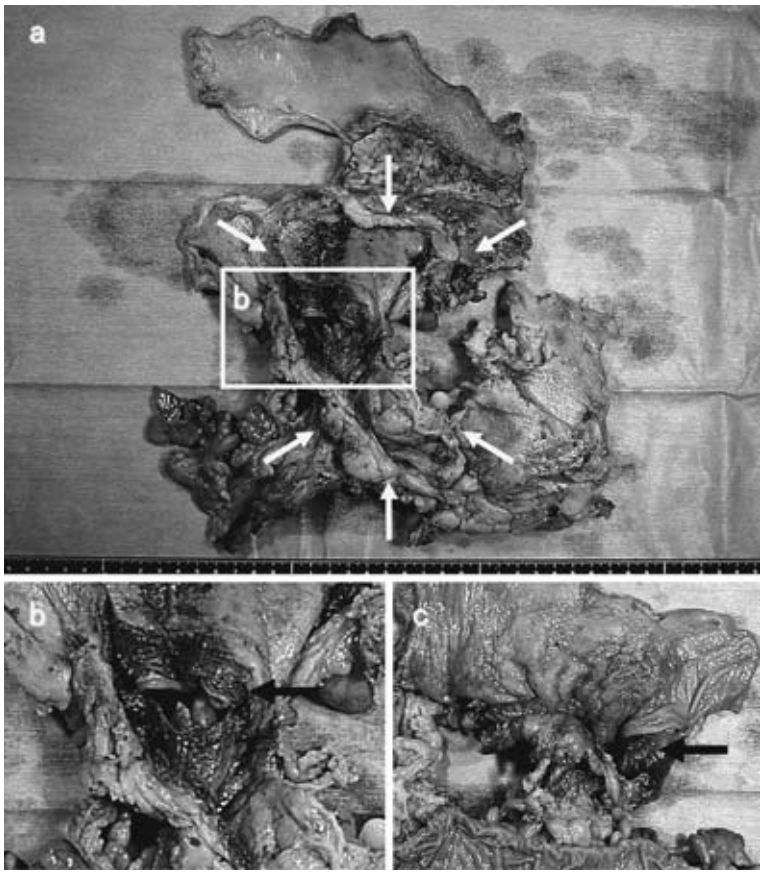

とから，胃粘膜下腫瘍破裂による腹腔内出血を強く疑い，腹膜刺激症状が明らかであったことから緊急手術を施行した．

手術所見：腹腔内に約 1,300ml の血性腹水を認めた．また，胃壁は腫瘤と一体となって圧排され，腫瘤と胃壁の一部が大きく 1 か所裂け，そこが出血源となっていた．腫瘤は弾性硬で胃後壁と強固に癒着し，大網を背側から押し上げて，中結腸動脈は巻き込まれていた．腫瘤は胃後壁に連続し横行結腸間膜，結腸壁を巻き込んでいた（**Fig. 2**）．術中に良悪の鑑別は困難で幽門側胃切除，横行結腸部分切除，結腸人工肛門造設術を施行し，2 期的に結腸―結腸吻合を行うこととした．また，胆石により胆嚢が緊満していたため胆嚢摘出術も同時に行った．腫瘤は頭側で総肝動脈周囲に連続して癒着しており，完全な摘出は行えず一部を残した形で切除となった．腫瘤摘出による止血が第一の目的であったため，リンパ節郭清を行わなかった．また腫瘤と膵臓との交通はみられなかった．

摘出標本：厚い壁を有する腫瘤で，胃の後壁から結腸間膜，そして結腸に強固に癒着していた．その 1 か所に裂けた部を認め，胃の粘膜面へと連続していた（**Fig. 3**）．腫瘤の中心部は血液と凝血塊で満たされており，異物や膿の貯留は無かった．胃の粘膜面に明らかな腫瘍性病変を認めなかった．中結腸動静脈は腫瘤壁と一塊になっていた．

Fig. 4　Microscopic examination（H.E stain）
The gastric wall tissue nearby the ruptured edge is composed only of the proper muscle, lacking the granulation（a）. Marked edema and hemorrhage in the submucosa（b）and granulation tissue of the subserosal layers of the stomach（c）are shown.

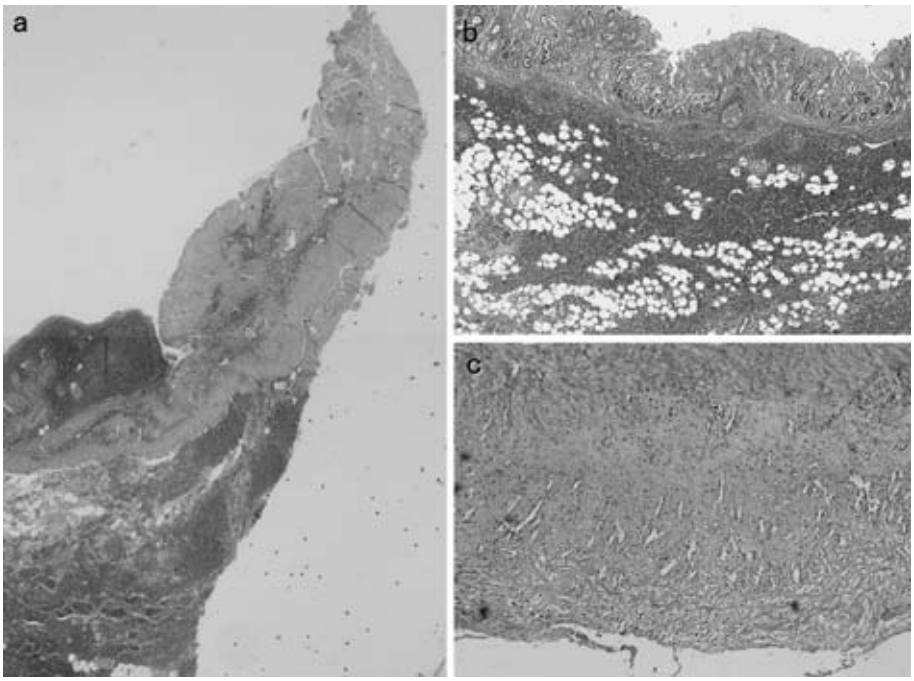

病理組織所見：胃の漿膜側に沿って肉芽組織が形成されており，その肉芽は筋層の方に入り込んでいた．粘膜下層は炎症と出血で著明な浮腫を認めた．腫瘤の破裂部で粘膜および肉芽組織は欠損しており，固有筋層が引き延ばされていた．腫瘤は組織学的には著明な線維化と毛細血管の増生を伴った炎症性肉芽組織であったが，紡錘形細胞や明らかな腫瘍細胞はなかった．主要周囲の血管には明らかな血栓形成はみられなかった．また梗塞所見や異物巨細胞はなかった（**Fig. 4**）．

以上，腫瘤の本体は大網肉芽腫で，腫瘤の増大に伴って壁が裂け，腹腔内出血を来したものと考えた．

術後経過：術後経過良好で，2期的に初回術後144日目に人工肛門閉鎖術，結腸―結腸吻合術を行った．その後のfollow CTでは，明らかな残存腫瘤影はみられなかった．

考　　察

1901年Braun[1]がヘルニア手術後に大網に発生した炎症性腫瘤を報告して以来，炎症性大網腫瘤はBraun腫瘤と呼ばれるようになった[2]．Braunは手術後の大網腫瘤中に多く結紮糸があることから，結紮糸感染が原因と考えた．一方，Holländerは最近感染は必ずしも必要とせず結紮糸自身が機械的原因となって腫瘤を形成しうるとした[3]．術後の原因としては，他にガーゼ，手術手袋のコーンスターチなどがこれまで報告されている[3)4)]．本症例のように手術既往のない炎症性大網腫瘤形成の原因として，魚骨，骨片，竹片[5]，アニサキスなどの寄生虫などがあげられる．また，手術既往がなく，腫瘤の中心に異物が証明されない症例においては，ヘルニア嚢内の慢性外傷性刺激，女性骨盤内臓器の炎症，大網の出血，血栓による血行障害，捻転などが挙げられている．1962年，田中[2]らは58例の炎症性大網腫瘤の原因をGoldschmidt[6]に

よる分類により集計した．すなわち，(1) 腹腔内の炎症や慢性の外傷の結果起こる汎発性炎症性網膜肥厚22例（38%），(2) 術後に発生する網膜腫瘤（結紮糸など）22例（38%），(3) 腹腔内臓器疾患あるいは手術既往に関係がない特発性の限局性球形の網膜腫瘤13例(22%)となっていた．当時，魚骨が原因となった腫瘤は3例(5%)であったが，1986年，松井[7]らの集計で41例と増加していた．さらに内田[8]らは魚骨穿通・穿孔症例153例を集計し，穿孔部位不明の51例のうち，ほとんどが炎症性肉芽腫という形で腸管から離れた腹腔内に魚骨が確認されたとの報告がある．他の原因で発症する症例は近年はほとんど報告されていない．異物診断については特徴的所見をみず，画像所見で腫瘤像が得られても質的診断は困難なことが多い．魚骨のように石灰化を伴っている異物の存在する肉芽腫でさえ術前診断率はわずか8%（153例中13例)で，術前診断の困難さを示している．大網肉芽腫のうち他臓器に炎症性進展像を呈する腫瘤もこれまでに数例報告されており，悪性腫瘍との鑑別も困難なことが多く[5)8)~10)]複数の腸管切除を必要とする症例も報告されている[2)6)7)11)]．肉腫は大網腫瘤の10%程度と頻度は低く，線維肉腫，紡錘形細胞肉腫，平滑筋肉腫などがあげられる．日比ら[12]によると大網原発平滑筋肉腫は48例の報告があり，発見時は80%が10cm以上であった．肉腫は被膜で覆われることが多く，内容は出血，変形，嚢胞，壊死などを伴うことが多く被膜は脆弱であり，存在診断はできても画像的に特徴的所見はみられない．

本症例は発症するまでは全く無症状で，手術の既往もなく原因となるようなエピソードもなかった．また，腫瘤の存在期間も全く不明であった．術前CTでは胃粘膜下腫瘍が強く疑われ，大きさからも悪性腫瘍を完全に否定することは困難であった．術中所見で出血源は裂けた腫瘤そのものであり，良悪の鑑別が困難な状態であったため，腫瘤摘出を余儀なくされ横行結腸合併切除を伴った胃切除術を行った．組織学的には炎症性肉芽腫で腫瘍成分はなく，存在部位より大網肉芽腫と考えられた．出血を呈した大網肉芽腫の報告はこれまで伊神ら[13]の報告した1例のみで，自験例が2例目であった．腫瘤の原因に関しては異物の存在などの所見はなく結局不明であり，組織学的に梗塞などの血行障害もなかった．

なお，本稿の要旨は第64回日本臨床外科学会（2002年11月，東京）にて発表した．

文　献

1) Braun H：Üeber enzündliche Geschwülste des Netzes. Arch Klin Chir **63**：378—399, 1901
2) 田中早苗，折田薫三，神村政行：大網の単純性炎症性腫瘤について．臨外　**17**：1222—1229, 1962
3) 高橋秀明，恩田昌彦：Braun腫瘤．早藤弘編．別冊日本臨床，領域別症候群，11，腹膜・後腹膜・腸間膜・大網・小網・横隔膜症候群．日本臨床社，大阪，1996，p303—305
4) 後小路世士夫，矢部清寿，宮本洋寿ほか：手術手袋のスターチによる大網炎症性肉芽腫の1例．日臨外医会誌　**51**：2553, 1990
5) 別所竜蔵，川村一彦，山田研一：大網由来の悪性腫瘍を思わせた，竹片を中心とした，胃異物性肉芽腫の1例．地域医療　**29**（平成3年度特集）：558—561, 1992
6) Goldshmidt W：Epiploitis und enzündlicher Netztumor. Wien Klin Wochenschr **38**：530—532, 1925
7) 松井昭彦，岡島邦雄，川西端哉ほか：魚骨による消化管穿通の2治験例．日臨外医会誌　**47**：955—961, 1986
8) 内田隆寿，古市　哲，永田康浩ほか：魚骨穿通による腹腔内炎症性肉芽腫の1例．消外　**19**：513—518, 1996
9) 木村寛伸，月岡雄治，倉知　圓ほか：膀胱壁浸潤を伴ったBraun腫瘤の1例．外科診療　**35**：1187—1190, 1993
10) 三山健司，岩瀬和泉，田中洋一ほか：腹壁浸潤を伴い，大網の悪性腫瘍を思わせた，魚骨を中心とした巨大炎症性腫瘤の1例．埼玉医会誌　**21**：672—675, 1986
11) 竹元伸之，山本　宏，甲斐敏弘ほか：術前診断が可能であった魚骨による腹腔内炎症性腫瘤の1例．日臨外会誌　**61**：1293—1298, 2000
12) 日比俊也，井川愛子，安田邦彦ほか：大網原発平滑筋腫瘍の2例．外科　**64**：611—616, 2002
13) 伊神　剛，長谷川洋，小木曽清二ほか：出血を呈した大網肉芽腫（Braun腫瘤）の1例．日臨外会誌　**62**：2292—2297, 2001

A Case of Omental Granuloma（Braun tumor）Accompanying Intraabdominal Bleeding

Shuichiro Uchiyama[1)~3)], Yoshihisa Ando[1)], Koji Seguchi[1)], Kenji Toyonaga[1)],
Shushi Higashi[1)], Hiroshi Itoh[2)], Hiroaki Kataoka[2)] and Kazuo Chijiiwa[3)]
Department of Surgery, Miyakonojo Medical Association Hospital[1)]
Second Department of Pathology[2)] and Department of Surgery 1[3)]
Faculty of Medicine, University of Miyazaki

Omental granuloma, also called a Braun tumor, rarely causes intraabdominal bleeding. A 58-year-old man transfered by ambulance due to severe epigastralgia with muscular defense was found in physiological examination to be in hemorrhagic shock. Abdominal computed tomography showed intraabdominal effusion and a mass in the gastric wall, strongly suggesting intraabdominal bleeding caused by intraabdominal rupture of the submucosal gastric tumor. Laparotomy confirmed the abdominal cavity to be filled with zanguinous effusion and a round mass adhering to the gastric wall and transverse colon and having a partically torn capsule. Because the mass could not be differentiated from malignancy, we conducted distal gastrectomy and partial resection of the transverse colon. Postoperative histopathology showed no apparent neoplastic component in the resected specimen but did show inflammatory granulation tissue. Because the patient had no history of abdominal surgery, the precise tumor cause remains unclear. This is, to our knowledge, only the second such report in Japan describing omental granuloma accompanying intraabdominal bleeding.

Key words：omental granuloma, intraabdominal bleeding, Braun tumor

〔Jpn J Gastroenterol Surg 38：527—532, 2005〕

Reprint requests：Shuichiro Uchiyama　Department of Surgery 1, Miyazaki Medical College, Faculty of Medicine, University of Miyazaki
5200 Kihara, Kiyotake, Miyazaki, 889−1692 JAPAN

Accepted：November 30, 2004

©2005 The Japanese Society of Gastroenterological Surgery　　Journal Web Site：http://www.jsgs.or.jp/journal/