日消外会誌　38（5）：539～544，2005年

症例報告

早期診断により治癒しえたイレウス管留置による Schönlein-Henoch 紫斑病合併腸重積症の１例

八雲総合病院外科[1)]，北海道大学大学院腫瘍外科[2)]

佐藤　暢人[1)2)]　猪俣　　斉[1)2)]　畠山　純一[1)]　加藤　紘之[2)]

症例は55歳の男性で，嘔気，腹痛を主訴に近医を受診し，入院．イレウスの診断でイレウス管挿入となったが，改善しないため当院に紹介された．受診時，強い嘔気を認めた．腹部単純写真で，イレウス管は弛みなく留置され，胃は拡張していた．超音波検査，CTで，イレウス管を中心にして小腸が蛇腹状に手繰り寄せられ，一部に腸重積を疑わせる所見を認めた．腹部症状が軽度であったため，管抜去による保存的治療を選択したが，症状は軽快し，画像検査でも腸重積の所見なく経過した．また，イレウスの原因はSchönlein-Henoch紫斑病によると考えられた．イレウス管による吸引療法を行う際，合併症の一つに腸重積の発症があることを念頭において経過を観察すべきである．また，腸重積が癒着で強く固定する前に早期診断することができれば，保存的治療での改善が見込めるため，疑わしい場合には，画像診断を積極的に行って病態の把握に努めるべきである．

はじめに

イレウス管挿入の比較的まれな合併症として管留置に伴う腸重積症の発症があるが，診断が困難なため，開腹手術に至る場合が多い．今回，我々は早期診断により保存的に治療しえたイレウス管留置による腸重積症の１例を経験したので報告する．

症　　例

患者：55歳，男性

現病歴：平成15年10月21日より嘔気，腹痛を自覚．翌日，近医を受診し，腹部単純X線写真（**Fig. 1**）で小腸鏡面像を認め，腸閉塞の診断で入院となった．保存的治療で改善しないため，10月24日にイレウス管を挿入．同日の排液量は600mlであったが，25日に2,800ml，26日には3,450mlと増加を認めたため，27日に精査加療目的で当科紹介となった．受診時，強い嘔気を認めたが，腹痛の訴えはなかった．

既往歴：16歳時に虫垂切除術施行．

＜2004年12月17日受理＞別刷請求先：佐藤　暢人
〒057-0007　浦河郡浦河町東町ちのみ1―2―1　浦河赤十字病院外科

入院時現症：身長167.0cm，体重50.1kg，体温36.1℃，血圧130/80mmHg，心拍数78/分・整．貧血・黄疸なし．両下腿伸側面に丘疹状の紫斑を認めた（**Fig. 2**）．腹部はやや膨隆，軟．臍周囲から左側腹部にかけて圧痛を認めたが，腹膜刺激症状，筋性防御は認めなかった．腹部に明らかな腫瘤は触知しなかった．イレウス管は110cmまで挿入されており，左鼻腔で固定されていた．

入院時検査所見：血液検査では，核の左方移動を伴う白血球数の増多と電解質異常を認めた．また，尿検査では尿蛋白2＋，尿潜血2＋であった（**Table 1**）．

腹部単純X線写真：胃の拡張像を認めた．イレウス管の弛みはなく，先端のバルーンは拡張して小腸内に留置されていた（**Fig. 3**）．

腹部US所見：臍上部，左側腹部で全周性に肥厚した小腸壁と同心円状構造を認めた（**Fig. 4**）．

腹部CT所見：胃は著明に拡張しており，胃内残渣多量であった（**Fig. 5a**）．イレウス管を中心として蛇腹状に手繰り寄せられた小腸像を認め（**Fig. 5b**），一部では内部に脂肪吸収域を伴った同心円状の層状構造を示していた（**Fig. 5c，d**）．管

Fig. 1　Abdominal X-ray showed ileus with intestinal dilation in abdominal cavity.

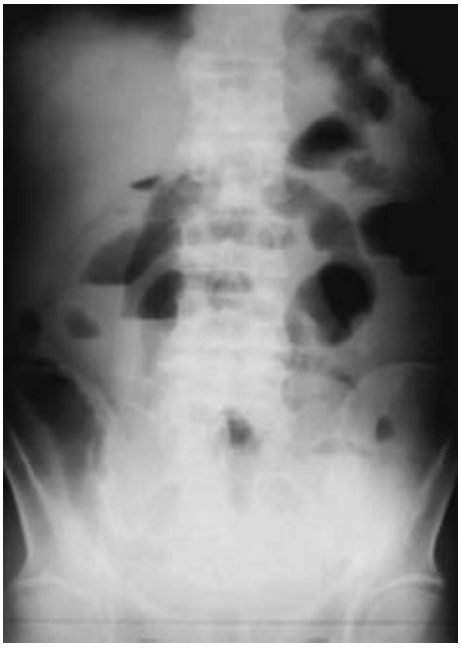

Fig. 2　Macroscopic findings showed papular purpura on the inferior limbs.

先端部より肛門側の腸管には異常所見を認めなかった.

以上の所見より，イレウス管留置に起因した腸重積症を疑い，X 線透視下にイレウス管造影を行った.

イレウス管造影検査：造影しながら緩徐にイレウス管を引き抜いた．腸蠕動は良好で，蛇腹状に手繰り寄せられた小腸の撓みは速やかに緩んでいった（**Fig. 6**）．狭窄所見は認めず，イレウス管は胃内に留置した.

腸管の狭窄像を認めず，小腸の撓みの解消が確認されたことから，重積は固着する以前の状態で管抜去により解除されたものと考えられた.

イレウス管胃内留置後より嘔気は消失した．同日より排便を認め，翌日イレウス管は抜去したが，腹部症状は認めずに経過した.

また，皮膚所見，尿検査所見，腹部症状から，Schönlein-Henoch 紫斑病の一症状としてイレウスが発症したと考えられた．絶食を継続し，上部消化管内視鏡検査，下部消化管内視鏡検査を施行した.

上部消化管内視鏡検査所見：下部食道から胃，十二指腸にかけて，びまん性の炎症所見を認めた（**Fig. 7a，b**）.

下部消化管内視鏡検査所見：回腸末端部にびまん性の炎症所見を認めた(**Fig. 7c**)．同部位からの生検，細菌培養では特記すべき所見を認めなかった．また，大腸に炎症像はなく，狭窄所見も認めなかった.

以上の所見より，イレウスの原因は Schönlein-Henoch 紫斑病の腸壁内出血に起因するものと診断した.

入院後 2 週目より摂食を開始したが，腹部症状は認めず，退院に至った.

考　　察

イレウス管挿入の合併症として，管留置に起因する腸重積症があるが，その頻度は少なく，比較的まれである．医学中央雑誌で検索したかぎり，1987 年から 2002 年までの本邦報告例は 54 例であった.

この中で年齢，性別，治療法について明らかな記載のある 43 例について検討すると，性別は男性

Table 1　Laboratory data on admission

WBC	20.4×10^3 /mm^3	BS	205 mg/dl	urine	
RBC	4.39×10^5 /mm^3	ChE	60 IU/*l*	pH	6.0
Hb	14.7 g/dl	T-Chol	141 mg/dl	Pro	2 + mg/dl
Ht	44.7 %	BUN	16.2 mg/dl	Glu	3 +
Plt	76.2×10^3 /mm^3	Cre	0.6 mg/dl	OB	2 +
		UA	2.5 mg/dl	Bil	−
TP	5.7 g/dl	Na	126 mEq/*l*	stool	
Alb	2.9 g/dl	K	4.7 mEq/*l*	OB	2 +
T-Bil	0.2 mg/dl	Cl	91 mEq/*l*		
AST	28 IU/*l*	Ca	8.1 mg/dl		
ALT	20 IU/*l*	CRP	5.4 mg/dl		
ALP	135 IU/*l*				

Fig. 3　On admission, abdominal X-ray showed stomach dilation and the tension of a long tube. A balloon of the tube was inflated and placed in the intestine.

Fig. 4　US demonstrated multiple concentric ring sign of intestine.

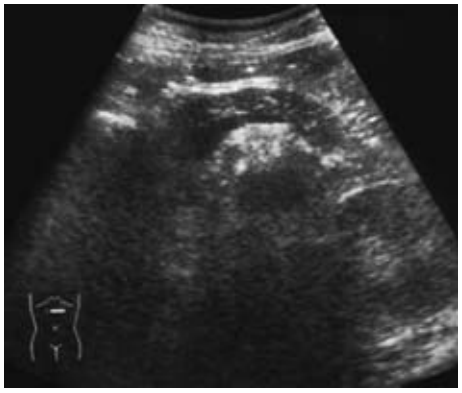

が 22 例，女性が 21 例であった．年齢は 40 歳から 94 歳まで幅広く，平均年齢は 66.2 歳であった．腸重積発症時期は，イレウス管による保存的治療中が 27 例(62.8%)で管挿入より平均 6.3 日後に発症し，イレウス管抜去後が 16 例（37.2%）で管抜去より平均 0.9 日後に発症していた．治療法は全例で開腹手術が行われており，腸切除を必要としたのが 26 例(60.5%)，用手整復のみが 17 例(39.5%)であった．

イレウス管留置に伴う腸重積症の発生機序について，McGoon[1]は telescoping 現象で説明している．イレウス管先端のバルーンは腸管の蠕動運動を刺激し，肛門側に進もうとするが，イレウス管自体は体外での固定などによって先進の抵抗になる．このため，バルーン口側の腸管が蛇腹状に手繰り込まれて telescoping を生じ，腸重積に至るという説である．自験例では，イレウス管が 110cm と比較的近位で固定されており，先進の抵抗になったと考えられる．このため，減圧により腸管壁の肥厚が軽減されて蠕動運動は活発化し，上記の機序で重積に至ったと想定される．

また，Schönlein-Henoch 紫斑病では，毛細血管

Fig. 5　Abdominal CT showed stomach dilation(a), small intestine telescoping over a long tube（b）and parts suspected of intussusception（c, d）.

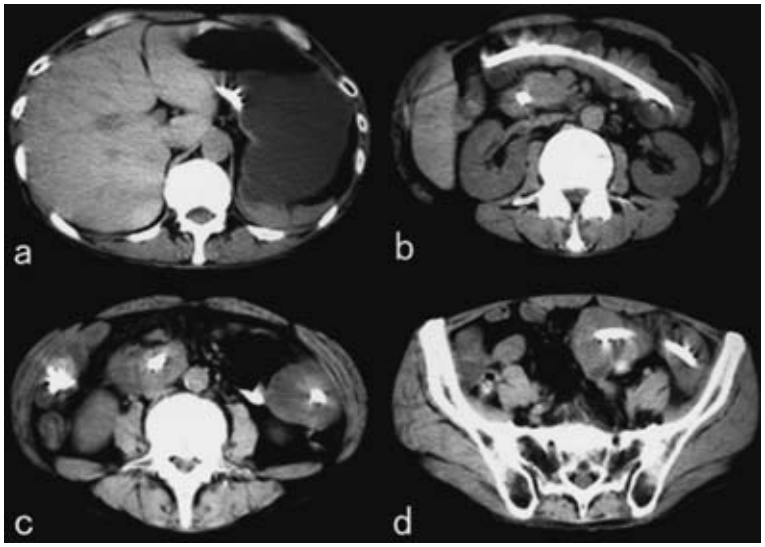

Fig. 6　Small bowel series with tube withdrawal showed good peristalsis and telescoped intestine loosening promptly. Intestinal stenosis wasn't recognized.

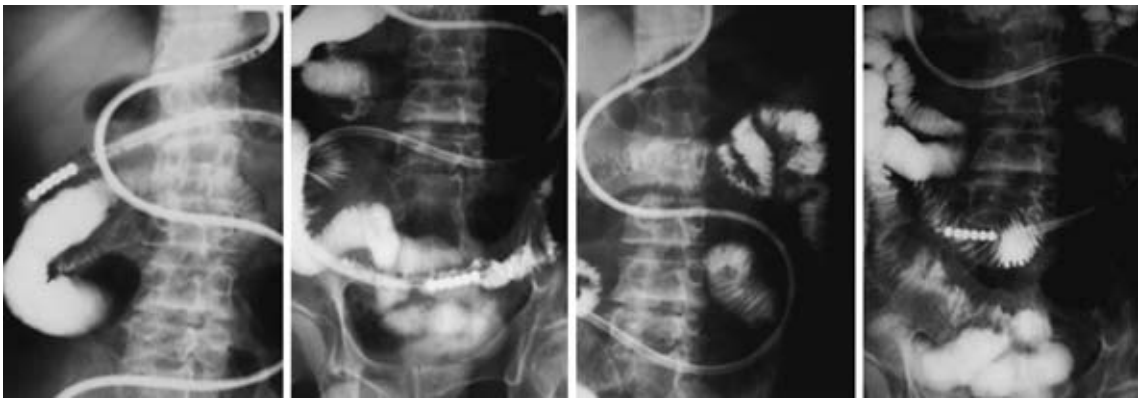

の攣縮による腸管の虚血性変化によりイレウスが出現し，時には壁内血腫や著明な浮腫に伴う腸重積症が発症しうることが知られている[2)3)]．自験例では，皮膚所見，尿検査所見，腹部症状から，Schönlein-Henoch 紫斑病がイレウスの原因と考えられた．腸重積症との関連については，壁内血腫や浮腫がその一因となった可能性はある．しかし，イレウス管を中心として蛇腹状に手繰り寄せられた腸管像，管挿入部にのみ認めた複数箇所での重積像，管抜去により重積が解除されたことを考慮すると，自験例の腸重積症は管留置が主原因と考えられた．

腸重積の症状は腹痛，嘔吐，発熱，腹部腫瘤，血便などが特徴とされているが，定型的症状を呈さない場合もあり[4)]，臨床症状からは診断困難な場合も多い．イレウス管留置に起因するものでは，イレウス管よりの排液の増量[5)]，もしくは血性排液[6)]を認めた場合は注意すべき所見であるとい

Fig. 7　Gastrointestinal endoscopy showed diffuse inflammation from lower esophagus (a) to stomach (b) and duodenum. Colonoscopy showed diffuse inflammation of the terminal ileum (c).

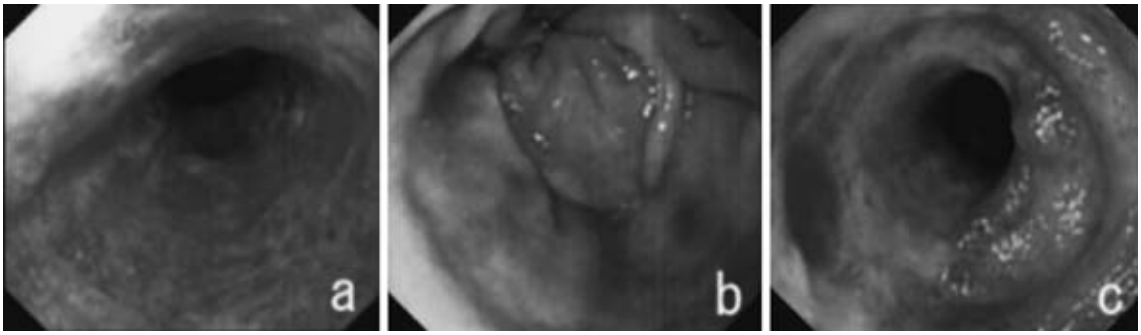

Fig. 8　Progress of WBC, CRP and amount of discharge from a long tube.

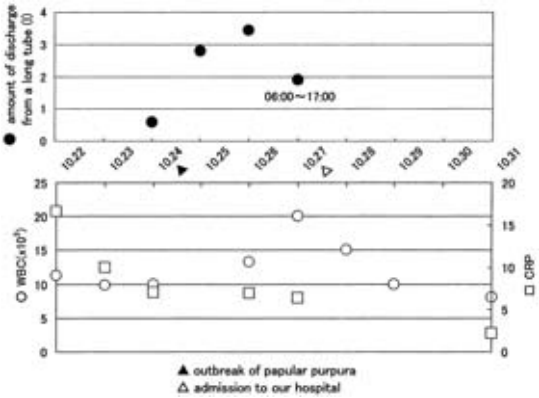

う報告もある．自験例においては，腸重積を示唆する所見として，排液の増量，白血球増多が挙げられる．自験例の排液量と白血球数，CRP の推移を**Fig. 8**に示す．白血球増多に関しては，Schönlein-Henoch紫斑病に起因する可能性もあり，腸重積の発症との明らかな関連は言及できないが，参考にすべき所見と思われる．また，イレウス管留置中にも関わらず強い嘔気を認めたことが腸重積を疑う契機となった．諸家の報告[5)～7)]でも，胃吸引孔付のイレウス管で胃吸引部からの排液増量や嘔吐を認めており，強い嘔気は注意すべき所見と考えられる．

診断には超音波検査や CT が有用とされている．超音波検査では pseudo kidney sign，multiple layer sign が特徴的である[8)]．CT では，腸管がループを形成し，そのループ内に脂肪の density と腸管の引き込みを認める[7)]．自験例でも両検査で典型的所見を認めており，腸重積の発症を早期に診断しえた．

本邦における過去の報告では，保存的に軽快したという報告はなく，開腹手術に至っている．多くは腹痛を契機に腸重積と診断されており，この時点ですでに重積の固着，もしくは腸管の虚血性変化が生じていたために，開腹手術を要したと思われる．これに対して，Redmondら[9)]は，自然整復された症例を報告しており，腸重積が癒着により強く固定する前に早期診断すればチューブを抜去することで保存的治療が可能であると述べている．自験例では，イレウス管造影検査で管抜去に伴って腸の撓みが解除されたことから，重積の固着が生じる前の状態であったと考えられる．しかしながら，その時期を逸していれば保存的治療にて改善されたかどうかは定かでなく，早期診断の重要性が示唆された．

確立した予防法はないが，イレウス管挿入中には以下のことに留意する必要がある．イレウス管に緊張がかからないように固定する，過度の吸引を避ける[10)]，イレウス解除の際には早期に抜去する[11)]，排液の性状に注意する[6)]，症状軽快後の再燃では腸重積も念頭におく[12)]．以上に加えて，抜去後にも腸重積が発生することがあり[13)14)]，注意深い経過観察を要する．

イレウス管による吸引療法を行う場合には，合併症の一つに腸重積の発症があることを念頭において経過を観察すべきである．また，腸重積が癒着で強く固定する前に早期診断することができれば，保存的治療での改善が見込めるため，疑わしい場合には，超音波検査，CT を積極的に行って病態の把握に努めるべきである．

文　献

1) Mcgoon DC：Intussusception：A hazard of intestinal intubation. Surgery **40**：515—519, 1956
2) 大川清孝，青松和揆，大平美月ほか：Schönlein-Henoch 紫斑病．胃と腸　**38**：559—565, 2003
3) 西岡良薫，知念　輝，岩瀬俊一ほか：腸重積を合併した Schönlein-Henoch 紫斑病の1成人例．日臨外会誌　**60**：1038—1041, 1999
4) 小田高司，蜂須賀喜多男，山口晃弘ほか：成人腸重積症の検討．臨外　**44**：111—115, 1989
5) 大木　孝，棚橋美文，竹吉　泉ほか：イレウス管が誘因と考えられた空腸腸重積症の2例．日腹部救急医会誌　**23**：785—788, 2003
6) 渡辺　透，池谷朋彦，高橋英雄ほか：イレウス管が誘因と考えられた成人型小腸腸重積症の2例．日臨外医会誌　**55**：927—930, 1994
7) 山吉隆友，太田勇司，佐々木伸文ほか：イレウス管が原因と思われる腸重積症の1例．日腹部救急医会誌　**19**：61—64, 1999
8) 深田代造，田中千凱，伊藤隆夫ほか：成人腸重積症—その画像所見について—．外科　**51**：971—974, 1989
9) 藤田信行：腹部 CT 診断学．中外医学社，東京，2000，p392
10) Redmond P, Ambos M, Berliner L et al：Iatrogenic intussusception : A complication of long intestinal tubes. Am J Gastroenterol **77**：39—42, 1982
11) 杉尾克徳，竹智義臣，吉岡　誠ほか：イレウス管による小腸の腸重積症の3例．日臨外医会誌　**58**：2056—2060, 1997
12) 川島邦裕，江原和男，古元嘉昭：イレウス管が誘因と考えられた成人型小腸腸重積症の1例．外科　**63**：1136—1139, 2001
13) 落合大樹，小野成夫，服部裕昭ほか：イレウス管抜去後に発症した腸重積症の1例．日臨外会誌　**62**：2199—2204, 2001
14) 京極高久，山田紀彦：イレウス管が誘因と考えられる術後腸重積症の2例．日消外会誌　**28**：1948—1952, 1995

A Case of Conservative Treatment for Intussusception of the Small Intestine Caused by A Long Tube Associated with Schönlein-Henoch Purpura

Nagato Sato[1)2)], Hitoshi Inomata[1)2)], Junichi Hatakeyama[1)] and Hiroyuki Katoh[2)]
Department of Surgery, Yakumo General Hospital[1)]
Surgical Oncology, Division of Cancer Medicine, Hokkaido University Graduate School of Medicine[2)]

The symptoms of a 55-year-old man admitted elsewhere for nausea and abdominal pain, diagnosed as ileus, did not improve despite insertion of a long tube. Upon transfer to our hospital, he reported severe nausea, and abdominal X-ray examination showed stomach dilation and tube tension. Ultrasonography and CT showed the small intestine telescoping over the tube and parts suspected of intussusception. Conservative therapy by tube withdrawal reduced symptoms and CT showed no abnormalities after withdrawal. Use of a long tube in conservative therapy for ileus may cause intussusception, such attempts in conservative therapy should not aggravate the underlying illness.

Key words：intussusception, ileus, long tube

〔Jpn J Gastroenterol Surg 38：539—544, 2005〕

Reprint requests：Nagato Sato　Department of Surgery, Urakawa Redcross Hospital
1-2-1 Higashimachi-chinomi, Urakawa-cho, Urakawa-gun, 057-0007 JAPAN

Accepted：December 17, 2004

©2005 The Japanese Society of Gastroenterological Surgery　Journal Web Site：http://www.jsgs.or.jp/journal/