日消外会誌　38（5）：545～548，2005年

症例報告

異常裂孔に生じた内ヘルニアの２例

セントラル病院外科

和久　利彦　　渡辺　和彦　　冨岡　憲明　　折田洋二郎

S状結腸腹膜垂裂孔ヘルニアと小腸間膜裂孔ヘルニアの２例の内ヘルニアを経験したので報告する．症例１：65歳の女性．開腹歴なし．入院時に腸閉塞のためイレウス管を挿入した．第4病日の小腸造影・小腸造影直後の腹部CTにて回腸に狭窄部を認めた．腸閉塞にて第6病日に開腹術を施行した．S状結腸腹膜垂の径2.5cmの異常裂孔に回腸が嵌入していた．嵌入回腸を還納し腹膜垂を切除した．腸管の色調に問題なく腸切除は行わなかった．症例２：19歳の女性．開腹歴なし．入院当日は腸閉塞像なかったが，翌日の腹部CTにて多量の腹水と腸閉塞像を認めた．淡血性の腹水があり，絞扼性腸閉塞の診断で開腹術を施行した．小腸間膜の径3cmの異常裂孔に回腸が嵌入し壊死に陥っていた．壊死回腸の切除，裂孔部の縫合閉鎖をした．内ヘルニアの術前診断は難しいが，開腹既往のない腸閉塞症例では内ヘルニアを念頭におき，時期を失することなく手術を行うことが重要である．

はじめに

内ヘルニアは腹腔内の異常裂孔や腹膜窩に腹部臓器が嵌入することによって生じ，その多くは腸閉塞症状で発症し開腹術中に診断される場合が多い．今回，我々は内ヘルニアの１亜型である，S状結腸腹膜垂裂孔ヘルニアと小腸間膜裂孔ヘルニアの２例を経験したので若干の文献的考察を加えて報告する．

症　　例

症例１：65歳，女性

主訴：嘔吐，腹痛

既往歴：特記すべきことなし．

家族歴：特記すべきことなし．

現病歴：平成14年7月25日より嘔吐，腹痛が出現し7月27日近医を受診した．腸閉塞の疑いにて同日当院紹介入院となった．

入院時現症：身長152cm，体重44kg．眼瞼，眼球結膜に貧血，黄疸を認めなかった．腹部全体に軽度の圧痛を認めた．腸雑音を認めなかった．

入院時検査成績：WBC 9,500/mm^{3}とWBCが上昇していたがCRPは5.05mg/dlであった．貧血，肝機能・腎機能異常を認めなかった．

腹部単純X線所見：小腸ガス像およびniveauを認めた．

腸閉塞の診断にてイレウス管を挿入した．

小腸造影X線検査所見：平成14年7月31日イレウス管よりガストログラフィンを注入し小腸造影X線検査を行ったが，回腸に狭窄部を認めた（**Fig. 1**）．

腹部CT所見（小腸造影X線検査直後）：回腸に狭窄部を認めたが，明らかな腫瘤など認められなかった（**Fig. 2**）．腸閉塞が解除されず平成14年8月2日原因不明の腸閉塞の診断で開腹術を施行した．

手術所見：腹腔内には漿液性腹水を少量認めた．S状結腸腹膜垂に径2.5cmの異常裂孔が認められたが，脂肪垂と腹壁や他臓器との癒着は認められなかった（**Fig. 3**）．回腸終末部より130cmから160cmの部位の回腸が異常裂孔に嵌入していた．腹膜垂裂孔から嵌入回腸を還納し腹膜垂を切除した．裂孔辺縁は平滑で炎症や腫瘍などの異常所見を認めなかった．腸管の色調は回復し，血行の改善が認められたため腸切除は行わず手術を終了した．

＜2004年11月30日受理＞別刷請求先：和久　利彦
〒799-1341　西条市壬生川131　西条市立周桑病院

Fig. 1　Intestinal contrast studies through the long tube showed obstruction of the small intestine at the lower abdomen（arrow）.

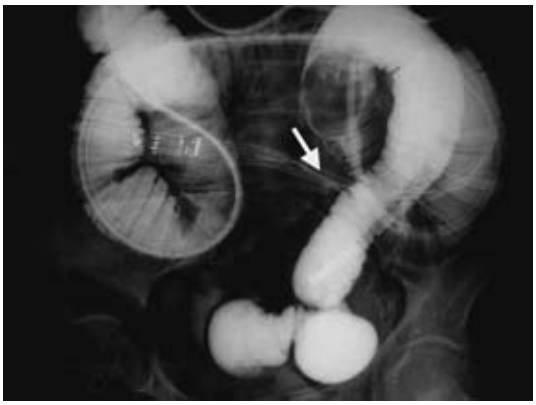

Fig. 2　CT showed obstruction of the small intestine at the lower abdomen（arrow）.

術後経過は良好で術後第17病日に退院した.

症例2：19歳，女性

主訴：嘔吐，上腹部痛

既往歴：特記すべきことなし.

家族歴：特記すべきことなし.

現病歴：以前より時折腹痛はあるもののすぐに軽快していた. 平成15年12月20日突然の上腹部痛と嘔吐が出現したため，救急車にて当院受診後入院となった.

入院時現症：身長166cm，体重64.5kg．眼瞼，眼球結膜に貧血，黄疸を認めなかった．上腹部に軽度の圧痛を認めた．腸雑音は減弱していた.

Fig. 3　Operative findings. The hernia ring, 2.5×2.5 cm in size, was found in the appendix epiploica of the sigmoid colon.

Fig. 4　CT showed ascites and obstruction of the small intestine at the lower abdomen.

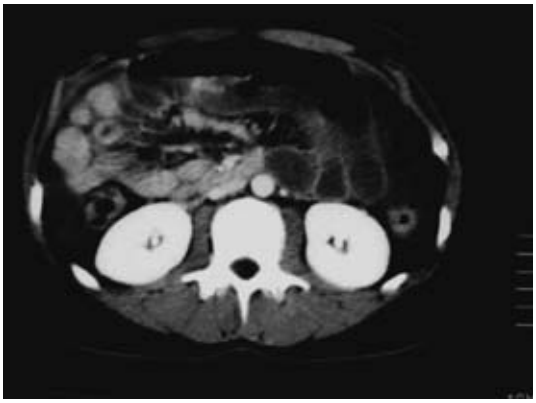

入院時検査成績：WBC 13,200/mm^3 と WBC が上昇していたが CRP は 0.15mg /dl であった．貧血，肝機能・腎機能異常を認めなかった.

腹部単純X線所見：小腸ガス像および niveau は認められなかった.

腹部超音波検査：上腹部の異常所見なし.

平成15年12月21日上腹部痛は持続していたが筋性防御は認めなかった．腹満が増強し嘔吐が頻回となったため腹部CTを施行した.

腹部CT所見：腹水を多量に認めた．空腸は優位に拡張していたが回腸は虚脱しており，腸閉塞の像を呈していた．拡張した空腸壁の一部は造影効果が認められず虚血を疑わせる所見であった.

Fig. 5 Operative findings. The hernia ring, 3.0×3.0 cm in size, was found in the small intestinal mesentery.

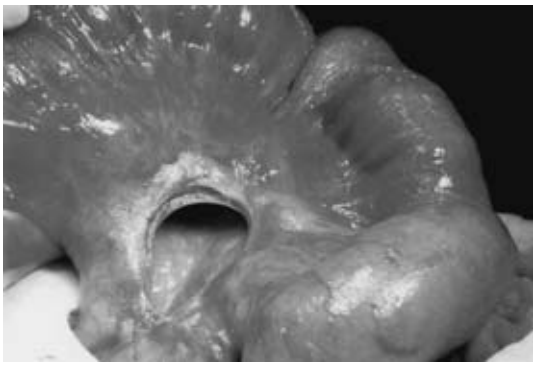

明らかな腫瘤は認められなかった（**Fig. 4**）.

腹水の性状確認のため腹腔穿刺を行ったところ淡血性の腹水が採取されたため，原因不明の絞扼性腸閉塞の診断で同日開腹術を施行した.

手術所見：腹腔内には大量の血性腹水と暗赤色の壊死腸管を認めた. 小腸間膜に径3cmの異常裂孔が認められ, 回腸終末部より10cm, トライツ靱帯から180cmの部位の回腸110cmが異常裂孔に嵌入していた（**Fig. 5**）. 小腸間膜裂孔を切開して開大し，嵌入した回腸を整復した後に，壊死回腸を切除した. 裂孔辺縁は平滑で炎症や腫瘍などの異常所見を認めなかった. 裂孔部を縫合閉鎖し手術を終了した.

術後経過は良好で術後第16病日に退院した.

考　察

内ヘルニアの多くは腸閉塞で発症するが，その頻度は全腸閉塞症例の1～2%であり比較的まれである[1)2)]. 内ヘルニアのうち, S状結腸腹膜垂裂孔ヘルニアは, 1970～2003年の医学中央雑誌による検索では本邦報告例は1例のみであった[3)]. また, 内ヘルニアのうち小腸間膜裂孔ヘルニアは堀らによる1970～2000年の本邦報告集計で138例であった[4)]. 138例中16歳以上は32例(23.1%)であり, 自験例のごとく19歳での発症はまれであると思われた. 16歳以上の思春期，成人期の発症例が少ないこと[4)], さらに自験例の局所にて裂孔の辺縁が平滑で上皮に被われ，炎症所見に乏しいなど[5)]からも小腸間膜裂孔の成因において先天性の要因の関与が大きいことが示唆された. また，腹膜垂裂孔の成因については，腸間膜裂孔での局所所見と同じく裂孔の辺縁が平滑で上皮に被われ，炎症所見に乏しく，2つの腹膜垂が先端部で癒合した所見がなく，1本の長い腹膜垂が偶然同じ自由ヒモに癒着しループを形成した所見もないため，先天的に腹膜垂裂孔が存在したか，腹膜垂の基部付近に穴があき徐々に広がったこと[6)]が可能性として考えられた. 一般に腹腔内異常裂孔による内ヘルニアの術前診断は困難とされており，嘔吐，腹痛などの腸閉塞症状以外に特徴的なものがない. CTにおいても特徴的所見はなく，絞扼性腸閉塞としての補助的診断が中心である[7)]. S状結腸腹膜垂裂孔ヘルニアでは，小腸造影・術前CTをretrospectiveに検討すると，回腸の滑らかな狭窄像が認められ，腸閉塞の所見のみであった. 小腸間膜裂孔ヘルニアでは，術前CTをretrospectiveに検討すると，多量の腹水，空腸の拡張と回腸の虚脱，空腸壁の一部の虚血像が認められ，小腸の絞扼性腸閉塞の所見のみであった. いずれの自験例も術前診断はできずに手術により診断を得た. 開腹歴, 腫瘍, 外傷や炎症のない腸閉塞の場合は, 内ヘルニアの1亜型であるS状結腸腹膜垂裂孔ヘルニアや小腸間膜裂孔ヘルニアを念頭に置くことが重要であると考えられた.

異常裂孔に関連した内ヘルニアに対する術式は，嵌入腸管の整復を行い，裂孔を閉鎖してヘルニアの修復を図ることである. この際に嵌入腸管の壊死が考えられる場合は腸切除が必要となる. 小腸間膜裂孔ヘルニアの報告例では，腸切除の有無について記載のある133例で腸切除施行例が102例(76.7%)，腸切除施行せずが31例(23.3%)であり，異常裂孔の処理について記載のある63例で合併切除例が41例（65.1%），縫合閉鎖が22例（34.9%）であった[4)]. 自験例では腸切除および腸間膜縫合閉鎖を行った. また, S状結腸腹膜垂裂孔ヘルニアは報告例が1例しかなく，術式についての詳細は不明であるが，腸管壊死がなければ嵌入腸管の整復と腹膜垂の切除であろうし，腸管壊死が生じていれば腸切除が必要と考えられる. 自

験例のS状結腸腹膜垂裂孔ヘルニアでは絞扼症状が強くなかったため，保存的治療での改善を期待して比較的長期にわたって経過観察を行った．しかし，解除できない腸閉塞である以上は，小腸間膜裂孔ヘルニアと同様に，より早期に手術を施行すべきであったと反省させられた．

文　献

1）磯谷正敏：イレウス．蜂須賀喜多男，中野　哲編．急性腹症の診断と治療．医学図書出版，東京，1987，p655―695
2）Clemenz FW, Kemmerer WT：Intersigmoid hernia. Arch Surg **94**：22―24, 1967
3）中里龍生，秋山典夫，石崎政利ほか：S状結腸腹膜垂の異常裂孔により生じた絞扼性イレウスの一例．日臨外医会誌　**56**：2765, 1995
4）堀　智英，村林紘二，赤坂義和ほか：絞扼性イレウスを生じた成人の小腸間膜裂孔ヘルニアの1例―本邦報告138例の検討―．三重医　**45**：99―104, 2002
5）岩川真由美，高橋英世：小児内ヘルニア．外科MOOK　**52**：175―186, 1989
6）植松宏之，松峯敬夫，渡辺一晃ほか：腹膜垂による絞扼性イレウスの1例．日腹部救急医会誌　**15**：1135―1138, 1995
7）遠藤　薫，川副浩平，菰田研二ほか：内ヘルニア．小児外科　**32**：1287―1293, 2000

Two Cases of Incarcerated Internal Hernia

Toshihiko Waku, Kazuhiko Watanabe, Noriaki Tomioka and Yojiro Orita
Department of Surgery, Central Hospital

We report 2 cases of incarcerated internal hernia of appendix epiploica of the sigmoid colon and a small intestinal mesentery. Case 1：A 65-year-old woman admitted for abdominal pain and vomiting underwent conservative therapy using a long tube. Intestinal contrast studies through the tube and CT showed obstruction of the small intestine at the lower abdomen on day 4 after symptom onset. On day 6, we conducted surgery. The small intestine was incarcerated 130cm proximal from the terminal ileum into a 2.5×2.5cm defect in the appendix epiploica of the sigmoid colon. When the appendix epiploica was resected and ileus relieved, no necrosis was seen and no intestinal resection was needed. Case 2：A 19-year-old woman admitted for upper abdominal pain and vomiting was found in CT to have ascites and obstruction of the small intestine at the lower abdomen on day 2 after symptom onset. Surgery was done under a preoperative diagnosis of strangulated ileus. The small intestine was incarcerated 10cm proximal from the terminal ileum into a small intestinal 3.0×3.0cm mesenteric defect. After ileus was relieved, the necrotic ileum was resected and the defect in the small intestinal mesentery sutured closed. Incarcerated internal hernia of the appendix epiploica of the sigmoid colon has been reported only once in the Japanese literature to the best of our knowledge, and incarcerated internal hernia of a small intestinal mesentery in more than 15 years have amounted to only 32 cases in Japan. It is thought that preoperative diagnosis of internal hernia is difficult, but intestinal obstruction in a patient without history of undergoing surgery should be suspected of a possible internal hernia and we should not miss the opportunity for operation.

Key words：internal hernia, small intestinal mesentery, appendix epiploica

〔Jpn J Gastroenterol Surg 38：545―548, 2005〕

Reprint requests：Toshihiko Waku　Department of Surgery, Saijo Municipal Shuso Hospital
131 Nyugawa, Saijo, 799-1341 JAPAN

Accepted：November 30, 2004

©2005 The Japanese Society of Gastroenterological Surgery　Journal Web Site：http://www.jsgs.or.jp/journal/