日消外会誌　38（5）：555～559，2005年

症例報告

十二指腸結腸瘻を伴う横行結腸癌の１例

総合守谷第一病院外科，庄内余目病院外科*，筑波記念病院外科**

丸山　常彦　　野末　　睦*　　青柳　啓之**

福江　眞隆**　今村　史人**

症例は70歳の男性で，黒色便を主訴に受診した．血液検査で貧血があり，腫瘍マーカーの著明な上昇を認めた．上部内視鏡検査で十二指腸下行脚に２型の腫瘍を認め，生検で中分化腺癌であった．CTで十二指腸下行脚の右側壁を中心に腫瘍を認め，横行結腸と連続している所見が認められ，また，脾臓にも腫瘍を認めた．注腸造影Ｘ線検査で横行結腸の肝彎曲部で完全閉塞を認めた．血管造影で腫瘍の栄養血管は中結腸動脈からの枝で構成されており，横行結腸癌が強く疑われた．膵頭十二指腸切除術，右半結腸切除術，脾臓摘出術を施行した．術中に肝腫瘍も認め，肝部分切除術も施行した．横行結腸に２型の腫瘍を認め，十二指腸結腸瘻および脾転移，肝転移を伴う横行結腸癌と診断した．腹膜播種性転移，肝転移により術後30か月に癌死となったが，根治性の高い手術を施行することにより長期生存が期待できると考えられる．

はじめに

結腸癌による十二指腸結腸瘻は比較的まれな病態である[1)2)]．今回，我々は肝転移，脾転移を伴い，十二指腸結腸瘻を形成した横行結腸癌の症例に対して右半結腸切除術，膵頭十二指腸切除術，肝部分切除術，脾臓摘出術の根治術を施行し，術後30か月の生存を得ることができたので報告する．

症　　例

症例：70歳，男性

主訴：心窩部痛，黒色便

既往歴：糖尿病，脳梗塞

現病歴：1999年11月より心窩部痛，黒色便を認めたため，2000年１月に当院を受診した．

来院時身体所見：体格栄養やや不良で，眼球結膜に貧血を認めた．右上腹部に手拳大の硬い腫瘤を触知した．

来院時検査所見：Hb 8.2g/dlと貧血を認め，空腹時血糖165mg/dl，ヘモグロビンA1c 7.1％と上昇していた．腫瘍マーカーはCEA 662.5ng/ml，CA19-9 2,414U/mlと著明な上昇を認めた．

＜2004年11月30日受理＞別刷請求先：丸山　常彦
〒302-0102　守谷市松前台1―17　総合守谷第一病院外科

Fig. 1　Gastroduodenal fiberscopy showed a type 2 tumor in the second portion of the duodenum.

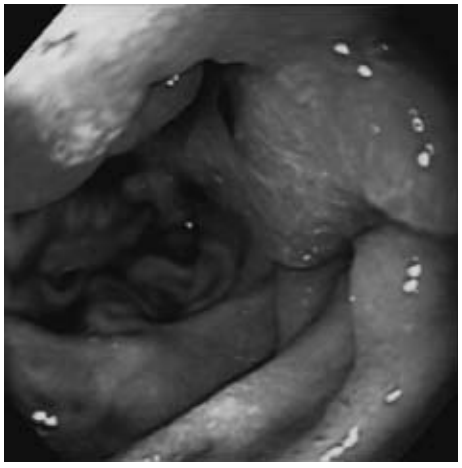

上部消化管内視鏡検査：十二指腸下行脚に周堤を伴う潰瘍性病変を認め，生検で中分化腺癌を認めた（**Fig. 1**）．乳頭部には異常所見を認めなかった．

低緊張十二指腸造影：十二指腸下行脚の右側壁から前壁にかけて中央に潰瘍を伴う隆起性病変を認めた．その周囲の壁の広がりが不良であった

Fig. 2　Hypotonic duodenography showed an ulcerative lesion in the second portion of the duodenum.

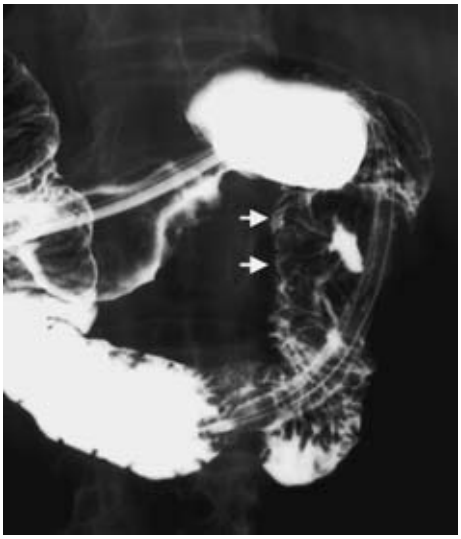

Fig. 3　Barium enema showed complete obstruction of the hepatic flexure of the transverse colon（white arrows).

（**Fig. 2**）.

注腸検査および経口十二指腸造影：横行結腸肝彎曲部で完全な狭窄を認めそれ以上バリウムは口側へ流れなかった．この部位に一致して，経口十二指腸造影で壁の硬化像を認めた（**Fig. 3**）.

腹部 CT：十二指腸下行脚の部位に 40×40×60 mm の腫瘤を認め，周囲のリンパ節の腫大を認めた．腫瘤は結腸と連続性に癒着または浸潤を疑わせる所見を認めた(**Fig. 4b，c，d**)．また，脾臓に 10mm の腫瘤を認めた（**Fig. 4a**）.

腹部血管造影：胃十二指腸動脈からの枝の所見は乏しく，中結腸動脈からの枝の encasement が主に見られた（**Fig. 5**）.

大腸内視鏡検査は本人の希望もあり施行しなかった.

以上より，脾臓転移を伴う十二指腸もしくは結腸原発の腺癌と診断し，血管造影の所見から結腸原発が強く疑われた．2002 年 2 月 24 日に手術を施行した.

手術所見：右半結腸切除術，膵頭十二指腸切除術，脾臓摘出術を施行した．術中に肝 S2，S3，S5 に腫瘤を触知したため，術中超音波検査を行い，他に病変がないことを確認し，肝部分切除術を 3 か所に行った.

摘出標本：横行結腸肝彎曲部付近に 7.0cm の 3 型の病変を認め，潰瘍底から十二指腸下行脚に瘻孔を形成していた．病理所見は高分化腺癌で，切除した肝臓および脾臓から転移性の腺癌組織を認めた．リンパ節転移は 213，214（14a，14b），4，12b2，13a，13b に認められた．以上より，肝転移，脾転移を伴い，十二指腸結腸瘻を形成した横行結腸癌と診断した．大腸癌取扱い規約では si，n4，h2，P0，M（＋），ly1，v0，stageIV であった（**Fig. 6**）.

術後経過：術後 MRSA 腸炎を合併したが，経口抗生物質投与で軽快し，術後 30 日で退院となった．術後 2 か月の CT で肝 S3，S5 に肝転移が出現し，レボリナート・フルオウラシル療法を行い，肝転移の縮小を認めた．術後 6 か月より，積極的治療を本人が望まず，肝転移の増大，大動脈周囲のリンパ節転移出現，腹膜播種性転移が出現し，2002 年 8 月 28 日（術後 30 か月）に癌死となった.

考　察

大腸癌症例の 4–12% が，周囲臓器への直接浸潤が認められ[3)~5)]，その中で十二指腸，膵臓が占める

Fig. 4 CT showed a tumor around the right wall of the duodenal second portion, and the transverse colon was rolled up in this tumor (b, c, d). In addition, a tumor was apparent in the spleen (a).

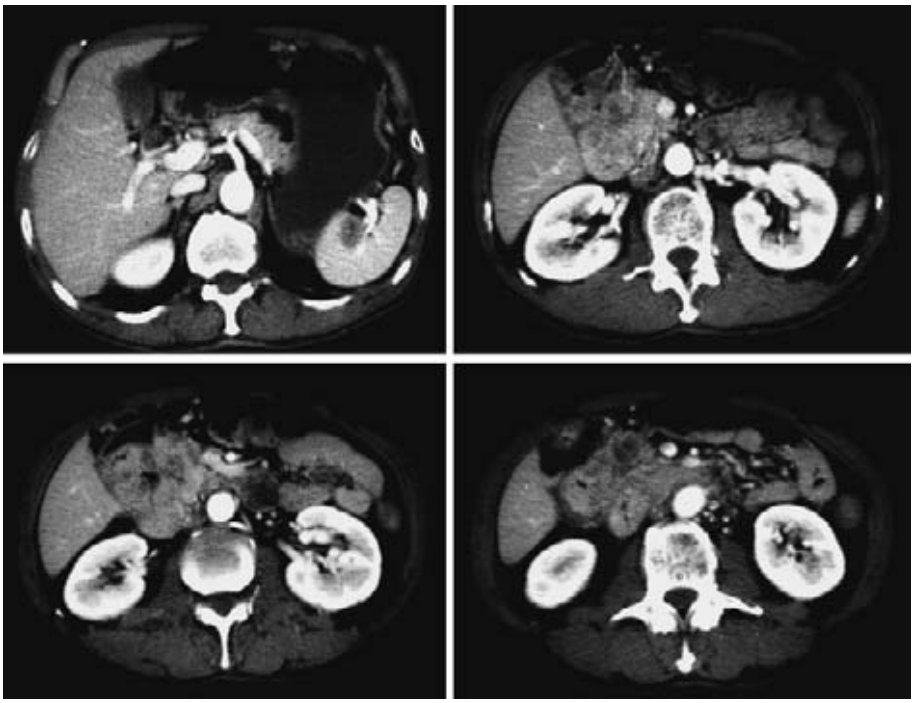

割合は0–12%と報告されている[5)~8)]．全大腸癌のうち十二指腸へ直接浸潤した症例の割合は0.18–0.28%で[9)10)]，そのうち，本症例のように，結腸十二指腸瘻を形成した症例は，Calmensonら[1)]は1,400例に2例，Welchら[2)]は900例に1例と報告しており，比較的まれである．

本症例は下血，心窩部痛が主訴であったが，結腸十二指腸瘻の症状は重篤な下痢，便性嘔吐，げっぷと報告されており，これらの原因は，1. 大腸の内容が十二指腸瘻を通じて，十二指腸に逆流することにより，腸内細菌層を変化させ，細菌性腸炎を起こす，2. 小腸の内容が大腸に入り，通過時間が短くなる，3. 胆汁酸と塩化水素酸による結腸粘膜への刺激，などで説明されている[11)]．

肉眼的に他臓器へ癒着していると判断される症例のうち，病理検査で癌の浸潤が認められる症例の割合は45–90%である[2)12)13)]．術前の画像所見や術中所見から癒着が良性によるものか悪性によるものかを判断することは不可能であり，癒着を認める症例は周囲臓器の合併切除が必要となる[12)]．

他臓器浸潤大腸癌の治療成績は，en blockで切除した症例の5年生存率が40–61%で，分離して切除した症例の0–23%を大きく上まわっている[4)10)14)]．これは，分離して切除した症例の局所再発率が70–100%と高いためと考えられる[4)14)]．また，姑息的なバイパス術の生存中央期間は1年以下と報告されている[9)10)15)]．近年の周術期管理の進歩により，en blockに切除した症例の周術期死亡率は0–7.5%[3)~6)10)]と報告されており，比較的安全に手術が施行可能となっているため，積極的なen blockによる合併切除が必要と考えられる．

また，近年，膵頭十二指腸切除術は安全な手術となってきている[16)]．そのため，膵頭十二指腸切除術を加えたen blockによる合併切除術を施行した大腸癌の報告がされてきている．Curleyら[17)]は7例の右半結腸切除術と膵頭十二指腸切除術の報

Fig. 5　Angiography showed that a nutrient vessel of the tumor had formed as a branch from the middle colic artery.

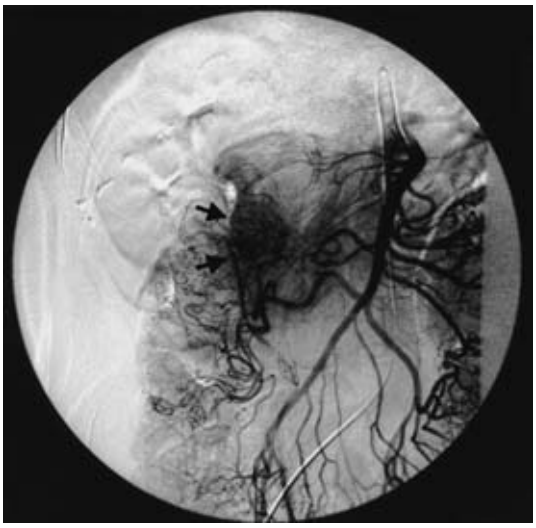

Fig. 6　The resected specimen consist of distal stomach (S), duodenum (D), and ascending transverse colon (C). It showed transverse colon cancer with formation of a duodenocolic fistula (arrow).

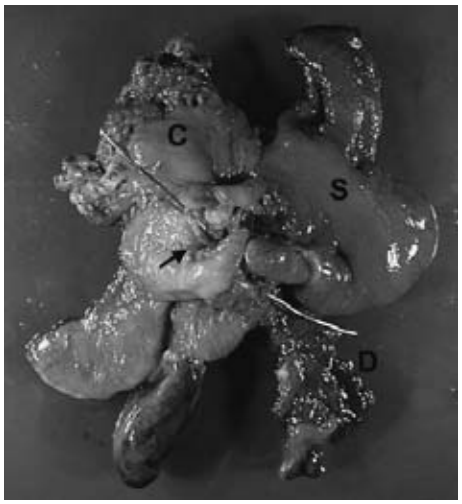

告をしており，手術死亡はなく，無再発平均生存期間を42か月と報告している．Koeaら[18]は4例の右半結腸切除術と膵頭十二指腸切除術の報告をしており，周術期死亡は無く，平均生存期間23か月と報告しており，リンパ節転移を認めた2例も24か月以上の生存を認めている．Kamaら[19]も同様の症例を4例，Berrospiら[20]は3例報告しており，周術期死亡を認めていない．

本症例のように，肝転移，脾転移，リンパ節転移を伴う十二指腸結腸瘻を呈した横行結腸癌に対して右半結腸切除術，膵頭十二指腸切除術，肝部分切除術，脾臓摘出術を施行した報告は認められない．しかし，en blockによる合併切除および肝部分切除，脾臓摘出術は比較的安全に施行できることと，n4に対しても，本術式を施行することにより，根治度Bの手術が可能となり，予後の改善に起因すると考え，本術式を選択した．また，保存的治療のみでは，早期の経口摂取不能となる可能性が高く，救命およびQOLの改善の点からも，術後30か月の予後ではあったが，本術式を選択した意義はあったと考えられる．

文　献

1) Calmenson M, Black BM：Surgical management of carcinoma of the right portion of the colon with secondary involvement of the duodenocolic fistura. Surgery **21**：476—481, 1947
2) Welch JP, Warshaw AL：Malignant duodenocolic fistulas. Am J Surg **133**：661—685, 1977
3) Jansen HE, Balslev I, Nielsen J：Extensive surgery in treatment of carcinoma of the colon. Acta Chir Scand **136**：431—434, 1970
4) Bonfanti G, Bozzetti F, Doci R et al：Results of extended surgery for cancer of the rectum and sigmoid. Br J Surg **69**：305—307, 1982
5) Heslov SF, Frost DB：Extended resection for primary colorectal carcinoma involving adjacent organs or structures. Cancer **62**：1637—1640, 1988
6) Hunter JA, Ryan JA, Schultz P：En block resection of colon cancer adherent to other organs. Am J Surg **154**：67—71, 1987
7) Eisenberg SB, Kraybill WG, Lopez MJ：Long-term results of surgical resection of locally advanced colorectal carcinoma. Surgery **108**：779—786, 1990
8) Kroneman H, Castelein A, Jeekel J：En block resection of colon carcinoma adherent to other organs：an efficacious treatment?Dis Colon Rectum **34**：780—783, 1991
9) Elder S, Kemeny MM, Terz JJ：Extended resections for carcinoma of the colon and rectum. Surg Gynecol Obstet **161**：319—322, 1985
10) Lehnert T, Mathner M, Pollok A et al：Multivisceral resection for locally advanced primary colon and rectal cancer—An analysis of prognostic fac-

tors in 201 patients—. Ann Surg **235**：217—225, 2002
11) Abcarian H, Udesue N：Coloenteric fistulas. Dis Colon Rectum **21**：281—286, 1978
12) Davies GC, Ellis H：Radical surgery in locally advanced cancer of the large bowel. Clin Oncol **1**：21—26, 1975
13) Orkins BA, Dozois RR, Beartt RW et al：Extended resection for locally advanced primary adenocarcinoma of the rectum. Dis Colon Rectum **32**：286—292, 1989
14) McGlone TP, Bernie WA, Elliot DW：Survival following extended operations for extracolonic invasion by colon cancer. Arch Surg **117**：595—599, 1982
15) Curley SA, Carlson GW, Shumate CR et al：Extended resection for locally advanced colorectal carcinoma. Am J Surg **163**：553—559, 1992
16) Cameron JL, Pitt HA, Yeo CJ et al：One hundred and forty-five consecutive pancreaticoduodenectomies without mortality. Ann Surg **217**：430—437, 1993
17) Curley SA, Evans DB, Ames FC：Resection for cure of carcinoma of the colon directly invading the duodenum or pancreatic head. J Am Colle Surg **179**：587—592, 1994
18) Koea JB, Conlon K, Paty PB et al：Pancreatic or duodenal resection or both for advanced carcinoma of the right colon. Dis Colon Rectum **43**：460—465, 2000
19) Kama NA, Reis E, Doganay M et al：Radical surgery of colon cancers directly invading the duodenum, Pancreas and liver. Hepatogastroenterology **48**：114—117, 2001
20) Berrospi F, Celis J, Ruiz E et al：En block Pancreaticoduodenectomy for right colon cancer invading adjacent organs. J Surg Oncol **79**：194—197, 2002

A Case of Transverse Colon Cancer with a Duodenocolic Fistula

Tsunehiko Maruyama, Mutsumi Nozue*, Hiroyuki Aoyagi**,
Masataka Fukue** and Fumito Imamura**
Department of Surgery, Moriya Daiichi General Hospital
Department of Surgery, Shonai Amarume Hospital*
Department of Surgery, Tsukuba Memorial Hospital**

A 70-year-old man admitted for tarry stools was found in blood tests to be anemic and have markedly high tumor markers. Gastroduodenal fiberscopy showed a type 2 tumor in the second portion of the duodenum, found to be moderately differentiated adenocarcinoma on biopsy. CT showed a tumor around the right wall of the duodenum invaginating the transverse colon. Another tumor was apparent in the spleen. The barium enema showed complete obstruction of the hepatic flexure of the transverse colon. Angiography showed that a nutrient tumor vessel had branched from the middle colic artery, strongly suggesting transverse colon cancer. We conducted pancreaticoduodenectomy, right hemicolectomy, and splenectomy, and when a hepatic tumor became evident during surgery, partial hepatectomy. Transverse colon cancer with formation of a duodenocolic fistula with splenic and hepatic metastasis was the definitive diagnosis. Although peritoneal and hepatic metastasis led to death 30 months postoperatively, long-term survival for colon cancer patients with a duodenocolic fistula may be achieved by the radical excision described above.

Key words：colon cancer, malignant duodenocolic fistula, pancreaticoduodenectomy

〔Jpn J Gastroenterol Surg 38：555—559, 2005〕

Reprint requests：Tsunehiko Maruyama Department of Surgery, Moriya Daiichi General Hospital
1-17 Matsumaedai, Moriya, 302-0102 JAPAN

Accepted：November 30, 2004

©2005 The Japanese Society of Gastroenterological Surgery Journal Web Site：http://www.jsgs.or.jp/journal/