日消外会誌　38（5）：560～565，2005年

症例報告

子宮癌肉腫結腸転移の1切除例

清水厚生病院外科，藤田保健衛生大学病理*，千葉大学先端応用外科**

村上健太郎　松井　芳文　貝沼　修　大平　学
谷口　徹志　浦野　誠*　落合　武徳**

症例は67歳の女性で，下血を主訴に来院した．既往歴として，13年前に子宮癌肉腫に対し，単純子宮全摘両側付属器切除および術後補助化学療法を施行されていた．平成15年1月24日下行結腸癌の診断で下行結腸切除術（D2）を施行した．切除標本で6×6cm，一部壊死組織を伴う，壁外性に発育する腫瘤を認め，HE染色では粘膜下に，管腔形成に乏しい結節性の低分化腺癌を認めたが，carcinoma in situの像を認めなかった．免疫染色ではcytokeratin強陽性，estrogen receptor陽性，CA125一部陽性，さらにCD34，c-kit，平滑筋actin，vimentin陰性であった．以上より，子宮癌肉腫の結腸転移と診断した．転移性大腸癌の頻度は低いが，中でも子宮癌肉腫の大腸転移の報告はなく，貴重な1例と考えられ，若干の文献的考察を加え報告した．

はじめに

大腸癌における転移性大腸癌の割合は低く，0.1～1%とされており[1]，胃などの近接する臓器からの播種性転移や直接浸潤によることが多い[2]．また，婦人科領域の癌の大腸転移の頻度は，太田ら[3]によると転移性大腸癌のうち14%を占めるが，我々が検索しえた過去30年間にかぎり，子宮原発癌肉腫の大腸転移に関する本邦報告例を認めない．今回，我々は子宮癌肉腫術後13年目に結腸転移を来したまれな1例を経験したので，若干の文献的考察を加えて報告する．

症　例

患者：67歳，女性

主訴：下血，左下腹部不快感

家族歴：妹に乳癌の既往．

既往歴：他院にて平成2年3月2日，子宮癌肉腫T3b NX M0手術進行期分類（FIGO）IIIb期（膣転移，後腹膜浸潤）に対し，単純子宮全摘両側付属器切除膣壁腫瘤摘出術を施行．Adjuvant chemotherapyとしてCAP（Cyclophosphamide，Adriamycin，CDDP）療法を7コース施行後，5年間tegafurを内服．

現病歴：平成15年1月1日より排便時に下血を認め，1月4日当科受診，精査のため入院となった．

入院時現症：身長147cm，体重61kg，眼瞼結膜

Fig. 1　Barium enema showed a semi-circular mass with a rough mucosal surface（arrows）at the descending colon.

＜2004年12月17日受理＞別刷請求先：村上健太郎
〒424-0114　静岡市清水庵原町578―1　清水厚生病院外科

Fig. 2 Colorectal endoscopy showed a semi-circular elevated lesion with necrosis at the descending colon.

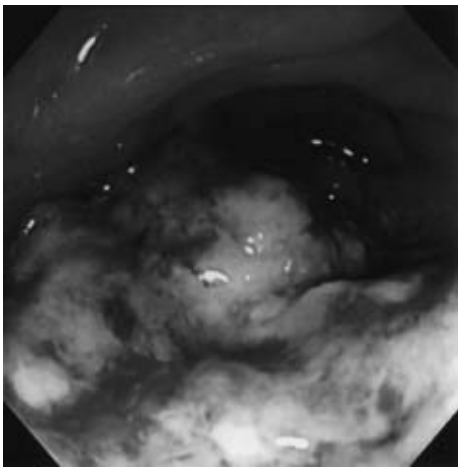

Fig. 3 Abdominal computed tomography (CT) demonstrated a high-density mass with extramural growth (arrows) at the descending colon.

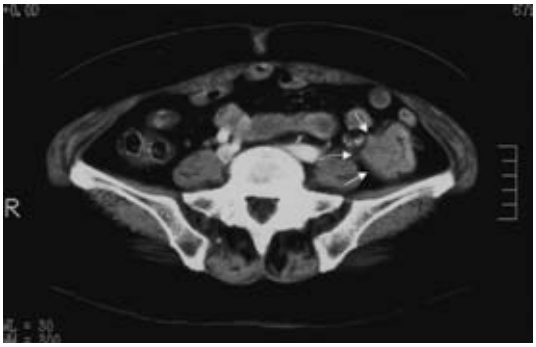

に軽度の貧血を認めた.

入院時血液生化学検査所見：末梢血液検査では Hb 9.0g/dl , Hct 27.9% と軽度の貧血を認めた. また CEA, CA19-9 は正常値であった.

注腸造影 X 線検査所見：下行結腸に 5cm 半周性の立ち上がりはなだらかであるが, 中心部に潰瘍を有する腫瘤像を認めた (**Fig. 1**).

下部消化管内視鏡検査所見：下行結腸に半周弱の中心に壊死を伴う不整形病変を認めた. 潰瘍辺縁からの生検では壊死組織しか得られなかった

Fig. 4 The resected specimen showed a submucosal tumor with necrosis.

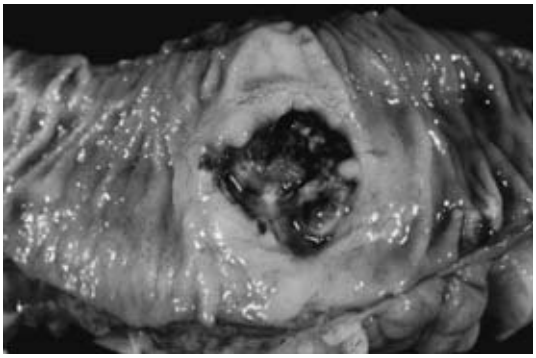

Fig. 5 The resected specimen showed a submucosal tumor growing in the extramural area. Arrows showed a mucosal surface.

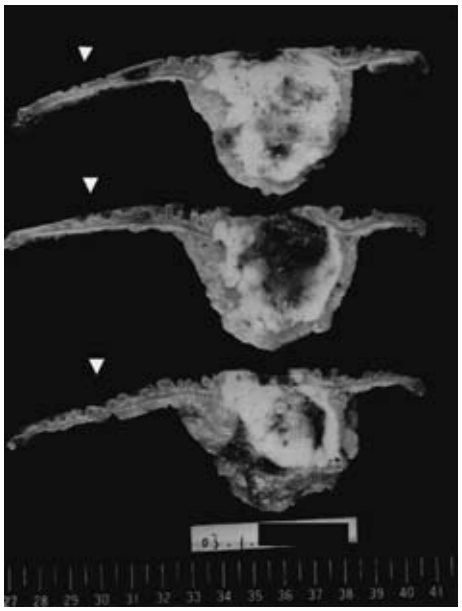

(**Fig. 2**).

腹部造影 CT 所見：下行結腸に造影効果が乏しく, 主に壁外性に進展する不整型の low density mass を認めた. 肝転移, リンパ節転移を認めず, また, 小骨盤内には子宮癌肉腫の再発所見を認めなかった (**Fig. 3**).

画像所見より大腸癌と診断し, 1 月 24 日手術を

Fig. 6　Histological findings of the colon tumor. The tumor consisted of the poorly differentiated adenocarcinoma, whereas there was no carcinoma in the mucosal layer among the resected specimen. (HE stained, ×4)

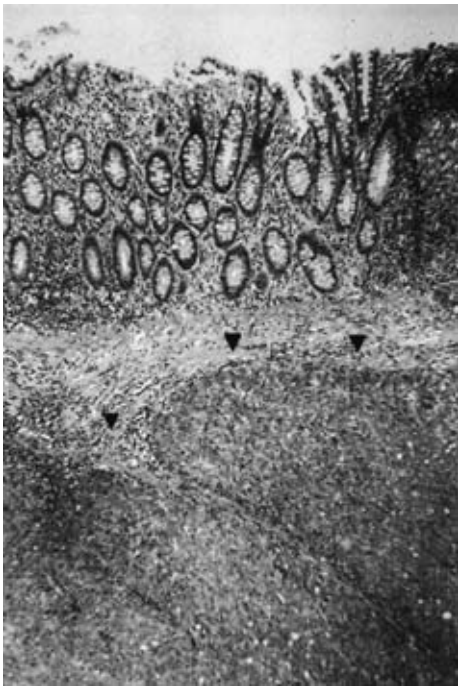

Fig. 7　An immunohistochemical staining with estrogen receptor. The submucosal tumor (arrows) were positive to estrogen receptor. (×4)

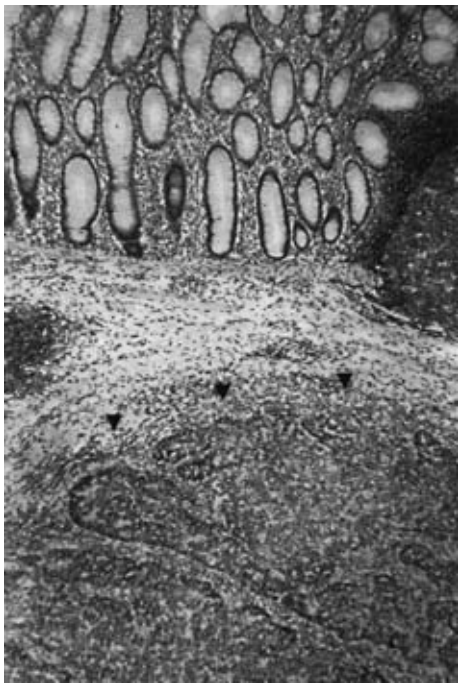

施行した.

手術所見：前回の子宮摘出術のための癒着を軽度認めたが，腹腔内に腹水，腹膜播種や明らかなリンパ節腫張を認めなかった．下行結腸に約5cmの腫瘤を触知．左半結腸切除術（D2）を施行し，再建はAlbert-Lembert法による端々吻合を行った.

切除標本所見：6×6cm，一部壊死組織を伴う，壁外性に発育する腫瘤を認めた．粘膜面には壊死部が露出していた．深達度はse，n0であった（**Fig. 4，5**）.

病理組織学的所見：粘膜下に，管腔形成に乏しい低分化腺癌が充実性の結節を作っており，また，carcinoma in situの像を認めなかった．脈管侵襲はly2，v2であった（**Fig. 6**）.

免疫染色所見：estrogen receptor染色陽性（**Fig. 7**），CA125染色一部陽性であった．上皮系マーカーであるcytokeratin（CAM5.2）強陽性，間葉系マーカーであるCD34，c-kit，平滑筋actin，vimentinはいずれも陰性であった.

初回手術時の子宮癌肉腫―病理組織学的所見：低～中等度の分化度の癌腫成分と，その周囲に紡錘型の異型細胞からなる肉腫成分を認め，また，肉腫成分の一部に軟骨様の分化を示しているところを認めた(**Fig. 8**)．免疫染色を施行したところ，癌腫成分：estrogen receptor染色陰性　progesterone receptor染色弱陽性　CA125染色弱陽性，肉腫成分：estrogen receptor染色陰性　progesterone receptor染色陰性　CA125染色陰性　であった.

今回手術時組織標本は，癌腫であり，壁外性に発育し，かつ大腸原発であれば認められるはずであるcarcinoma in situの像が認められないため，転移性と診断した．また，初回手術時組織標本に比べ，肉腫成分を認めないものの，estrogen receptor染色が陽性，CA125染色が一部陽性を呈し，

Fig. 8　Histological findings of the carcinosarcoma of the uterus. Arrows shows a component of adenocarcinoma. Spindle shaped sarcoma cells were seen around the adenocarcinoma.（HE stained,×100）

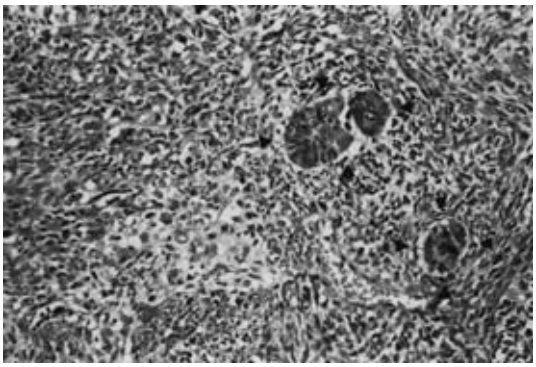

ミュラー管由来の分化の低い癌と推測可能であったため，臨床的な経過をふまえ，子宮癌肉腫の結腸転移と診断した．

現在術後 18 か月を経過したが，無再発生存中である．

考　察

転移性大腸癌はまれな疾患で，正岡らの剖検例[4]によると，悪性腫瘍死亡例の 8.5% に大腸転移を認めてはいるが，肺（44.3%），肝臓（40.2%），骨（31.8%）などの転移好発部位と比較するとその頻度ははるかに少ない．また，原発臓器としては胃が最も多く 66%，次いで婦人科領域（子宮，卵巣）が 14% と頻度が高く，大腸転移部位は横行結腸，S 状結腸ついで直腸が多く，頻度はそれぞれ 45，35，33% であると報告されている[3]．

一方，子宮癌肉腫は，子宮原発悪性腫瘍の 0.6～2% とまれな疾患である[5]．癌肉腫の発生起源については①衝突腫瘍説　②混合腫瘍説　③複合腫瘍説の 3 つの仮説が提唱されてきた．衝突腫瘍説は，癌と肉腫が偶然同時発生し衝突したとする説．混合腫瘍説は癌成分と肉腫成分は共通の幹細胞由来すなわち単一細胞由来で，腫瘍発生の過程で上皮様形態を示す部分と間質様形態を示す部分に分化したとする説．複合腫瘍説は，癌成分は真の悪性腫瘍であるが，肉腫成分は間質の反応性変化であり，悪性腫瘍ではないとする説である．興味あることに，和田ら[6]は分子生物学的手法を用いて，癌肉腫の多くは混合腫瘍であるが，中には衝突腫瘍として発生するものがあることを明らかにし，この報告を筆頭に，これまでの報告は混合腫瘍説を支持するものが多い．

また，一般的に癌肉腫は血行性転移，リンパ行性転移を起こしやすく，極めて予後不良とされており，子宮癌肉腫において 5 年生存率は，I 期，II 期で 40～50%，III 期，IV 期で 25～30% でとの報告[7]がある．今回，我々が医学中央雑誌にて検索しえた 1999 年以降の子宮癌肉腫の遠隔転移 37 例のうち，肺が最も多く 38%，次いで肝 19%，骨 19% で，他は卵巣，大網，膵が数例みられるのみである．過去 30 年間の検索においても，Pubmed の外国文献の検索においても大腸転移例はなかった．

本症例では生検にて壊死組織しか採取されなかったため，術前，組織学的な確定診断を得られなかった．しかし，仮に生検で癌腫成分を採取できていたとしても，本症例の腫瘍には肉腫成分は存在しなかったため，転移性大腸癌と診断するのは困難であったと考えられる．

今回，我々は転移性大腸癌と診断した．1）上皮系マーカーである cytokeratin（CAM5.2）が強陽性であること，2）免疫染色にて間葉系マーカーである CD34，c-kit，平滑筋 actin，vimentin はいずれも陰性で広義の gastrointestinal stromal tumor ではないことにより，まず癌腫と診断し，加えて腫瘍は壁外性に発育し，かつ大腸原発であれば認められるはずである carcinoma in situ の像が認められないため，転移性と診断した．

さらに，子宮癌肉腫の転移と診断した．根拠は 1）子宮癌肉腫の癌腫成分が今回の大腸癌に類似している，2）癌肉腫の転移でも癌腫成分のみの転移を認めることが最も多い，3）estrogen receptor 染色が強陽性であることである．

松下ら[8]の報告によると，癌肉腫の転移巣は組織学的に癌腫，肉腫どちらか一方，あるいは両者を認める場合があり，必ずしも原病巣の組織構築成分との一致をみないとされており，さらにその比率について，榎本ら[9]は，癌腫と肉腫の両成分を認

めることもあるが，癌腫成分のみを認めることが最も多く，肉腫成分のみを認めることはまれであるとしている．

Estrogen receptorは，子宮，膣，卵巣，乳腺，視床下部，精巣(睾丸)，肝臓，腎臓，膵臓，胸腺，骨など正常組織に発現し[10]，これらを原発としneoplasmが発生した場合にも，免疫染色にて陽性となる可能性が高いが，頻度から考えると，子宮，乳腺をはじめとする性ホルモン標的臓器癌を第1に考慮すべきであり，さらにCA125染色陽性であったことは婦人科臓器由来の腫瘍であることを示唆する．

本症例では子宮癌肉腫標本の免疫染色結果はestrogen receptor染色陰性　CA125染色弱陽性であり，結腸腫瘍標本の免疫染色結果と異なる．しかし，1)上述のように癌肉腫の転移巣は必ずしも原病巣の組織構築成分との一致をみないこと，2)13年後に施行したものであり，標本の変性が考えられることの2点により，この結果が，同一腫瘍であることを否定するものではないと考える．

転移性大腸癌の転移形式としては，1)血行性転移2）リンパ行性転移3）播種性転移4）直接浸潤などがあるが，Meyerら[2]の報告によると，その頻度は，脈管経由によるものが37%，播種性転移が29%，直接浸潤が34%となっている．本症例では，転移部位が原発巣と離れており，直接浸潤は否定的であり，壁外に突出するような発育形態があったこと，初回手術時腹膜播腫を認めたことを考慮すると，播種性転移，またはly2，v2と脈管侵襲を認めているため，血行性転移やリンパ行性転移も否定できない．

医学中央雑誌にて，1999～2003年に発表された子宮癌肉腫に関する論文を検索したところ，15例の再発報告例を得た．術後再発までの期間は平均16.1か月，最長が7年6か月であり，本症例は最長であった．術後補助化学療法の効果があったと推測される．また，1974～2003年に発表された播種性，血行性，リンパ行性転移による転移性大腸癌に関する論文を検索したところ，再発までの期間は，播種性転移が平均87.3か月，血行性転移が平均53.7か月，リンパ行性転移が平均85.5か月と複数の晩期再発症例が報告されており，本症例の初回手術後13年という経過が際立って長いというわけではなかった．

今後，腹腔内再発もしくは肺，肝臓，骨などの臓器の経過観察が肝要と考えられた．

稿を終えるに当たり，子宮癌肉腫病理標本を提供して下さった静岡市立清水病院産婦人科　松本光之先生に深謝いたします．

本論文の要旨は第266回東海外科学会（第196回静岡県外科医会)(2003年10月浜松）において発表した．

文　献

1）Balthazar EJ, Rosenberg HD, Davidian MM：Primary and metastatic scirrhous carcinoma of the rectum. AJR **132**：711―715, 1979
2）Meyers MA, McSweeney J：Secondary neoplasms of the bowel. Radiology **105**：1―11, 1972
3）太田博俊，畦倉　薫，関　誠ほか：転移性大腸癌の臨床病理．胃と腸　**23**：633―634, 1988
4）正岡一良，中村孝司：転移性腸腫瘍．別冊日本臨床　領域別症候群6．消化管症候群．下巻．日本臨床社，大阪，1994，p612―615
5）各務新二，中山　剛，白石泰三ほか：子宮体部同所性癌肉腫　症例報告と本邦における細胞診報告例の検討．臨病理　**48**：473―478, 2000
6）和田弘子，榎本隆之，藤田征巳ほか：子宮体部癌肉腫（carcinosarcoma）の分子遺伝学．産と婦　**66**（増）304―310, 1999
7）豊田進司，河元　洋，井谷嘉男ほか：子宮体部癌肉腫の4例，特に肺転移について．産婦の進歩　**53**：115―119, 2001
8）松下　宏，小島由実，村越　毅ほか：子宮体部異所性癌肉腫の一例．日産婦新潟会誌　**78**：48―50, 1997
9）榎本隆之，和田弘子，村田雄二：子宮癌肉腫(carcinosarcoma）の診断と治療．産と婦　**6**：813―820, 1999
10）菊池剛史，今井浩三：エストロゲンレセプター．高久史麿，黒川　清，春日雅人ほか編．臨床検査データブック2001―2002．医学書院，東京，2001，p506―507

A Case of Metastatic Colon Cancer from Carcinosarcoma of the Uterus

Kentaro Murakami, Yoshifumi Matsui, Osamu Kainuma, Gaku Ohira,
Tetsushi Taniguchi, Makoto Urano* and Takenori Ochiai**
Department of Surgery, Shimizu Kosei Hospital
Department of Surgical Pathology, School of Medicine, Fujita Health University*
Department of Academic Surgery, Graduate School of Medicine, Chiba University**

We report a rare case of metastatic colon cancer from carcinosarcoma of the uterus together with a review of the literature. A 67-year-old woman was hospitalized with a complaint of melena. She underwent total hysterectomy and oophorectomy for carcinosarcoma of the uterine corpus 13 years earlier. She was treated with adjuvant chemotherapy for 6 years after surgery. The descending colon was resected under a diagnosis of colon cancer in January 2003. The specimen showed a tumor, 6cm in diameter, growing in the extramural area. HE staining showed poorly differentiated adenocarcinoma which was similar to the primary cancer component of the uterus tumor, although no atypical formation was seen in the mucosal layer. Immunohistochemical study showed cytokeratin, estrogen receptor and CA125 were positive staining, but CD34, C-kit, smooth muscle actin and vimentin were negative. Then the resected tumor in the colon was diagnosed as metastasis of carcinosarcoma from the uterus. Metastatic colon cancer is very rare. No report of colon metastasis derived from carcinosarcoma of the uterus exists to our knowledge.

Key words：carcinosarcoma of uterus, colon metastasis, immunohistochemistry

〔Jpn J Gastroenterol Surg 38：560—565, 2005〕

Reprint requests：Kentaro Murakami Department of Surgery, Shimizu Kosei Hospital
578-1 Shimizu ihara-cho, Shizuoka, 424-0114 JAPAN

Accepted：December 17, 2004

©2005 The Japanese Society of Gastroenterological Surgery Journal Web Site：http://www.jsgs.or.jp/journal/